

Factores de riesgo vasculares y características analíticas de la Neuropatía óptica isquémica anterior

Bárbara González Couto, Raquel González Couto

Melchor Ángel Rodríguez Gaspar

Antonio Martínez Riera

Departamento de Medicina Interna, Dermatología y Psiquiatría

Servicio de Medicina Interna

Hospital Universitario de Canarias

Resumen

La neuropatía óptica isquémica describe la insuficiencia vascular y consiguiente lesión hipóxica del nervio óptico. Clásicamente se ha dividido en neuropatía óptica isquémica anterior (NOIA) y posterior (NOIP) por la presencia o ausencia de edema del disco óptico respectivamente, dependiendo del segmento del nervio óptico que esté afectado. Las NOIA representan el 90% de los casos. ⁽¹⁾

Clínicamente la NOIA se caracteriza por “la pérdida repentina indolora de la visión central, lateral o ambas debido a una disminución o interrupción del flujo sanguíneo en la cabeza del nervio óptico” ⁽²⁾, y representa “la causa más frecuente de edema papilar unilateral en los pacientes mayores de 45 años.” ⁽³⁾

A su vez, la NOIA se ha clasificado en dos tipos dependiendo de si existe o no afectación vasculítica como NOIA arterítica (NOIA-A) o NOIA no arterítica (NOIA-NA). La importancia clínica de esta entidad radica en la grave repercusión sensorial que produce como es el déficit visual permanente.

Palabras clave: neuropatía óptica isquémica anterior (NOIA), riesgo cardiovascular, enfermedad vascular

Introducción

La NOIA arterítica (NOIA-A) ocurre cuando la vasculitis afecta a las arterias ciliares posteriores provocando un estrechamiento de la luz vascular y posterior trombosis lo que condiciona la oclusión vascular. “Su causa más frecuente es la arteritis de células gigantes o arteritis temporal” ⁽⁴⁾, aunque también se ha relacionado con otras vasculitis (Síndrome de *Churg-Straus*, granulomatosis con poliangeitis, lupus, esclerodermia, etc). Este tipo de NOIA representa una urgencia oftalmológica dado que se manifiesta inicialmente como una visión borrosa o pérdida de visión transitoria. Es por ello que su diagnóstico y tratamiento debe ser precoces con objeto de evitar la pérdida visual permanente. Precediendo a los síntomas visuales, unos meses antes por afectación de la circulación extracraneal, existen síntomas como cefaleas o nalgia que puede extenderse al oído, garganta y a la sensibilidad del cuero cabelludo, así como claudicación mandibular (síntoma patognomónico de este cuadro). También se acompaña de un cuadro sistémico con fiebre, anorexia, fatiga y debilidad proximal. Aproximadamente un 25% de los pacientes con arteritis de células gigantes confirmada por biopsia carece de síntomas sistémicos y se define como arteritis de células gigantes oculta. ⁽¹⁾

Esta entidad es típica de pacientes mayores de 55 años de edad y el grado de pérdida visual es más grave que en la NOIA-NA, provocando en pacientes no tratados la aparición en días o semanas de NOIA bilateral en al menos un 50% de los casos. Además, la coexistencia con

isquemia retiniana o coroidea es muy sugestiva de la afectación arterítica. La presencia de marcadores inflamatorios sanguíneos elevados como la velocidad de sedimentación y la PCR contribuyen al diagnóstico con una sensibilidad elevada.

La NOIA no arterítica (NOIA-NA) es la forma más común de neuropatía óptica no glaucomatosa en pacientes mayores, “representando el 90% de todos los casos de NOIA con igual incidencia entre géneros.”⁽²⁾ Diversos factores de riesgo se relacionan con su presentación y probablemente su mecanismo de producción sea multifactorial. Clínicamente se manifiesta como una pérdida repentina indolora de visión unilateral afectando la agudeza visual, el campo visual o ambos, acompañado de edema del disco óptico y un relativo defecto pupilar aferente, así como hemorragias peripapilares. En casos graves podemos encontrar estrechamiento arteriolar retiniano difuso o focal. Para su diagnóstico carecemos de un test confirmatorio salvo los criterios clínicos y la ausencia de otros parámetros típicos de la forma arterítica. Cabe destacar que “por lo general, tiene menor impacto en la visión que la forma arterítica.”⁽²⁾, pero puede evolucionar a atrofia del nervio óptico transcurrido de mes y medio a dos meses⁽⁵⁾.

Aproximadamente un 40% de los afectados experimenta una mejoría espontánea de la agudeza visual. Entre un 15-19% de los pacientes pueden desarrollar un evento similar en el ojo contralateral en los siguientes 5 años, siendo mayor en enfermos diabéticos. Por el contrario, la recurrencia en el mismo ojo es algo menos del 5%. La atrofia del nervio óptico después del episodio de NOIA-NA puede disminuir el riesgo de recidiva.⁽¹⁾

Los factores de riesgo de NOIA-NA se pueden dividir en oculares o sistémicos. Dentro de los sistémicos, destaca la afectación vascular (“50-74% de los pacientes con NOIA-NA tienen al menos un factor de riesgo vascular”⁽⁶⁾). Sin embargo, aunque esta enfermedad procede de la afectación de pequeños vasos que irrigan la parte anterior del nervio óptico, su causa es incierta. No está bien establecido si la isquemia resultante es por aterosclerosis local, hipoperfusión generalizada, vasoespasmo, fracaso de la autorregulación de la perfusión sanguínea o varios de ellos.

Un hallazgo importante en esta entidad es el denominado disco óptico en riesgo, que representa una copa pequeña con apelotonamiento de fibras y con una relación copa disco disminuida (figura 1). Casi todos los pacientes que desarrollan una NOIA no arterítica presentan este disco en riesgo.

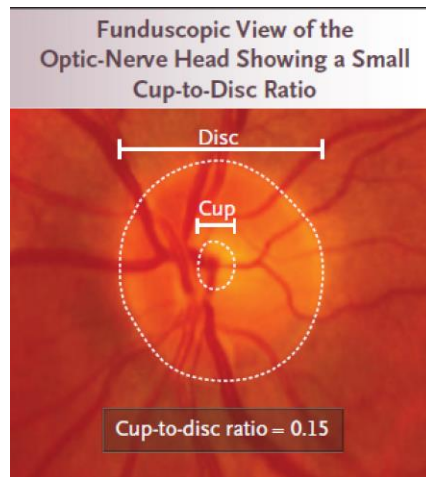


Figura 1. Relación copa-disco. ⁽¹⁾

Así, “La mayoría de los pacientes que desarrollan NOI no arterítica anterior o posterior, padecen una patología vascular subyacente, como hipertensión, diabetes o hipercolesterolemia.” ⁽⁷⁾ A la cabeza, la hipertensión arterial asociada en el 50% de los casos, seguida por la diabetes mellitus presente en el 25%. Otros factores como dislipemia, tabaco, ictus, cardiopatía isquémica síndrome de apnea del sueño se han asociado, pero existen pocos estudios rigurosos controlados. Se deben descartar estados de hipercoagulabilidad en pacientes jóvenes sin factores de riesgo conocidos, en afectación bilateral simultánea, afectación recurrente en el mismo ojo o antecedentes familiares de trombofilias. “Las hipótesis más aceptadas que intentan explicar la patogenia de la NOIANA se basan en la hipoperfusión nocturna de la cabeza del NO o en la disrupción de la autorregulación de la perfusión sanguínea del NO.”⁽⁵⁾ Por el contrario, otros autores la han relacionado con una suave subida matutina de la presión arterial comparado con sujetos controles.

La relación de hiperhomocisteinemia con esta entidad es incierta, dado la existencia de publicaciones que avalan esta relación frente a otras que no. Determinadas situaciones en que existe aumento de la presión intraocular como cirugía de cataratas, glaucoma de ángulo cerrado o tratamiento intravítreos pueden precipitar una NOIA-NA. Respecto a la medicación, hay diversos fármacos relacionados. Se ha reportado que la amiodarona en asociación con enfermedad vascular, puede llegar a producir NOIA-NA. ⁽⁸⁾ Los inhibidores de fosfodiesterasa como sildenafil y tadalafil, en algunos estudios “parecen funcionar como disparadores de NOIA-NA” ⁽⁶⁾. También se han implicado los vasoconstrictores y el interferón alfa en el desarrollo de la NOIA-NA. Sin embargo, este vínculo se ve ensombrecido porque los pacientes comparten factores de riesgo vascular y disco de riesgo. Así como el uso de infliximab en pacientes con enfermedad de Crohn o arteritis de células gigantes se ha relacionado con la aparición de NOIA-NA ⁽⁹⁾.

La confirmación diagnóstica de la NOIA se centra en la clínica, los factores de riesgo y el estudio radiológico, siendo de elección la ecografía doppler orbitario de alta definición y la angio-resonancia, que objetivan “disminución del flujo sanguíneo a nivel de las arterias ciliares posteriores cortas” ⁽¹⁰⁾; aunque también se puede usar la angiografía convencional.

Por tanto, la detección y el control intenso de los factores de riesgo vascular representan la modalidad terapéutica de esta entidad.

Hipótesis de trabajo y objetivos

- 1.- Conocer los datos demográficos de los pacientes con NOIA y su afectación ocular.
- 2.- Conocer y diferenciar los factores de riesgo vascular asociados a la NOIA, así como su relación con enfermedades vasculares.

Material y métodos

Estudio retrospectivo utilizando una base de datos preexistente de enfermos con enfermedad vascular retiniana. Analizamos 221 pacientes que el Servicio de Oftalmología diagnosticó consecutivamente desde mayo del 2000 hasta noviembre del 2005.

SUJETOS ESTUDIADOS

Se estudiaron, desde el año 2000 al 2017, un total de 221 pacientes (117 varones y 104 mujeres) de edades comprendidas entre 33 y 94 años, diagnosticados de neuropatía óptica isquémica anterior según criterios funduscópicos por el Servicio de Oftalmología del Hospital Universitario de Canarias y que formaban parte de una base de datos previa existente que se utilizó para un estudio publicado y que cumplía los criterios de consentimiento.

DATOS GENERALES

Se recogieron datos sobre el sexo, la edad y los antecedentes personales de todos los sujetos a estudio. Destacaban entre ellos los antecedentes de otros factores de riesgo cardiovascular y de enfermedad vascular sintomática.

- **Factores de riesgo cardiovascular**

1. *Hipertensión arterial*: Historia previa de hipertensión arterial con o sin tratamiento médico o hallazgo durante el estudio de cifras iguales o superiores a 130 mmHg de presión sistólica y 85 mmHg de presión diastólica.
2. *Dislipemia*: Pacientes con antecedentes previos, con tratamiento médico o dietético. Igualmente, se consideraron los hallazgos durante el estudio de concentraciones plasmáticas repetidas de colesterol y triglicéridos, tras ayuno nocturno, superiores a 200 mg/dL y 150 mg/dL respectivamente.

3. *Síndrome metabólico*: Los pacientes fueron clasificados según los criterios propuestos por ATP III en 2001 e IDF año 2005.
4. *Tabaquismo*: Fueron considerados fumadores los pacientes con hábito en la actualidad.
5. *EPOC*: se consideraron aquellos pacientes con diagnóstico de Enfermedad Pulmonar Obstructiva Crónica.

Criterios ATP III

Factor de Riesgo (al menos tres de los enunciados).	Niveles de corte
Obesidad abdominal	Hombres: 102 cm; Mujeres: 88 cm
Triglicéridos	≥ 150 mg/dl
C-HDL	≤ 40 mg/dl-Hombres; ≤ 50 mg/dl – Mujeres
Presión arterial	$\geq 130/85$ mm Hg. o tratamiento medicamentoso
Glucosa en ayunas	≥ 110 mg/dl

Criterios IDF

Factor de Riesgo (obesidad abdominal + dos de los enunciados)	Niveles de corte
Obesidad abdominal	Hombres: 94 cm; Mujeres: 80 cm
Triglicéridos	≥ 150 mg/dl
C-HDL	≤ 40 mg/dl-Hombres; ≤ 50 mg/dl – Mujeres
Presión arterial	$\geq 130/85$ mm Hg. o tratamiento medicamentoso
Glucosa en ayunas	≥ 110 mg/dl

- **Antecedentes de enfermedad vascular sintomática**

1. *Cardiopatía isquémica coronaria*: Se registraron los datos previos sobre infarto agudo de miocardio, ángor estable e inestable de los pacientes en estudio.
2. *Enfermedad cerebrovascular*: La presencia de antecedentes de ictus transitorio o establecido o hemorragia intracerebral fue registrada mediante la anamnesis y la revisión de la historia antigua de los pacientes.

3. *Enfermedad arterial periférica en miembros inferiores*: Se tuvo en cuenta la historia de claudicación intermitente, así como los hallazgos sugestivos de obstrucción arterial en la exploración física, mediante la palpación de pulsos, la medida de la presión arterial en las extremidades y la auscultación de soplos. Igualmente, se consideró este antecedente si el paciente recibió tratamiento quirúrgico previo endoluminal o percutáneo.
4. *IRC*: se registraron los pacientes con diagnóstico de insuficiencia renal crónica cuya pérdida de filtración glomerular (<60 ml/min) es superior a tres meses y/o datos de lesión renal.
5. *Neoplasias*: se tuvo en cuenta los pacientes con patología neoplásica diagnosticada.

DATOS DE LA EXPLORACIÓN FÍSICA

En el momento de la inclusión en el estudio se pesó y talló a todos los pacientes para posteriormente realizar el cálculo del **índice de masa corporal** (IMC) mediante la fórmula $IMC = peso (Kg) / altura^2 (m^2)$. Se clasificó a los pacientes como obesos con un IMC igual o superior a 30 Kg/m² y con sobrepeso si el IMC estaba comprendido entre 25 y 29,9 Kg/m². Además, se midió el **perímetro de la cintura** con una cinta métrica en la línea media entre el reborde inferior de la parrilla costal y el superior de la cresta iliaca.

La medida de la Tensión arterial se realizó con un tensiómetro modelo OMRON M7 validado según el protocolo de la Sociedad Europea de Hipertensión. Se prestó especial atención al hallazgo de **datos sugestivos de obstrucción arterial** de miembros inferiores y de **soplos** en diversos territorios (cardiacos, femorales, abdominales y carotídeos).

DATOS DE LAS PRUEBAS COMPLEMENTARIAS

A todos los pacientes se les realizó un **análisis** que incluía los siguientes parámetros de laboratorio en sangre y orina:

- **Hemograma.**
- **Velocidad de eritrosedimentación (VSG).**
- **BUN.**
- **Creatinina**
- **Glucosa.**
- **Iones sodio y potasio**

- **Hemoglobina glicosilada (HbA1c).**
- **Colesterol total.**
- **Triglicéridos.**
- **Homocisteína**
- **Fibrinógeno.**
- **Proteína C reactiva (PCR)**

Se practicó un **electrocardiograma** a todos los pacientes, estudiando la presencia de fibrilación auricular, signos de infarto de miocardio, bloqueos de rama e hipertrofia del ventrículo izquierdo según los criterios de Sokolow –Lyon (R en V5-V6 + S en V1-V3 mayor de 35 mm o R en AVL > 11 mm o R en V5 ó V6 > 26 mm) o de Cornell de voltaje (R en AVL + S en V3 mayor de 26 en varones y mayor de 20 en mujeres).

Así mismo, se realizó **ecografía doppler de carótidas** a los pacientes, y fueron clasificados de enfermedad arterial por la presencia de engrosamiento intimal o de placas de ateroma significativas o no.

MÉTODO ESTADÍSTICO

El análisis estadístico de los datos se realizó con el programa informático SPSS 15.0. Para las variables cualitativas y ordinales se utilizaron las frecuencias como medidas descriptivas. Para la descripción de las variables cuantitativas se usaron las medias. Cuando las variables no se ajustan a una distribución normal, para el estudio de significación de las diferencias entre medias se procedió al análisis estadístico mediante pruebas no paramétricas: chi cuadrado, U de Mann Whitney y rho de Spearman.

Resultados

SEXO Y EDAD

La población del estudio estuvo conformada en un 53% por varones (117) y en un 47% por mujeres (104), de un total de 221 pacientes. La edad media fue $65,53 \pm 11,307$ años.

AFECTACIÓN OCULAR

La afección del ojo izquierdo con 103 casos (46,6%), fue predominante. El ojo derecho se vio afectado en 89 pacientes de la muestra (40,3%) y 16 pacientes sufrieron la enfermedad de forma bilateral (7,2%) (ver figura 1). En un 5,9 de los pacientes (13) no se sabía el ojo afecto.

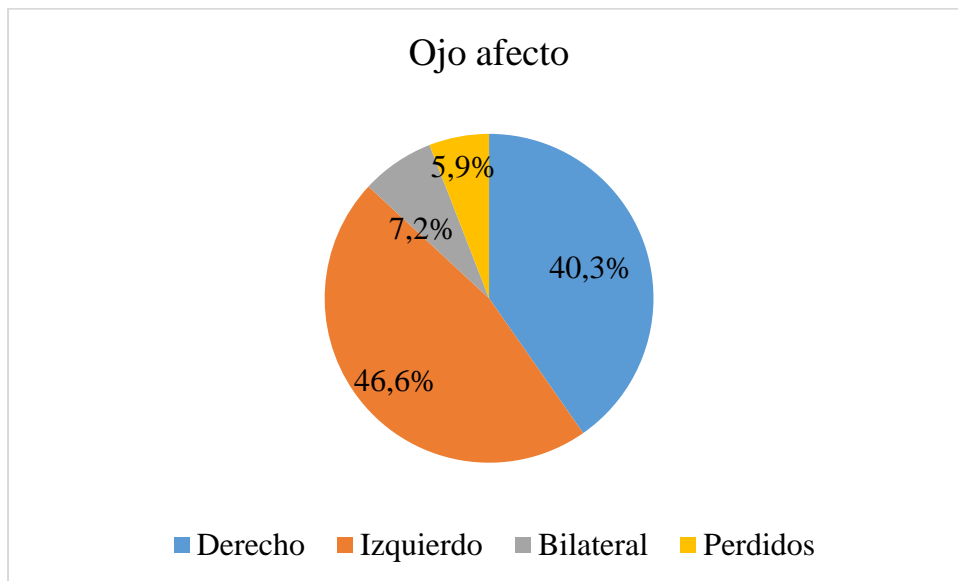


Figura 1. Distribución de pacientes según ojo afecto.

EXPLORACIÓN FÍSICA

Tensión arterial. La media de las cifras de tensión arterial, fue de 145,15 mmHg de TAS y 83,37 mmHg de TAD. Por lo tanto, los valores obtenidos coinciden con la definición de Hipertensión Arterial previamente establecida (cifras iguales o superiores a 130 mmHg de presión sistólica y 85 mmHg de presión diastólica, según los criterios ATP III).

Presión de pulsos. La media fue de $61,68 \pm 17,611$ mmHg.

IMC. Se recogieron los valores de peso (media de 79,76 kg) y talla (media de 162,97 cm) para posterior cálculo del IMC, obteniéndose una media de $29,98 \pm 5,132$.

Perímetro abdominal. La media fue de $102,27 \pm 12,123$ cm.

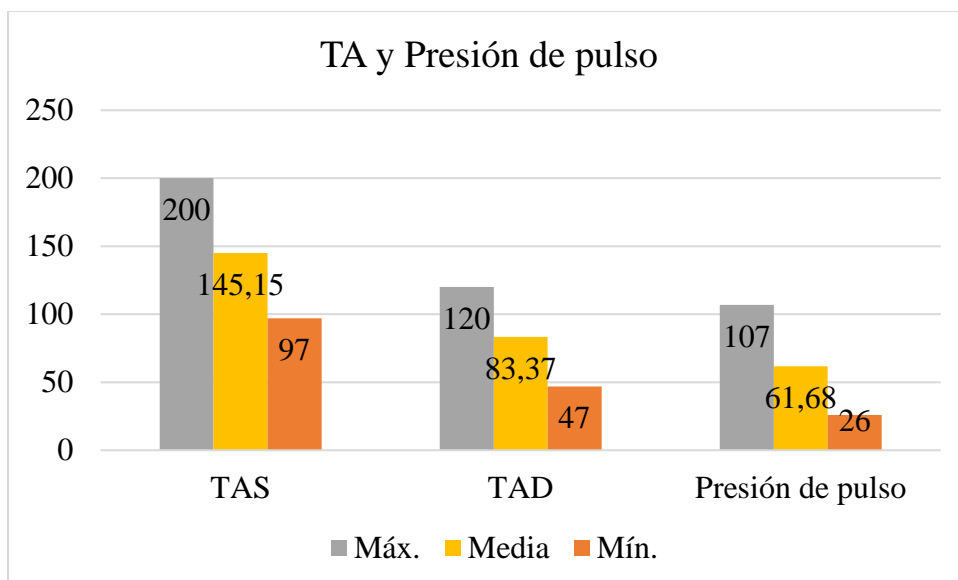


Figura 2. Valores de Ta y presión de pulso.

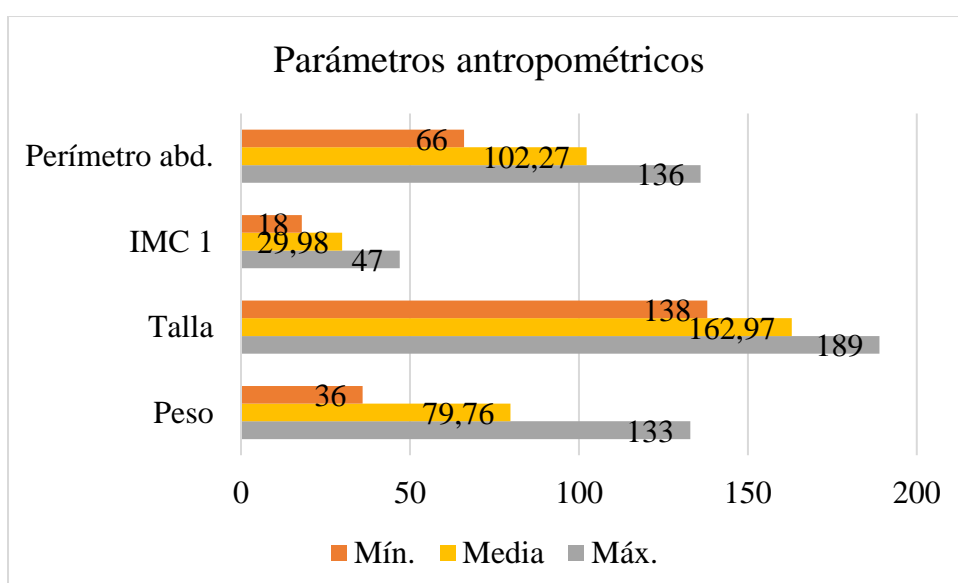


Figura 3. Parámetros antropométricos

FACTORES DE RIESGO CARDIOVASCULAR

En pacientes afectados de NOIA se observó una alta prevalencia de estos factores de riesgo, como se muestra en la tabla 1. Los datos porcentuales se expresan en porcentaje válido.

- 76 pacientes de la muestra estaban diagnosticados de diabetes mellitus tipo 2 (36,0%).
- 114 pacientes de HTA (54,0%)
- 107 de dislipemia (50,7%)
- 10 de Enfermedad Pulmonar Obstructiva Crónica (EPOC), lo que representaba un 4,9%.

- Respecto al hábito tabáquico, se diferenció entre fumadores, no fumadores y exfumadores. El grupo de los fumadores estuvo conformado por 36 pacientes (17,4%) y se clasificaron 49 pacientes en el grupo de exfumadores (23,7%). Por tanto, el 41,1% de los pacientes presentaban o habían presentado hábito tabáquico, frente a un 58,9% de no fumadores.

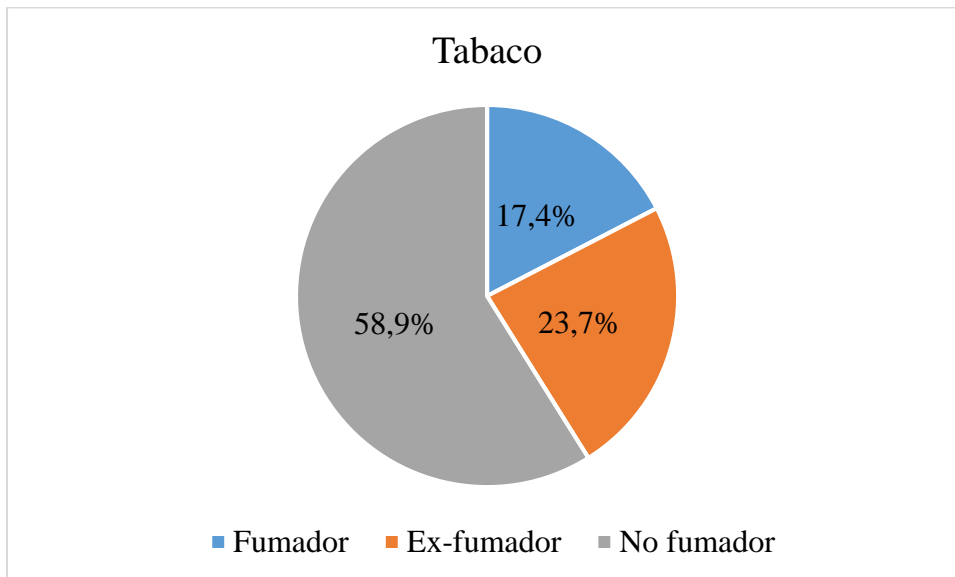


Figura 4. Gráfico del hábito tabáquico analizados por porcentajes válidos.

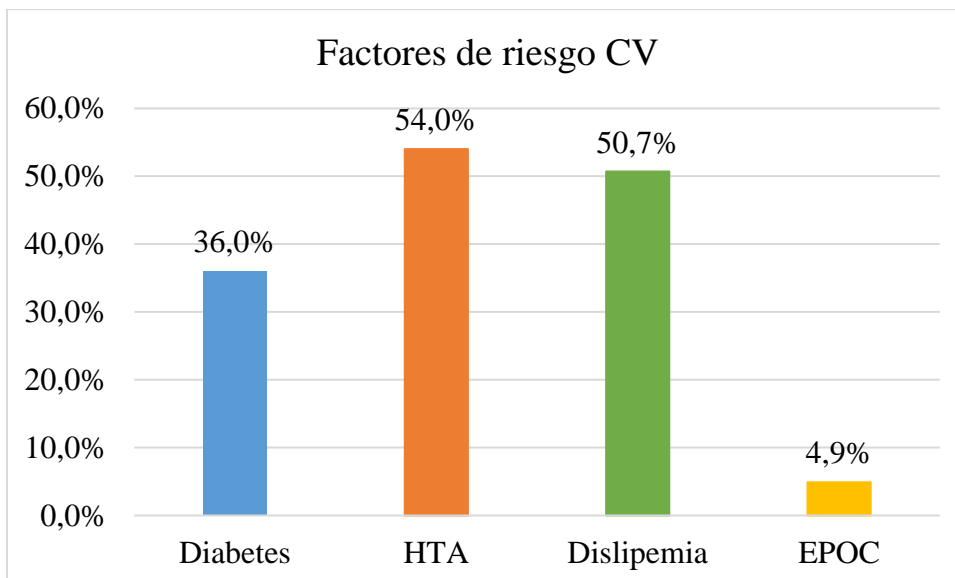


Figura 5. Factores de riesgo vascular (sin incluir tabaco) en porcentajes válidos.

ANTECEDENTES DE ENFERMEDAD VASCULAR SINTOMÁTICA

Nuevamente, los datos porcentuales se expresan en porcentaje válido. Como se muestra en la figura 6, se observó que 11 pacientes presentaban antecedentes de cardiopatía isquémica

coronaria (5,2%), 8 mostraban accidentes cerebrovasculares previos (3,8%), 5 pacientes de arteriopatía periférica (2,4%), 6 pacientes IRC (4,4%) y 17 pacientes presentaban antecedentes de neoplasia (8,1%).

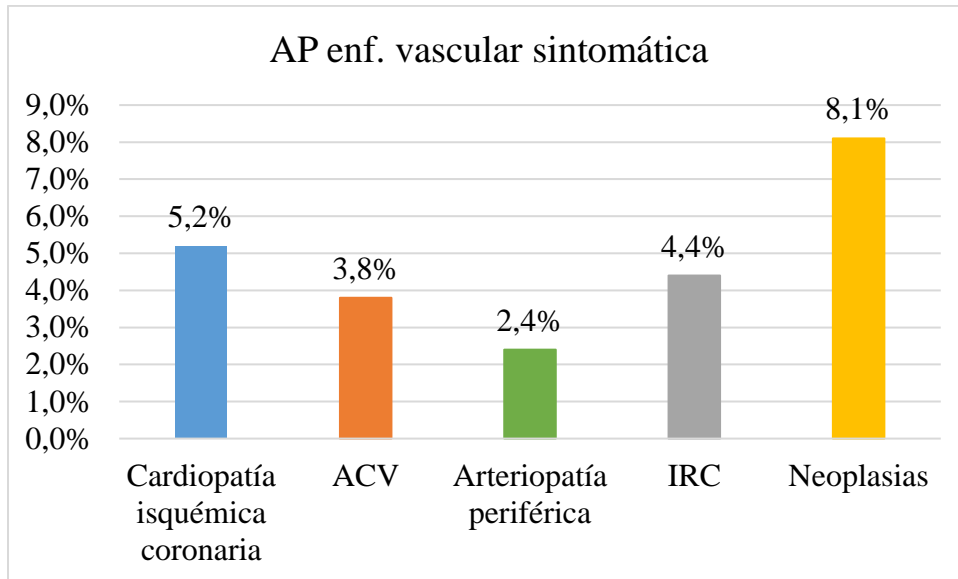


Figura 6. Antecedentes de enfermedad vascular sintomática.

Discusión

La mayoría de los episodios iniciales de NOIA son unilaterales. Tanto la NOIA-A como la NOIA-NA pueden presentarse en el ojo contralateral tras el primer episodio, más frecuentemente en la forma arterítica (hasta en un 50% de los casos). Sin embargo, en la forma más prevalente, la no arterítica, el porcentaje es menor (15-19%). En la muestra, existe una frecuencia similar de casos respecto al ojo afectado (103 el izquierdo y 89 el derecho). Los casos de afectación bilateral son inferiores (16 casos, un 7,2 %), acorde con los datos de estudios preexistentes.

Respecto a los factores de riesgo cardiovascular estudiados, el consumo de tabaco, si bien no existen estudios concluyentes, hay artículos que describen su asociación con la NOIA. En la muestra, no se encontró entre los factores más prevalentes, puesto que más del 50% eran no fumadores. En cambio, la HTA, descrita hasta en un 50% de los pacientes con NOIA en estudios previos, tenía una representación similar en la muestra (54,0%). La dislipemia se encontró en la mitad de los casos (50,7%) y la diabetes mellitus tipo 2, aunque menos prevalente que la anterior, estuvo presente en un 36% de los casos. Por otro lado, la presencia de diagnóstico de EPOC se encontró en un porcentaje bastante bajo de la muestra (4,9%)

En cuanto a los antecedentes de enfermedad vascular sintomática en los pacientes de la muestra, aunque se encontró en un porcentaje bastante inferior a los factores de riesgo citados, son importantes. Siendo las neoplasias el antecedente más prevalente (8,1%).

Conclusiones

1. La NOIA afecta a pacientes con elevado riesgo vascular
2. La HTA, la dislipemia junto a la DM-2 son los principales factores de riesgo.
3. En el momento de la valoración la media de las cifras de TA eran superiores a 140/90 mmHG (diagnósticas de HTA) y la media del IMC era de 29, 98 (casi obesidad)
4. Entre un 3 y un 9 % de los que sufrieron una NOIA ya habían tenido un evento vascular previo.
5. La mejor forma de prevenir una NOIA no arterítica vienen por el control de los dos factores de riesgo fundamentales, HTA y Obesidad.

Aprendizaje del TFG

Con la realización del TFG hemos indagado sobre los factores de riesgo vascular y su alta prevalencia en la sociedad. Estos factores son determinantes en la patogenia de diversas enfermedades, entre ellas la NOIA. Por otra parte, comprobamos con el análisis de nuestra muestra la distribución de los datos antropométricos, con tendencia al sobrepeso-obesidad. Por tanto, la muestra es representativa de la situación actual en los países desarrollados, y reafirma la necesidad de estudiar el papel de todos estos factores en diversas patologías.

Específicamente la NOIA, y en especial su forma no arterítica, es una enfermedad altamente ligada a factores vasculares de diversa índole, de modo que un correcto conocimiento de los factores de riesgo permitirá aplicar terapias preventivas y disminuir la incidencia de la patología.

Bibliografía

1. Biousse V, Newman NJ. Ischemic Optic Neuropathies. N Engl J Med. 18 de junio de 2015;372(25):2428-36.
2. American Academy of Ophthalmology [Internet] The Association; [actualizado 2016 Mar 01; citado 2018 Dic 13]. [5 pantallas]. Disponible en: <https://www.aaopt.org/salud-ocular/enfermedades/neuropatia-optica-isquemica>
3. Serrador M, Santos E, Sáenz F, Martínez J, García J, García J. Neuropatía óptica isquémica anterior no arterítica como primera manifestación de síndrome antifosfolípido en un paciente joven. Arch Soc Esp Oftalmol [serie en línea] 2014 [citado 2018 Dic 13]; 89 (9): [5 pantallas]. Disponible en: https://ac-els-cdn-com.accedys2.bbtk.ull.es/S2173579414001704/1-s2.0-S2173579414001704-main.pdf?_tid=895388c1-7ea1-4e94-99e7-a23784c12905&acdnat=1544378278_29e1c6b4b37a173477e22b8f2c516733

4. Cifuentes P, Gutierrez R, García J, Santos E. Neuropatía óptica isquémica anterior bilateral en paciente con hemocromatosis. Sociedad Española de Neurología [serie en línea] 2017 [citado 2018 Dic 13]; 32 (7): [2 pantallas]. Disponible en: https://ac-els-cdn-com.accedys2.bbtck.uill.es/S0213485315002443/1-s2.0-S0213485315002443-main.pdf?_tid=9c622368-a844-4272-a45a-03e339bd5091&acdnat=1544377759_f92431e86756d2fab0e60c1e25ccfde9
5. Labrador S. Evaluación preclínica de la seguridad y la eficacia de la terapia con células madre mesenquimales para su utilización en un ensayo clínico en pacientes con neuropatía óptica isquémica anterior no arterítica [tesis doctoral]. Valladolid (España): Valladolid Univ.; 2017. Disponible en: <https://uvadoc.uva.es/bitstream/10324/29464/1/Tesis1375-180503.pdf>
6. Gaiera E, Torun N. El enigma de la neuropatía óptica isquémica anterior no arterítica. Curr Opin Ophthalmol [serie en línea] 2016 [citado 2018 Dic 13]; 27 (6): [10 pantallas]. Disponible en: <https://www.intramed.net/contenidover.asp?contenidoID=91255>
7. Stephenson M. Diagnóstico y tratamiento de la neuropatía óptica isquémica. Review of ophthalmology [serie en línea] 2010 [citado 2018 Dic 13]; 17 (10): [9 pantallas]. Disponible en: <https://www.intramed.net/contenidover.asp?contenidoID=68726>
8. García L. Amiodarona: neuropatía óptica tóxica versus neuropatía óptica isquémica anterior no arterítica. 2012 [citado 2018 Dic 13]; [2 pantallas]. Disponible en: <https://www.optomcongreso.com/Abstract2012/download.asp?file=pdf/Poster254.pdf>
9. Martín E, Rivero V, Benito I, Santos-Briz A, De Santiago M, Hernández E. Neuropatía óptica isquémica anterior arterítica (NOIAA) en paciente con enfermedad de Crohn en tratamiento con Infliximab. Vis. Pan-Am [serie en línea] 2016 [citado 2018 Dic 13]; 15(4): [4 pantallas]. Disponible en: <http://journals.sfu.ca/paao/index.php/journal/article/viewFile/354/pdf>
10. Sánchez C, Oñate J, González F, Fontana L. Neuropatía óptica isquémica anterior tras prostatectomía radical laparoscópica. Oftalmol Clin Exp [serie en línea] 2011 [citado 2018 Dic 13]; 4 (4): [3 pantallas]. Disponible en: <https://oftalmologos.org.ar/occe/items/show/107>