

# **BLOQUEO ANESTESICO GUIADO POR ECOGRAFIA EN EL ESPACIO RETROLAMINAR CERVICAL**

*Descripción y estudio clínico del bloqueo retrolaminar cervical para el  
tratamiento del dolor radicular cervical*

**Jesús de Santiago Moraga**

Director Tesis Doctoral: Dr. Iván J. Arteaga González

Escuela de Doctorado y Estudios de Posgrado Universidad de La Laguna

La Laguna, 26 de enero del 2024

**Certificación de la Comisión Académica del Programa de Doctorado con la autorización para su presentación a depósito**

**Universidad de La Laguna**

**-Nombre del Programa de Doctorado cursado:**

Programa de Doctorado de Ciencias de la Salud

**-Nombre de la Unidad responsable del Programa de Doctorado donde se ha realizado la tesis doctoral:**

Dpto. Ciencias Médicas Básicas

**-Título de la tesis doctoral:**

Bloqueo anestésico guiado por ecografía en el espacio retrolaminar cervical:

*Descripción y estudio clínico del bloqueo retrolaminar cervical para el tratamiento del dolor radicular cervical*

**-Nombre del autor:**

Jesús de Santiago Moraga

**Firma:**



**-Nombre del director:**

Dr. Iván J. Arteaga González, MD, PhD

**Firma:**

Dpto. Cirugía General y del Aparato Digestivo.

Hospital Universitario de Canarias. La Laguna, España

**-Lugar y fecha de finalización:** La Laguna, 26 de enero del 2024

# Índice de Contenidos

<b>BLOQUEO ANESTESICO GUIADO POR ECOGRAFIA EN EL ESPACIO RETROLAMINAR CERVICAL .....</b>	<b>1</b>
<b>ÍNDICE DE CONTENIDOS .....</b>	<b>4</b>
<b>LISTA DE PUBLICACIONES .....</b>	<b>9</b>
<b>ORIGINALES.....</b>	<b>9</b>
The Spine Journal .....	10
Regional Anesthesia & Pain Medicine .....	10
<b>RESUMEN .....</b>	<b>12</b>
<b>PRÓLOGO.....</b>	<b>15</b>
<b>I - INTRODUCCIÓN .....</b>	<b>18</b>
<b>I - 1. SÍNDROME RADICULAR CERVICAL .....</b>	<b>18</b>
I – 1 - 1. Epidemiología .....	18
I – 1 - 2. Etiología y Fisiopatología .....	19
I – 1 - 3. Historia natural de la enfermedad .....	20
I – 1 - 4. Historia clínica y exploración física .....	20
I – 1 - 5. Diagnóstico por imagen .....	25

I – 1 - 6. Otros test diagnósticos .....	25
<b>I – 2. TRATAMIENTO CONSERVADOR.....</b>	<b>26</b>
I – 2 - 1. Inmovilización .....	28
I – 2 - 2. Terapia física.....	28
I – 2 - 3. Tracción .....	29
I – 2 - 4. Manipulación .....	30
I – 2 - 5. Terapia farmacológica .....	31
I – 2 - 6. Bloqueos epidurales con corticoides.....	33
<b>I – 3. TRATAMIENTO QUIRÚRGICO .....</b>	<b>38</b>
<b>II.- REVISIÓN DE LA LITERATURA:.....</b>	<b>40</b>
<b>II – 1. BLOQUEOS PARANEURAXIALES INTERFASIALES A NIVEL CERVICAL</b>	
<b>GUIADOS POR ECOGRAFÍA .....</b>	<b>41</b>
<b>II – 2. JUSTIFICACIÓN PARA LA ELECCIÓN DEL ESPACIO RETROLAMINAR CERVICAL</b>	
<b>(PUBLICACIÓN II).....</b>	<b>44</b>
<b>III. - HIPÓTESIS.....</b>	<b>47</b>
<b>IV. - OBJETIVOS .....</b>	<b>47</b>
<b>IV – 1. DESCRIPCIÓN ANATÓMICA Y ECOGRÁFICA DEL ESPACIO</b>	
<b>RETROLAMINAR CERVICAL .....</b>	<b>49</b>
<b>IV – 1 – 1. DESCRIPCIÓN ANATÓMICA .....</b>	<b>49</b>

IV – 1 – 2. DESCRIPCIÓN ECOGRÁFICA.....	51
IV – 2. DESCRIPCIÓN DEL PROCEDIMIENTO .....	53
IV – 3. DESCRIPCIÓN DE LA DIFUSIÓN EN EL ESPACIO RETROLAMINAR CERVICAL .....	57
IV – 3 – 1. ESTUDIO DE DIFUSIÓN GUIADO POR IMAGEN .....	59
IV – 3 – 2. ESTUDIO DE DIFUSIÓN ANATÓMICO .....	66
IV – 3 – 3. RESULTADOS DEL ESTUDIO ANATÓMICO .....	73
IV – 4. ANÁLISIS CLÍNICO SOBRE EFICACIA Y SEGURIDAD DEL BLOQUEO RETROLAMINAR CERVICAL EN EL TRATAMIENTO DEL SÍNDROME DE DOLOR CERVICAL RADICULAR .....	74
IV – 4 – 1. ESTUDIO PILOTO .....	74
IV – 4 – 1 – 1. Análisis estadístico.....	77
IV – 4 – 1 – 2. Resultados del estudio piloto .....	77
IV – 4 – 2. ESTUDIO CLÍNICO: ANÁLISIS COMPARATIVO RETROSPECTIVO DE LA EFICACIA DEL BRC ECOGUIADO EN PACIENTES CON DOLOR RADICULAR CERVICAL. .....	84
IV – 4 – 2 – 1. Material y métodos .....	84
IV – 4 – 2 – 2. Criterios de inclusión .....	85
IV – 4 – 2 – 3. Criterios de exclusión .....	85

IV – 4 – 2 - 4. Bloqueo Cervical Retrolaminar Ecoguiado: Procedimiento .....	87
IV – 4 – 2 - 5. Recogida de datos .....	87
IV – 4 – 2 - 6. Análisis estadístico.....	91
IV – 4 – 2 - 7. Resultados .....	91
<b>V. - DISCUSIÓN.....</b>	<b>99</b>
V – 1. Estudio de Difusión Guiado por Imagen .....	99
V – 2. Estudio de Difusión Anatómico.....	100
V – 3. Fase clínica: Estudio Piloto .....	101
V – 4. Justificación para la realización del Estudio Clínico .....	103
V – 5. Comparación del BRC con el bloqueo epidural cervical.....	104
V – 6. Comparación del BRC con otros bloqueos interfasciales paraneuraxiales cervicales (publicación II). .....	105
V – 7. Estudio clínico .....	107
V – 8. Limitaciones del estudio clínico .....	108
V – 9. Líneas de investigación en el futuro .....	109
<b>VI. - CONCLUSIONES .....</b>	<b>110</b>
<b>VII. – AGRADECIMIENTOS .....</b>	<b>111</b>
<b>VIII. - APÉNDICES .....</b>	<b>113</b>

<b>VIII – 1. ESCALA NUMÉRICA DE CALIFICACIÓN DEL DOLOR (NPRS: NUMERIC PAIN RATING SCALE).....</b>	<b>113</b>
<b>VIII – 2. ÍNDICE DE DISCAPACIDAD CERVICAL (IDC) .....</b>	<b>115</b>
<b>IX. - REFERENCIAS BIBLIOGRÁFICAS.....</b>	<b>117</b>
<b>X. - PUBLICACIONES ORIGINALES .....</b>	<b>132</b>



# Lista de Publicaciones Originales

Esta tesis se basa en los siguientes artículos originales, a los que se hace referencia en el texto por sus números romanos I-III. Los artículos originales se adjuntan al final de la tesis.

- I Hochberg U, Perez MF, Brill S, Khashan M, **de Santiago J**. A New Solution to an Old Problem: Ultrasound-guided Cervical Retrolaminar Injection for Acute Cervical Radicular Pain: Prospective Clinical Pilot Study and Cadaveric Study. *Spine (Phila Pa 1976)*. 2021 Oct 15;46(20):1370-1377. doi: 10.1097/BRS.0000000000004024. PMID: 33660679.
- II Hochberg U, **de Santiago Moraga J**. Ultrasound-guided retrolaminar cervical block. *Reg Anesth Pain Med*. 2022 Jan;47(1):73-74. doi: 10.1136/rapm-2021-102695. Epub 2021 May 24. PMID: 34031219.
- III Khashan M, **de Santiago J**, Pardo I, Regev G, Ophir D, Salame K, Lidar Z, Brill S, Hochberg U. Ultrasound-guided Cervical Retro-laminar Block for Cervical Radicular Pain: A Comparative Analysis. *Spine (Phila Pa 1976)*. 2022 Oct 1;47(19):1351-1356. doi: 10.1097/BRS.0000000000004397. Epub 2022 Jun 29. PMID: 35793529.

Los artículos se reproducen con la autorización de los titulares de los derechos de autor.

## The Spine Journal

The Spine Journal, es la revista oficial de la North American Spine Society. Es una revista internacional y multidisciplinaria que publica artículos originales revisados por expertos en investigación y tratamiento relacionados con la columna vertebral y el tratamiento de la columna, incluida la ciencia básica y las investigaciones clínicas.

The Spine Journal es la revista de columna vertebral número 1 en la categoría de ortopedia y en la categoría de neurología clínica en los informes de citas de revistas más recientes, publicados por Clarivate. La revista tiene un *Factor de Impacto de 4.297* y un *Citescore de 6.9*.

## Regional Anesthesia & Pain Medicine

La revista Regional Anesthesia & Pain Medicine, es la publicación oficial de la Sociedad Estadounidense de Anestesia Regional y Medicina del Dolor (ASRA). Es una revista mensual que publica estudios clínicos y científicos revisados por expertos para avanzar en la comprensión y la aplicación clínica de técnicas regionales para anestesia quirúrgica y analgesia postoperatoria. La cobertura de la revista incluye técnicas regionales intraoperatorias, dolor perioperatorio, dolor crónico, anestesia obstétrica,

anestesia pediátrica, estudios de resultados y complicaciones. Sirve también como publicación oficial de la Sociedad Europea de Anestesia Regional y Terapia del Dolor (ESRA), la Sociedad Asiática y Oceánica de Anestesia Regional (AOSRA), la Sociedad Latinoamericana de Anestesia Regional (LASRA), la Sociedad Africana de Anestesia Regional (AFSRA) y la Academia de Anestesia Regional de la India (AORA). La revista tiene un *Factor de Impacto de 5.5*.

# Resumen

En los últimos años, se han publicado en la literatura varios estudios de bloqueos interfasciales paraneuraxiales cervicales (BIPC) con diferentes resultados en cuanto a eficacia en el tratamiento del dolor crónico radicular cervical. Probamos la hipótesis de que un bloqueo anestésico en el espacio retrolaminar cervical es una opción eficaz y segura en el tratamiento del dolor crónico radicular cervical. Para ello, se realizaron tres publicaciones originales en la literatura.

En la publicación I se realizó un estudio anatómico y radiológico de extensión de un líquido de contraste administrado ecográficamente en el espacio retrolaminar de C6. En este trabajo se demostró por disección anatómica y por estudio de imagen radiológica que, una solución inyectada en el plano retrolaminar de C6 difundía en el eje cráneo-caudal a los niveles de C2-T3 y lateralmente, a las articulaciones facetarias y al mismo foramen neural del nivel de infiltración. Posteriormente, en el mismo trabajo, se realizó un estudio piloto clínico preliminar en pacientes con dolor crónico radicular cervical.

En la publicación II se realizó una comparativa reflejando las ventajas del bloqueo retrolaminar cervical (BRC) respecto a otros bloqueos cervicales paraneuraxiales

interfasciales. El BRC al ser realizado más medialmente que otros BIPC, a nivel de la lámina, evita la posible lesión de la arteria cervical profunda (*arteria cervicalis profunda*) que discurre más lateralmente cerca de los procesos transversos, asegurando una buena difusión craneal, caudal y lateral. En segundo lugar, una inyección más medial podría reducir la probabilidad del riesgo teórico de bloqueo accidental del nervio frénico. Además, en el BRC el objetivo es más obvio, la lámina, mejor que el proceso transverso cervical (más pequeño y sujeto a posibles variaciones anatómicas) y mejor que los planos musculares (poco distinguibles en pacientes añosos).

Finalmente, en el estudio III se realizó un análisis comparativo retrospectivo de datos recogidos prospectivamente, de todos los BRC realizados para el tratamiento del dolor crónico radicular cervical entre agosto de 2019 y marzo de 2021. Se incluyeron 98 pacientes en el análisis, haciendo un total de 113 procedimientos registrados. Se logró una reducción significativa del dolor en la mayoría de los pacientes inmediatamente después del procedimiento y en el seguimiento final ( $16,9 \pm 13,4$  semanas). La escala de calificación numérica media para toda la cohorte cambió de  $7,21 \pm 2,51$  a  $4,04 \pm 2,51$  ( $p < 0,01$ ) en el momento del alta. Se realizó una evaluación funcional de discapacidad del cuello (Neck Disability Index—NDI). En general, el 83% de los pacientes tenían un NDI posterior al procedimiento más bajo que el NDI previo al procedimiento. En 80% de los pacientes, la mejoría del NDI superó el mínimo cambio clínicamente importante en la evaluación final. La mayoría de los pacientes (61%) fueron dados de alta después de un solo BRC. Ocho pacientes (8%) finalmente se sometieron a cirugía. El efecto

adverso más frecuente fue el dolor en el lugar de la inyección. No se registraron efectos adversos graves.

En conclusión, los datos de las tres publicaciones sugieren que el BRC es una opción eficaz y segura y que, por lo tanto, podría ser una alternativa a la administración epidural cervical de corticoides y a la cirugía descompresiva en pacientes con dolor radicular cervical refractario a tratamientos no invasivos. Son necesarios más estudios prospectivos comparativos para confirmar estos resultados.

# Prólogo

El síndrome cervical radicular es la cuarta causa de discapacidad en los Estados Unidos. El riesgo de por vida de desarrollar cervicalgia se aproxima al 50% en la población general <sup>1</sup>. En el síndrome radicular cervical, la cervicalgia suele venir acompañada de dolor irradiado a las extremidades superiores afectando aproximadamente a 1 de cada 1.000 personas al año <sup>2</sup>. La etiopatogenia más común son la hernia de disco y la estenosis foraminal espinal que afectan principalmente a los niveles inferiores de la columna cervical, más comúnmente a C5-C7 <sup>3</sup>.

Las inyecciones epidurales cervicales con corticoides (ECC) se encuentran entre los procedimientos intervencionistas más comunes para el tratamiento del dolor cervical radicular <sup>3</sup>. Estos procedimientos se realizan especialmente en pacientes que son resistentes a otras terapias conservadoras. Sin embargo, recientemente ha surgido un debate en cuanto a la relación beneficio riesgo de las ECC <sup>4</sup>. Actualmente, existe una falta de consenso en cuanto a la técnica ideal para realizar una ECC que equilibre seguridad y eficacia<sup>5</sup>.

Por otro lado, en los últimos 20 años, la introducción de la ecografía ha cambiado rápidamente la práctica de la anestesia regional y del tratamiento intervencionista del dolor crónico. Los bloqueos nerviosos paraneuraxiales guiados por ecografía se han vuelto muy populares clínicamente, debido a sus características clínicas y anatómicas<sup>6</sup>. Estas técnicas son comparables a los bloqueos neuroaxiales (epidural, intradural) en términos de tasa de éxito y eficacia analgésica y pueden ofrecer muchas ventajas respecto a los bloqueos neuroaxiales<sup>7</sup>. Concisamente, los bloqueos neuroaxiales no son específicos de una región, provocan hipotensión, pueden producir retención urinaria y limitación de la movilidad. Además, el bloqueo neuroaxial, está contraindicado, en caso de pacientes con fractura o inestabilidad de columna, cirugía previa de columna, plaquetopenia o sepsis<sup>7</sup>.

En cambio, los bloqueos nerviosos paraneuraxiales guiados por ecografía se pueden realizar en pacientes completamente anestesiados, la hipotensión no es frecuente, ya que los bloqueos simpáticos rara vez son bilaterales y no se produce retención urinaria. Los bloqueos retrolaminares están dentro de esta familia de bloqueos que están cerca pero no dentro del neuroeje como los bloqueos intradurales o los bloqueos epidurales<sup>8</sup>.

Actualmente, gracias al aumento del uso de ultrasonidos en los últimos años, varios bloqueos interfasciales paraneuraxiales cervicales (BIPC) guiados por ecografía han sido publicados y actualmente, se utilizan como parte del régimen de analgesia multimodal en el postoperatorio de procedimientos quirúrgicos cervicales<sup>8-9</sup>. La mayoría de los estudios publicados sobre bloqueos retrolaminares se han realizado en el



contexto de la anestesia y síndromes dolorosos troncales (torácico y abdominal) <sup>10-12</sup>.

Sin embargo, existen muy pocos estudios sobre bloqueos retrolaminares cervicales para el tratamiento del dolor postoperatorio de cirugía cervical y ninguno hasta la fecha de publicación del estudio I para el tratamiento del dolor crónico cervical radicular.

# I - Introducción

## I - 1. Síndrome radicular cervical

### I – 1 - 1. Epidemiología

El dolor cervical es la cuarta causa principal de discapacidad en los Estados Unidos. El riesgo de por vida de desarrollar cervicalgia se acerca al 50% en la población general <sup>13-</sup>  
<sup>14</sup>. La radiculopatía cervical es una causa patológica de dolor cervical, a menudo acompañada de dolor irradiado a las extremidades superiores que afecta aproximadamente a una por cada 1.000 personas al año <sup>15</sup>. Clínicamente, se caracteriza por dolor neuropático en el brazo, en algunos casos parestesias y finalmente disminución de la fuerza muscular, sensación alterada y deterioro de los reflejos tendinosos profundos <sup>16-17</sup>. El grupo de edad con mayor riesgo de desarrollar radiculopatía cervical en los Estados Unidos y los países europeos es el de las personas de entre 35 y 49 años, mujeres y residentes de países de ingresos altos o zonas urbanas tienen un mayor riesgo de desarrollar radiculopatía cervical <sup>18</sup>.

## I – 1 - 2. Etiología y Fisiopatología

La fisiopatología del sde. radicular cervical implica compresión de la raíz nerviosa cervical <sup>18</sup>. La compresión de la raíz cervical puede ocurrir debido a una hernia del disco intervertebral o a osteofitos óseos.

Los estudios epidemiológicos han demostrado que la raíz C7 (hernia del disco C6-7) es la más comúnmente afectada, seguida por las raíces nerviosas C6 (hernia del disco C5-6) y C8 (hernia del disco C7-T1).

El pinzamiento de la raíz nerviosa por el material del disco probablemente conduce a lesión de las raíces nerviosas tanto por vías mecánicas como químicas. Mecánicamente, la compresión del nervio conduce a lesiones localizadas, isquemia y daño nervioso. De igual manera, se produce lesión de la raíz nerviosa por la cascada química desencadenada por la fuga del núcleo pulposo. Se produce, por lo tanto, una cascada proinflamatoria que da a lugar a más sensibilización y aumento del dolor en la zona <sup>19-</sup>  
<sup>20</sup>. Sin embargo, la mayoría de los casos de sde. radicular cervical no se deben a una hernia de disco, sino a espondilosis cervical. La espondilosis cervical consiste en la enfermedad degenerativa de la columna cervical que sucede con la edad. En estos casos, la ruptura del disco con la edad conduce a una disminución altura del disco y a estrechamiento foraminal. La disminución de altura del disco da como resultado un aumento de las cargas sobre las articulaciones uncinadas, así como sobre el propio cuerpo vertebral, conduciendo a su vez a hipertrofia ósea. La hipertrofia de la

articulación uncinada, en particular, conduce finalmente hacia la estenosis foraminal y radiculopatía cervical.

### I – 1 - 3. Historia natural de la enfermedad

El sde. radicular cervical es un fenómeno autolimitado en la mayoría de los casos. Una revisión sistemática reciente de la literatura que buscaba evaluar el curso de la radiculopatía cervical no tratada concluyó que la mayoría de los pacientes ven mejoras sustanciales a los 4 a 6 meses y que generalmente, estas mejoras se mantienen durante 2-3 años <sup>17,21-22</sup>.

### I – 1 - 4. Historia clínica y exploración física

La radiculopatía cervical puede presentarse con una amplia variedad de manifestaciones clínicas que van desde el dolor hasta la disminución objetiva de la fuerza y reflejos disminuidos. Una historia clínica precisa es un primer paso crítico en el diagnóstico de la radiculopatía.

Los examinadores deben concentrarse en la ubicación y los patrones del dolor, parestesias, déficits sensoriales y motores. En la mayoría de los casos, la radiculopatía cervical se puede diagnosticar en base exclusivamente a la historia del paciente<sup>23</sup>.

A diferencia de los pacientes con dolor axial cervical, los pacientes con radiculopatía cervical generalmente presentan dolor unilateral<sup>18</sup>. La cervicalgia puede asociarse con la irradiación en el miembro superior ipsilateral con una distribución dermatomal; sin embargo, la ausencia de dolor en el miembro no excluye la presencia de radiculopatía cervical. Además, de la irradiación hacia el miembro superior, el paciente puede quejarse de pérdida de sensibilidad a lo largo de la misma distribución dermatomal o presentar disminución de la fuerza a lo largo del miotoma correspondiente. En la Tabla 1 se muestran la relación entre la raíz cervical y los déficits sensoriales, motores y reflejos osteotendinosos (ROTS) típicamente afectados en pacientes con radiculopatía cervical.

Existe una fiabilidad inter observador moderada para la medición de paresia déficits sensoriales (Kappa 0.40–0.64)<sup>24</sup>. Así mismo, la disminución de los reflejos se correlacionó más comúnmente con el nivel afectado en la cirugía (82 %), seguida de la paresia (77 %) y disminución sensitiva (65 %)<sup>25</sup>.

<b>Raíz Cervical</b>	<b>Paresia muscular</b>	<b>Déficits sensoriales/localización del dolor</b>	<b>ROTS</b>
<b>C5</b>	Deltoides	Lateral Brazo	Bíceps
<b>C6</b>	Bíceps, extensión de muñeca	Antebrazo radial, 1°-2° dedo	Braquiorradial
<b>C7</b>	Tríceps, flexión de muñeca	3er dedo, cara dorsal mano, antebrazo	Tríceps
<b>C8</b>	Flexores de los dedos	4°-5° dedo	
<b>T1</b>	Intrínsecos de la mano	Antebrazo cubital	

**Tabla 1.** Relación entre la raíz cervical y los déficits sensoriales, motores y reflejos osteotendinosos (ROTS) típicamente afectados en pacientes con radiculopatía cervical

Entre las pruebas de provocación para ayudar en el diagnóstico de radiculopatía cervical están: la prueba de Spurling, la prueba de abducción del hombro, la maniobra de Valsalva, la distracción del cuello y la prueba de Elveys de tensión de las extremidades superior <sup>26</sup>. La prueba de Spurling es la más comúnmente utilizada de estas maniobras. Se han descrito un número de diferentes variaciones de la prueba de Spurling (es decir, carga axial, sólo rotación o rotación con cuello y extensión) <sup>26-27</sup>. En teoría, las tres maniobras resultan en un estrechamiento del foramen neural y la reproducción de los síntomas del paciente. La mayoría de los estudios que prueban la eficacia de estas maniobras de diagnóstico basadas en el examen físico tienen la limitación de presentar pequeños tamaños de muestra. Una revisión sistemática de maniobras de diagnóstico basadas en el examen físico en el contexto de radiculopatía cervical encontró que la prueba de Spurling fue la más sensible (con un rango de 30–100 %) y específico (75-100 %) cuando se combinaban rotación y extensión <sup>26</sup>. El mayor de estos estudios mostró que la prueba de Spurling tenía baja sensibilidad (30 %) pero alta especificidad (94 %) <sup>28</sup>. Se demostró que una prueba de Spurling con carga puramente axial sin rotación o extensión es la forma menos sensible y específica de esta prueba <sup>23</sup>.

La prueba de abducción del hombro comprueba el alivio de los síntomas con la abducción del hombro a medida que se quita la tensión del nervio. Los investigadores han encontrado que la sensibilidad de esta prueba varía del 17 al 78 % con una especificidad que oscila entre el 75 y el 92 % <sup>26</sup>. Otras pruebas como la maniobra de Valsalva (aumento del dolor con la maniobra de Valsalva; sensibilidad 22 %, especificidad 94 %), tracción/distracción (mejoría del dolor con la tracción;

sensibilidad 44 %, especificidad 90–97 %) y ULTT (aumento dolor con tracción de la extremidad superior; sensibilidad 72–83 %, especificidad 11–33 %) no han sido tan bien estudiadas <sup>26</sup>.

Al diagnosticar a un paciente con radiculopatía, es importante detectar la presencia de mielopatía cervical. Los pacientes con mielopatía presentarán signos de neurona motora superior que incluyen hiperreflexia, cambios en la forma de andar, y también, dificultad con las tareas motrices finas (cambios en la escritura, abotonarse la camisa, etc.).

Es importante a su vez, a la hora de realizar el examen físico, descartar las patologías que pueden confundirse con radiculopatía cervical, como, por ejemplo, los síndromes de compresión de nervios periféricos (p. ej., atrapamiento del nervio mediano o cubital).

También es importante tener en cuenta que los pacientes pueden presentar atrapamiento periférico y radiculopatía cervical, es decir, que no son excluyentes. Finalmente, debe considerarse la patología del hombro como patología a descartar, ya que el dolor de la cintura escapular es con frecuencia el síntoma de presentación más común de la radiculopatía cervical <sup>18</sup>. En este caso, las inyecciones selectivas (por ejemplo, inyecciones subacromiales intraarticulares en el hombro) pueden ser útiles en el establecimiento de un diagnóstico diferencial. Otras posibles etiologías en el diagnóstico diferencial incluyen dolor cardíaco, herpes zoster (culebrilla), Síndrome de Parsonage-Turner, lesión postesternotomía media, tumores intra y extraespinales, y el síndrome del desfiladero torácico <sup>27</sup>.



## I – 1 - 5. Diagnóstico por imagen

El diagnóstico a través de la imagen en el sde. radicular cervical se realiza mediante radiografías AP, lateral, oblicuas y dinámicas, la tomografía computarizada (TC) y la resonancia magnética nuclear (RMN). Las radiografías proporcionan información sobre la altura del disco, la presencia de cambios degenerativos, niveles inestables y sobre el foramen. La RMN permite diagnosticar la etiología de los tejidos blandos como origen del pinzamiento, así como signos de mielomalacia. La TC se utiliza para la evaluación de la patología ósea. Los estudios electromiográficos y electroneurográficos resultan útiles para diferenciar síndromes de atrapamiento de nervios periféricos de los pinzamientos a nivel cervical, así como para cuantificar el grado de lesión nerviosa radiculopatía.

## I – 1 - 6. Otros test diagnósticos

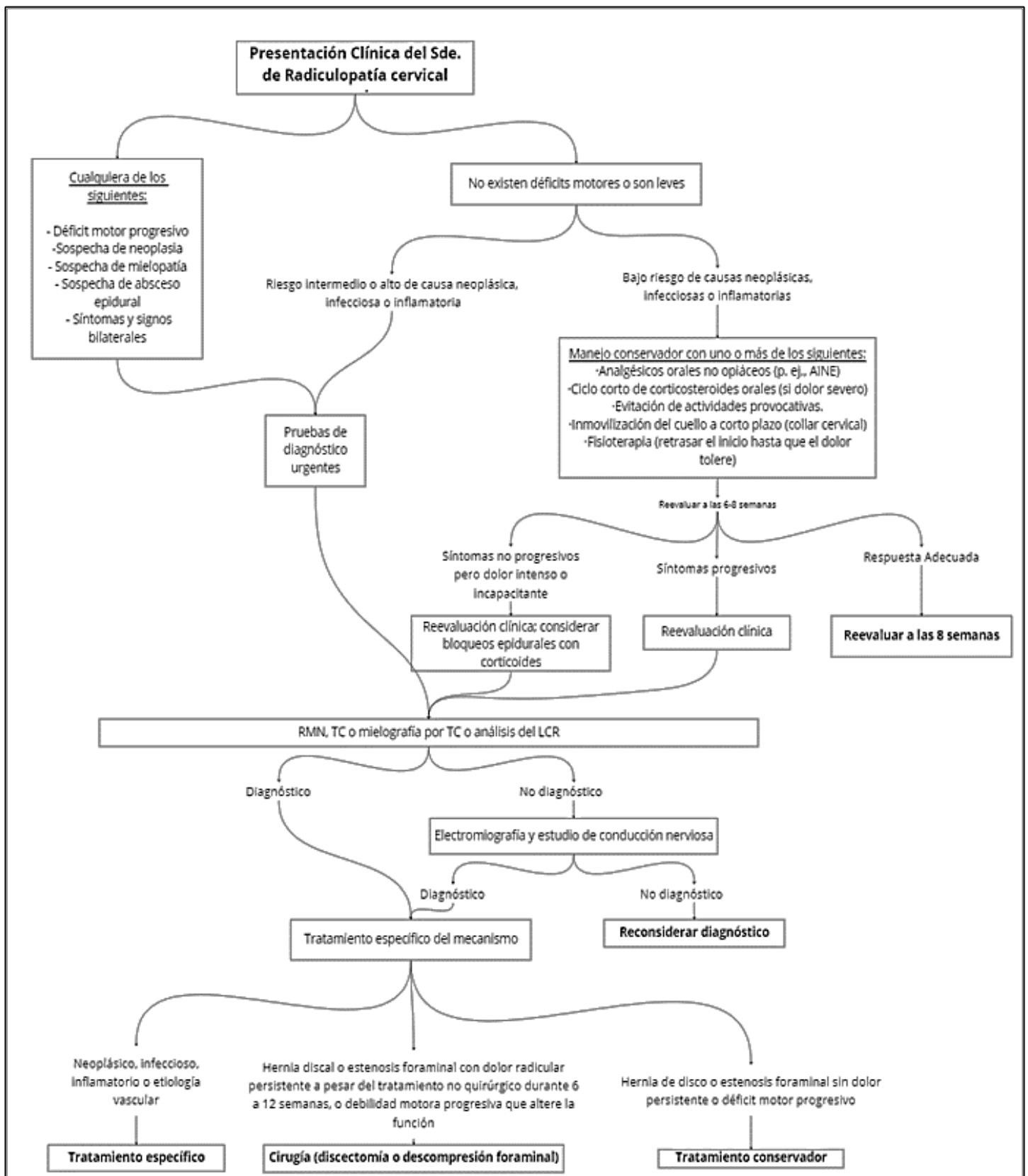
Los estudios electromiográficos (EMG) podrían resultar útiles para diferenciar los síndromes de atrapamiento de nervios periféricos de la radiculopatía cervical. Sin embargo, la interpretación de los resultados de la EMG debe realizarse teniendo en cuenta el contexto clínico, ya que comúnmente, puede producir resultados falsos positivos y falsos negativos.

Es interesante a la vez que se realiza el EMG combinarlo con los hallazgos de imagen (casi siempre la RNM). De esta manera, se obtienen los mejores resultados en la cirugía por radiculopatía cervical en pacientes que presentaban en el preoperatorio resultados patológicos en un EMG que eran confirmados con patología a nivel de la RNM <sup>29</sup>.

Sin embargo, la EMG utilizada sin imágenes ha demostrado ser una herramienta relativamente pobre para la localización del nivel patológico con sólo el 42 % de los hallazgos EMG que se correlacionaron con los hallazgos en el momento de cirugía <sup>30</sup>.

## **I – 2. Tratamiento conservador**

El tratamiento conservador del síndrome radicular cervical consiste en una serie de diferentes tipos de tratamiento como: la inmovilización, la fisioterapia, la tracción, la manipulación, la medicación y los bloqueos epidurales con corticoides <sup>18</sup>. En general, hasta el 90 % de los pacientes con radiculopatía cervical responden al tratamiento conservador <sup>31</sup>. Ver Figura 1 para el algoritmo de decisión del manejo de la radiculopatía cervical.



**Figura 1.** Algoritmo de decisión terapéutica del manejo del Sde. de la Radiculopatía Cervical<sup>2, 23, 30</sup>.

## I – 2 - 1. Inmovilización

Tras el inicio de los síntomas, se puede recomendar un breve período de inmovilización<sup>32</sup>. Por lo general, un collarín cervical blando es suficiente para proporcionar la inmovilización necesaria para minimizar movimiento y reducir la irritación de la raíz nerviosa<sup>32</sup>. Aunque los collarines cervicales están prescritos por convención, hay poca evidencia en la literatura que respalde su uso<sup>18</sup>. Además, aunque la inmovilización temprana podría ayudar a limitar la inflamación, se debe tener cuidado con la inmovilización a largo plazo (más de 1 a 2 semanas), ya que puede conducir al desacondicionamiento y atrofia de los músculos del cuello<sup>18</sup>.

## I – 2 - 2. Terapia física

Varios autores han investigado el efecto de la terapia física frente a una amplia variedad de intervenciones terapéuticas. Estos incluyen la tracción cervical intermitente<sup>33</sup>, la inmovilización<sup>34</sup>, y el tratamiento con ultrasonidos e infrarrojos<sup>35</sup>. Esta revisión sistemática encontró que determinados regímenes de ejercicio típicamente enfocados en el entrenamiento de fuerza y estiramiento de los músculos del cuello eran beneficiosos<sup>33</sup>. En general, los programas de fisioterapia bien diseñados deben hacer progresar a los pacientes a medida que mejora el dolor, comenzando con ejercicios suaves de rango de

movimiento, y agregando actividades de fortalecimiento y acondicionamiento una vez que el los síntomas agudos desaparecen <sup>18</sup>. Por último, los programas de fisioterapia deben incluir algún componente de control de la postura y de ergonomía <sup>32</sup>. En la literatura existe una gran variedad de regímenes de ejercicio. Estos varían ampliamente en su intensidad y duración, y van desde dos veces por semana a una vez al día, con una duración que va desde tan sólo 10 días hasta tanto como 10 semanas <sup>33</sup>. La comparación entre los estudios de fisioterapia frente a otras intervenciones más conservadoras sugiere que podría haber un moderado beneficio a corto plazo en el dolor cervical y la fuerza de prensión con la terapia de ejercicios físicos, pero estos beneficios se disiparían a los 6 meses-1 año <sup>33</sup>. Sin embargo, se debe tener cuidado al interpretar estos hallazgos, ya que, generalmente se usa al menos otra modalidad de tratamiento conservador en el tratamiento de estos pacientes (por ejemplo, tracción). Algunos autores, finalmente, creen que la fisioterapia no cambia el curso natural de la radiculopatía <sup>18</sup>.

### I – 2 - 3. Tracción

La tracción cervical a veces se considera una modalidad de la terapia física <sup>32</sup>, pero aquí se considera por separado ya que hay varios estudios que han examinado su eficacia. La tracción cervical puede ser aplicada manualmente por un fisioterapeuta o mecánicamente con una serie de pesos crecientes. Los pesos de tracción pueden oscilar entre 5 y 12 kg <sup>36</sup>. Varios estudios han examinado la eficacia de la tracción cervical en

forma aislada o en combinación con un régimen de ejercicio <sup>36-38</sup>. Estos estudios generalmente no apoyan el papel general de la tracción cervical. La mayoría de los ensayos controlados aleatorios muestran resultados similares en pacientes que recibieron y no recibieron tracción cervical <sup>37,38</sup>. Sin embargo, puede haber un pequeño beneficio con la tracción cuando se utilizan medidas de resultado no estandarizadas <sup>37</sup>. Se debe tener cuidado con el uso de la tracción en pacientes con mielopatía ya que la tracción podría resultar en el estiramiento de la médula espinal sobre una lesión compresiva <sup>18</sup>.

## I – 2 - 4. Manipulación

Recientemente, Gross et al. realizó una revisión Cochrane examinando el efecto de la manipulación y la movilización como una modalidad de tratamiento conservador para el dolor cervical <sup>39</sup>. Estos autores mostraron que la manipulación podría proporcionar alguna mejoría del dolor inmediato, en comparación con la inmovilización y con las manipulaciones repetidas <sup>39</sup>. Sin embargo, estos autores fueron incapaces de encontrar ningún beneficio para la manipulación a corto plazo. Además, cuando se comparó la manipulación con la movilización y la fisioterapia, no hubo diferencias en el resultado inmediato, a corto plazo, y a medio plazo <sup>39</sup>.

En cambio, los beneficios inciertos proporcionados por la manipulación, deben ser considerados junto con la potencial aparición de complicaciones catastróficas desencadenadas tras la manipulación cervical <sup>40-44</sup>.

Mientras que la incidencia exacta de lesión de la arteria vertebral después de la manipulación se desconoce, la probabilidad para la disección de la arteria vertebral y para presentar una lesión de la arteria vertebro basilar en pacientes jóvenes después de la manipulación cervical varía de 3 a 12 <sup>42</sup>. En una serie de casos de 13 disecciones de arterias vertebrales después de la manipulación, se informó de una muerte debido a un accidente cerebrovascular cerebeloso masivo, tres pacientes que requirieron descompresión cerebelosa debido a hernia cervical extruida, cinco pacientes que requirieron colocación de stent y un paciente que requirió trombólisis <sup>44</sup>.

## I – 2 - 5. Terapia farmacológica

Los analgésicos orales se usan comúnmente para controlar el dolor en los pacientes con radiculopatía cervical. Hay dos grandes categorías de medicamentos que pueden ser considerados: opiáceos y medicamentos no opiáceos. Cuando sea posible, el uso de opiáceos debe evitarse debido a sus numerosos efectos secundarios y a que el uso prolongado puede conducir a la dependencia, así como producir tolerancia. Sin embargo, en caso de mal control del dolor inicial, una breve tanda de opiáceos orales podría ser beneficiosa.

De los medicamentos no opiáceos, los antiinflamatorios no esteroideos (AINES) son el pilar en el manejo farmacológico del dolor cervical. Los AINES tienen efectos analgésicos y antiinflamatorios <sup>32</sup> y proporcionan alivio al bloquear la cascada inflamatoria en las raíces nerviosas. Los corticosteroides orales (una semana de metilprednisolona o prednisona) se utilizan a veces en la fase aguda para manejar la cascada inflamatoria. Sin embargo, no hay evidencia para apoyar su eficacia para esta indicación, y su uso debe sopesarse frente al riesgo de complicaciones como hiperglucemia, osteonecrosis e infección <sup>18</sup>.



## I – 2 - 6. Bloqueos epidurales con corticoides

El bloqueo epidural cervical con corticoides (ECC) se encuentra entre los procedimientos intervencionistas más comunes realizados para el tratamiento del dolor radicular cervical, especialmente en aquellos pacientes que son resistentes a terapias más conservadoras. Por lo general, se emplean dos métodos para depositar corticoides epidurales a nivel cervical: un abordaje interlaminar o un abordaje transforaminal. Esta técnica permite la administración en el espacio epidural de una elevada concentración de corticosteroides, con el objetivo de reducir la inflamación en la raíz nerviosa cervical. Sin embargo, la evidencia que respalda el uso rutinario de bloqueos ECC es escasa<sup>45-46</sup>:

- Las inyecciones de glucocorticoides epidurales transforaminales o interlaminares se han asociado con un alivio sustancial ( $\geq 50$  % de reducción del dolor) en aproximadamente el 50 % de los pacientes de 1-3 meses después de la inyección en pequeños estudios observacionales<sup>45-46</sup>. Una revisión sistemática de seis estudios que incluyeron a 443 pacientes que recibieron bloqueos epidurales con glucocorticoides transforaminales informaron que el alivio del dolor a corto plazo promedio entre cuatro y ocho semanas osciló entre el 18 y el 60 por ciento<sup>47</sup>. Sin embargo, en estos estudios no se puede distinguir entre la mejoría debido

al tratamiento, el efecto placebo o a la historia natural de la radiculopatía cervical.

- No se encontró ningún beneficio de la inyección epidural de glucocorticoides en un ensayo pequeño que asignó aleatoriamente a pacientes con radiculopatía cervical al tratamiento con anestesia local e inyección epidural de glucocorticoides (n = 20) o anestesia local e inyección de solución salina (n = 20)<sup>47</sup>. A las tres semanas, no hubo diferencia entre los dos grupos para el resultado de una reducción del dolor en miembro superior y/o de los síntomas neurológicos (del 30% cada uno).

El tratamiento habitualmente comienza con una sola inyección y se evalúa la respuesta. Aunque la práctica clínica varía, las inyecciones pueden repetirse una o dos veces si es necesario, separadas por tres semanas<sup>48</sup>.

La guía fluoroscópica es obligatoria para los bloqueos epidurales cervicales<sup>49-51</sup>. En el caso del bloqueo epidural transforaminal la aguja debe permanecer en contacto con la pared posterior del agujero intervertebral; esta posición evita el contacto con la raíz nerviosa, el nervio raquídeo y los vasos asociados<sup>52-54</sup>. Se deben realizar inyecciones de prueba de pequeñas cantidades de contraste no iónico para confirmar la entrada de la aguja en el espacio epidural y así demostrar que el contraste se difunde a la(s) raíz(es) nerviosa(s) lesionada(s) y para descartar una inyección intravascular inadvertida.

Por otro lado, si bien las complicaciones de los bloqueos ECC son raras, existen complicaciones mayores y menores asociadas con este procedimiento. Las complicaciones menores incluyen reacciones vasovagales, déficits neurológicos transitorios, reacciones de hipersensibilidad y erupciones cutáneas <sup>55</sup>. Las principales complicaciones mayores que se han informado incluyen lesión isquémica transitoria, infarto cerebral, lesión e infarto de la médula espinal, tetraplejia, ceguera, anestesia espinal alta, convulsiones, sangrado, y muerte <sup>55</sup>. Si bien todas éstas son complicaciones reconocidas de los bloqueos ECC, hay pocos datos sobre la incidencia de estas complicaciones <sup>55</sup>. Ha habido informes bien documentados de muerte o secuelas neurológicas graves por hemorragia o infarto que afectan al cerebro, el tronco encefálico, el cerebelo o la médula espinal <sup>45,56-57</sup>. La causa exacta de la lesión neurológica es incierta en la mayoría de los casos informados, pero los posibles mecanismos incluyen embolia de partículas de glucocorticoides debido a la inyección inadvertida en una arteria vertebral o radicular, disección arterial, vasoespasmo inducido por traumatismo debido a la aguja y punción dural no intencionada <sup>52, 56-59</sup>.

En un estudio, la autopsia reveló que se produjo la muerte debido a un accidente cerebrovascular con edema cerebral masivo después de la disección y posterior formación de un trombo en la arteria vertebral durante un bloqueo epidural en C7.

En otro estudio, se produjo la muerte debido a un infarto extenso del tronco encefálico y del tálamo después del bloqueo epidural a pesar de la utilización de fluoroscopia; en la

autopsia, había una pequeña área de hemorragia dentro de la adventicia de la arteria vertebral izquierda, pero no hubo disección<sup>59</sup>.

Una encuesta médica que evaluó las complicaciones de los bloqueos epidurales transforaminales cervicales con corticoides encontró que todas las complicaciones neurológicas ocurrieron después de la administración de corticoides particulados (p. ej., betametasona, metilprednisolona, triamcinolona), mientras que no ocurrió ninguna después de las inyecciones de corticoide no particulado, como la dexametasona <sup>56</sup>.

Con ambos de los abordajes (interlaminar o transforaminal) se han notificado efectos adversos graves, y son actualmente fuente de debate sobre la técnica que proporcione mayor seguridad en estos procedimientos. El bloqueo ECC transforaminal se ha asociado con un mayor riesgo de complicaciones neurovasculares infarto de la médula espinal, el tronco encefálico, el cerebro o el cerebelo. Por el contrario, el bloqueo ECC interlaminar se asocia con un mayor riesgo de traumatismo directo en la médula espinal <sup>60</sup>. Actualmente, existe falta de consenso con respecto a la técnica ideal para el bloqueo ECC que equilibre seguridad y eficacia <sup>61-62</sup>.

Para pacientes con radiculopatía cervical confirmada que tienen dolor severo o incapacitante a pesar de un curso razonable (seis a ocho semanas) de terapia conservadora, y que no tienen un empeoramiento progresivo del déficit neurológico, se sugiere el uso de bloqueos epidurales de corticoides en lugar de cirugía, siempre que los

bloqueos se realicen en centros intervencionistas experimentados bajo guía fluoroscópica utilizando contraste de prueba para identificar la inyección accidental intravascular. El uso de un corticoide no particulado como la dexametasona puede reducir el riesgo de complicaciones isquémicas. Las guías de consenso recomiendan lo siguiente <sup>50-51</sup>:

- Los bloqueos epidurales interlaminares de glucocorticoides cervicales deben realizarse guiados por imágenes, con vistas oblicuas anteroposterior, lateral y contralateral apropiadas y una dosis de prueba de contraste no iónico.
- Los bloqueos epidurales transforaminales cervicales con corticoides deben realizarse inyectando medio de contraste bajo fluoroscopia en tiempo real o imágenes de sustracción digital, antes de inyectar cualquier sustancia que pueda ser peligrosa para el paciente.
- Los bloqueos epidurales interlaminares de glucocorticoides cervicales deben realizarse en los niveles C7-T1, y no más altos que el nivel C6-7, porque el espacio epidural cervical es más ancho en los niveles C6-T1, mientras que los gaps en el ligamento amarillo son más frecuentes en niveles cervicales más altos.

- Los corticoides particulados no deben usarse en bloqueos transforaminales cervicales terapéuticos.

## **I – 3. Tratamiento quirúrgico**

No existe un consenso claramente establecido en cuanto a las indicaciones para cirugía en pacientes con sde radicular cervical <sup>30</sup>. Dado que la mayoría de los pacientes con radiculopatía cervical mejoran con manejo conservador, está justificado, dar un tiempo de observación para esperar esa mejoría, en pacientes sin ningún signo ni síntoma preocupante. Los signos o síntomas que pueden ameritar realizar una intervención quirúrgica temprana son: déficits neurológicos progresivos, signos de mielopatía, fracturas u otros signos de inestabilidad cervical o lesión de ligamentos, lesiones o destrucción ósea <sup>63</sup>. En ausencia de estos signos, es prudente intentar realizar un manejo conservador del sde. radicular cervical. La duración del manejo conservador no está clara. En esta revisión sistemática, la mayoría de los pacientes experimentaron una mejoría significativa en 4-6 meses <sup>17</sup>. Este trabajo también ha demostrado que una mayor duración de los síntomas antes de la operación se correlaciona con peores resultados después de la cirugía <sup>64</sup>. Esto ha sido corroborado en este artículo en donde los autores encontraron resultados quirúrgicos significativamente mejores en pacientes que se sometieron a descompresión quirúrgica dentro de los 6 meses del inicio de los

síntomas <sup>64</sup>. Por consiguiente, se recomiendan 6 meses como punto de corte para recomendar la intervención quirúrgica.

De esta manera, antes de realizar la intervención quirúrgica, en ausencia de signos que indiquen cirugía descompresiva temprana, se deben intentar todas las medidas conservadoras necesarias para el adecuado control analgésico. Debido a la propia historia natural de la enfermedad que tiende a ser auto resolutive en la mayoría de los pacientes, se deben priorizar los procedimientos que tengan mejor perfil beneficio riesgo. En los últimos años, los bloqueos nerviosos paraneuraxiales guiados por ecografía se han vuelto muy populares debido a sus características clínicas y anatómicas, y son actualmente, una alternativa eficaz y segura en el tratamiento conservador del síndrome radicular cervical. Se detallan a continuación.

## II.- Revisión de la Literatura:

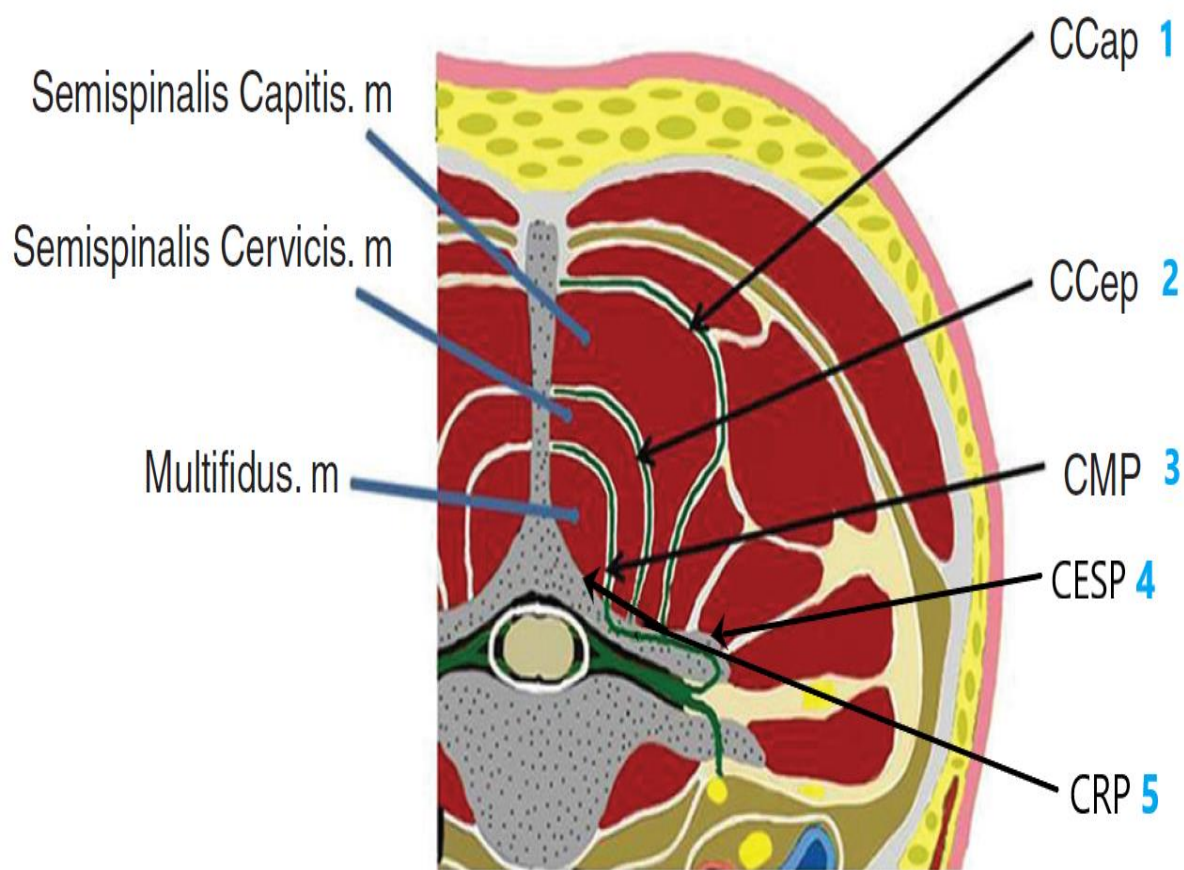
Los bloqueos interfasciales paraneuraxiales se popularizan a raíz de la publicación del Bloqueo Interfascial en el Plano del Erector de la Columna a nivel Torácico guiado por ultrasonidos (BIPECT) o más conocido por Erector Spine Plane Block (ESP block) en inglés. El BIPECT es una técnica novedosa descrita en 2016<sup>65</sup> para el tratamiento del dolor neuropático a nivel torácico. Aunque se describe por primera vez para su uso en el dolor crónico, más tarde se ha utilizado como un método de analgesia postoperatoria en muchos procedimientos quirúrgicos, desde hombro a cirugías de cadera<sup>66-68</sup>. Una reciente revisión de 242 casos con BIPEC encontró que era una opción segura y eficaz para múltiples tipos de cirugías torácicas, abdominales y de extremidades<sup>69</sup>.



## **II – 1. Bloqueos Paraneuraxiales Interfasciales a nivel Cervical guiados por Ecografía**

Continuando la evolución que se ha seguido en otros niveles de la columna vertebral, en el nivel cervical, se han desarrollado los llamados bloqueos interfasciales paraneuraxiales cervicales guiados por ecografía (BIPC) o también llamados bloqueos en el plano interfascial paraespinal cervical <sup>8</sup>.

Los diferentes BIPC publicados hasta la fecha consisten en la administración de anestésico local en los diferentes planos musculares cervicales: el plano muscular entre los músculos multifidus y longissimus <sup>9,72</sup>, el plano muscular entre los músculos multifidus y semispinalis cervicis <sup>10,72</sup>, el plano intersemispinalis <sup>70-71</sup>, el del plano erector de la columna y la apófisis transversa cervical <sup>73</sup> y el del plano formado entre la lámina y el erector de la columna (Publicación I). La figura 2 resume los diferentes Bloqueos Interfasciales Paraneuraxiales Cervicales (junto con su traducción en inglés) publicados hasta la fecha y su lugar de infiltración.



1. **CCaP:** Bloqueo en el plano del semispinalis capitis cervical – otra acepción, bloqueo en el plano interfascial cervical (CIP). *CIP: Cervical interfascial plane block - Cervical semispinalis capitis plane block (CCaP)*<sup>9</sup>
2. **CCeP:** Bloqueo en el plano del semispinalis cervicis– otra acepción, bloqueo en el plano del Intersemispinalis (ISP); *ISP: semispinalis cervicis Intersemispinalis plane block - Cervical semispinalis cervicis plane block (CCeP)*<sup>71</sup>
3. **CMP:** Bloqueo en el plano del Multifidus cervical. *MCP: Multifidus cervicis plane block - Cervical multifidus plane block (CMP)*<sup>9,72</sup>
4. **CESP:** Bloqueo en el plano del erector de la columna a nivel de la apófisis transversa; *CESP: Cervical erector spinae plane block*<sup>73</sup>

5. **CRP:** Bloqueo retrolaminar cervical; *CRP: Cervical retrolaminar plane block.*

(Publicación I)

**Figura 2.** Modificada de la carta al director enviada por los Drs Xu y Tseng <sup>8</sup>. La figura resume los diferentes Bloqueos Interfasciales Paraneuraxiales Cervicales (junto con su traducción en inglés) publicados hasta la fecha y el lugar de realización del bloqueo.

Actualmente, los BIPC se utilizan como parte del régimen de analgesia postoperatoria multimodal en procedimientos quirúrgicos cervicales, y en el tratamiento del dolor crónico cervical <sup>67-68</sup>. El bloqueo CCeP se utilizó para analgesia post quirúrgica tras cirugía de columna vertebral <sup>71</sup>. En este caso clínico se realizó una serie de bloqueos ESP a nivel T2/T3 en un paciente varón de edad avanzada con dolor crónico en el hombro. Se observó una analgesia inmediata y profunda con un rango de movimiento mejorado tras el bloqueo. Se apreció un bloqueo sensitivo detectable en los dermatomas cervico-torácicos congruentes sin bloqueo motor. Las imágenes por tomografía computarizada mostraron la diseminación del contraste hasta el nivel C3 en las proximidades de los forámenes radiculares cervicales. La analgesia clínica generalmente superó la duración esperada del anestésico local y contribuyó significativamente a la mejora general de los síntomas del paciente <sup>74</sup>. En este artículo se colocó un catéter en el plano del músculo erector de la columna a nivel torácico para proporcionar una alternativa al bloqueo continuo del plexo braquial para cirugía de amputación de la

mano <sup>75</sup>. En el tratamiento del dolor crónico cervical, se ha utilizado para tratar la cefalea cervicogénica y el dolor miofascial cervical e interescapular <sup>76-77</sup>. El bloqueo ESP a nivel torácico alto se utilizó para tratar un dolor postherpético a nivel cervical <sup>78</sup>.

## **II – 2. Justificación para la elección del espacio retrolaminar cervical (Publicación II)**

La zona anatómica del cuello posterior a la lámina de la columna vertebral cervical consiste en una capa de músculos responsables de la postura de la cabeza y de su movimiento. En esta zona más medial no existen estructuras sanguíneas o neurológicas relevantes como sí sucede más lateralmente. Este es el caso de la arteria cervical profunda (*profunda cervicalis*), que transcurre lateralmente sobre la línea facetaria. Por lo tanto, una aguja dirigida desde la piel hasta la lámina de la columna vertebral cervical no estaría en teoría, aumentando el riesgo de daño vascular o neurológico. Además, si un procedimiento de este tipo se lleva a cabo guiado por ecografía, debido a su identificación de alta resolución de los tejidos blandos y los nervios, la posibilidad de un daño a dichos tejidos se reduce teóricamente aún más.

El compartimiento prevertebral cervical está delimitado por la fascia prevertebral cervical. En este compartimento se incluyen los nervios frénicos, el plexo braquial y la

columna vertebral cervical (incluyendo los músculos cervicales profundos y el grupo de músculos erectores de la columna) entre otras estructuras. Como resultado, el anestésico local administrado en un plano interfascial en el interior de este compartimento podría potencialmente extenderse a lo largo y dentro del compartimiento prevertebral para alcanzar al plexo braquial y a los nervios frénicos<sup>79</sup>. Por lo tanto, la localización más lateral del bloqueo, como es el caso del bloqueo ESP cervical podría en teoría, difundir más anteriormente que los BIPC realizados más medial y posteriormente.

Por otro lado, los BIPC guiados por ecografía pueden ser difíciles de realizar debido a la mala visibilidad de las capas musculares, especialmente en pacientes ancianos y sarcopénicos<sup>80</sup>. Las referencias óseas son más consistentes y más fáciles de observar bajo fluoroscopia o ecografía a pesar de la edad del paciente. Basándonos en la literatura publicada y en los datos anatómicos relevantes, hipotetizamos que una inyección en el plano entre la lámina cervical y el músculo multífido obtendrá una difusión craneocaudal comparable a los otros BIPC, evitando lesionar estructuras vasculares que discurren más lateralmente, así como la difusión anterior del anestésico local evitando la posible parálisis de los nervios frénicos.

La mayoría de las publicaciones y estudios sobre bloqueos retrolaminares se han realizado en el contexto de proporcionar analgesia postquirúrgica en cirugía plástica, neurocirugía, torácica y abdominal a nivel torácico y lumbar<sup>81-84</sup> o para el tratamiento del dolor agudo secundario a fractura costal o vertebral<sup>85-86</sup>. Cuando nos referimos

específicamente al territorio cervical las publicaciones son actualmente muy escasas. Las únicas publicaciones sobre bloqueos retrolaminares cervicales para el tratamiento del dolor postoperatorio se limitan a un estudio de cirugía de parótida con el paciente despierto y a una breve mención como alternativa al bloqueo interescalénico en cirugía de hombro <sup>87-88</sup>. La única mención que se hace en la literatura a la utilización del bloqueo retrolaminar guiado por ecografía a nivel cervical para el tratamiento del dolor crónico son las Publicaciones I, II y III recogidas en esta tesis doctoral.

## **III. - Hipótesis**

El bloqueo anestésico en el espacio retrolaminar cervical es una opción eficaz y segura en el tratamiento del dolor crónico radicular cervical.

## **IV. - Objetivos**

En el momento de inicio de la tesis no existía ninguna publicación descriptiva del BRC, ni de su utilización en el tratamiento del dolor cervical crónico. Los objetivos de la tesis son, primero describir en el modelo cadavérico el espacio retrolaminar cervical, luego describir la técnica de BRC y realizar un estudio de difusión del contraste, para posteriormente utilizarlo en la clínica. Por lo tanto, los objetivos de la tesis son los siguientes:

- 1.- Descripción anatómica y ecográfica del espacio retrolaminar cervical
- 2.- Descripción del procedimiento para realizar un bloqueo retrolaminar cervical
- 3.- Descripción en modelo anatómico y radiológico de la difusión de un líquido de contraste administrado en el espacio retrolaminar cervical (Publicación I)

4.- Análisis clínico sobre eficacia y seguridad del bloqueo retrolaminar cervical en el tratamiento del síndrome de dolor cervical radicular (Publicaciones I y III)

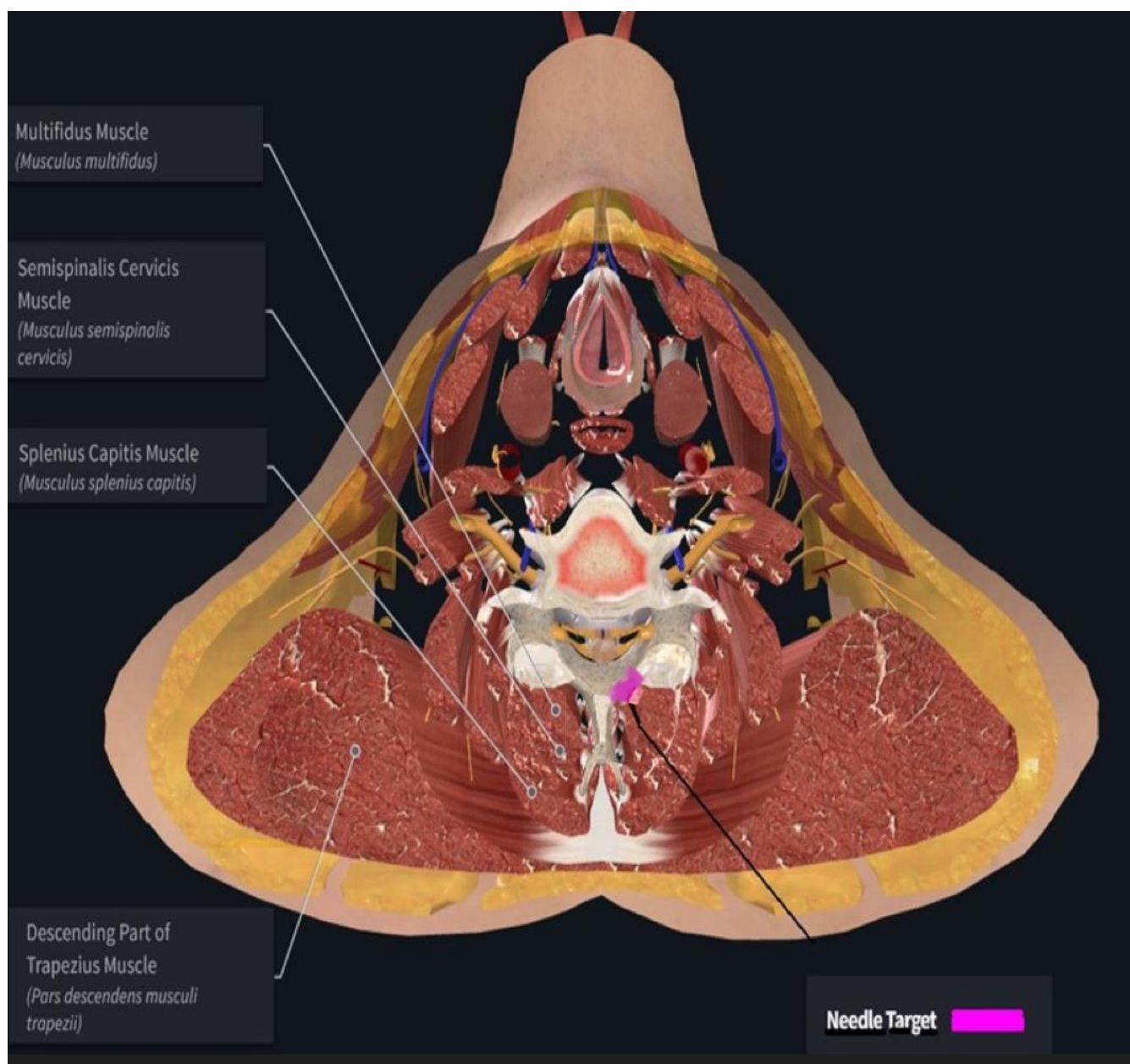


# **IV – 1. Descripción anatómica y ecográfica del espacio retrolaminar cervical**

## **IV – 1 – 1. Descripción anatómica**

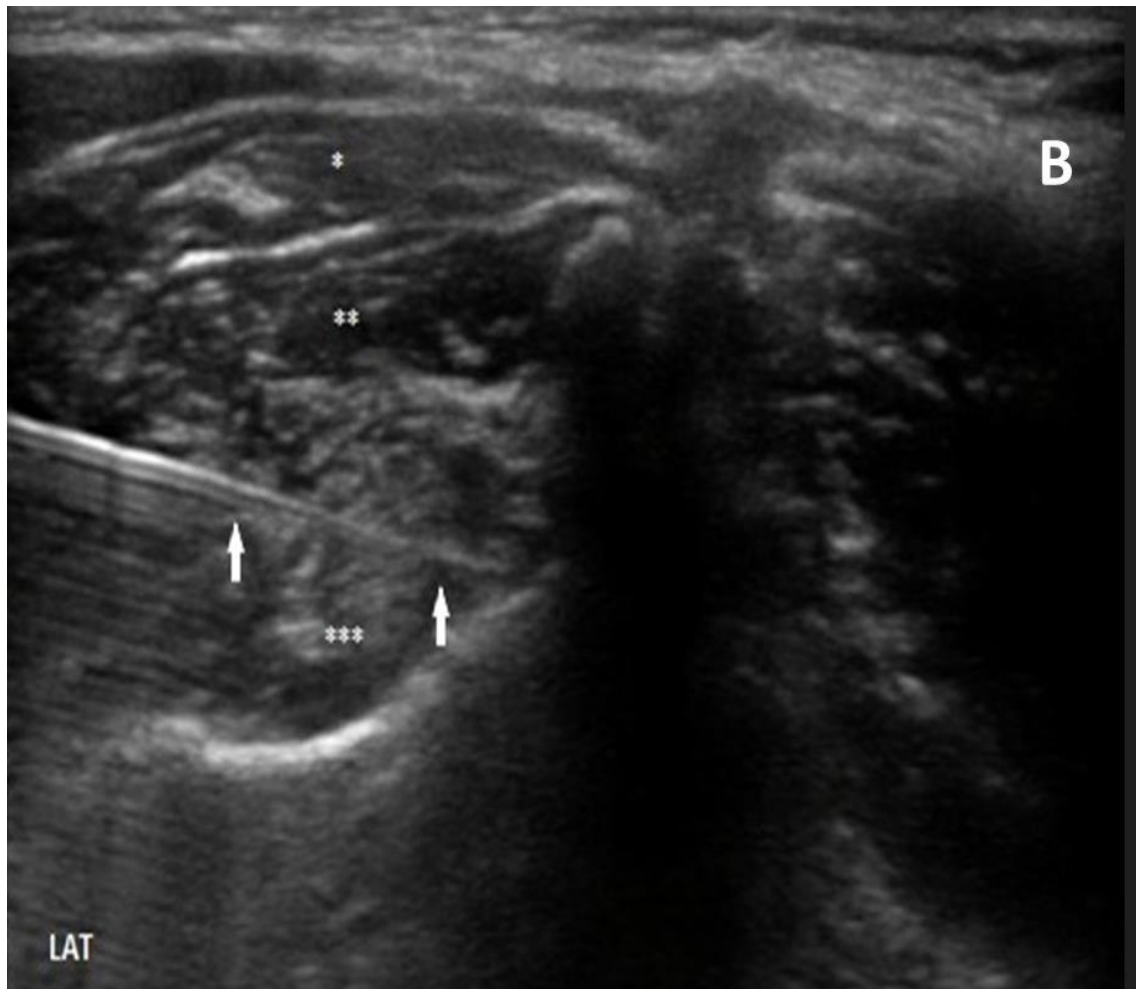
En la región posterior cervical de C5, C6 o C7 (niveles en los que se produce el sde. radicular cervical más frecuentemente) se disponen 3 planos musculares en la región posterior desde la profundidad a la superficie:

- 1.-Plano profundo: el músculo multífido cervical
- 2.-Plano medio: el músculo semiespinoso del cuello y el músculo semiespinoso de la cabeza.
- 3.-Plano superficial: el músculo esplenio de la cabeza y el músculo trapecio.



**Figura 3.** Dibujo esquemático anatómico que muestra un corte axial a nivel de C6. En morado está la zona objetivo en donde se realiza el BRC. (Publicación II)

## IV – 1 – 2. Descripción ecográfica

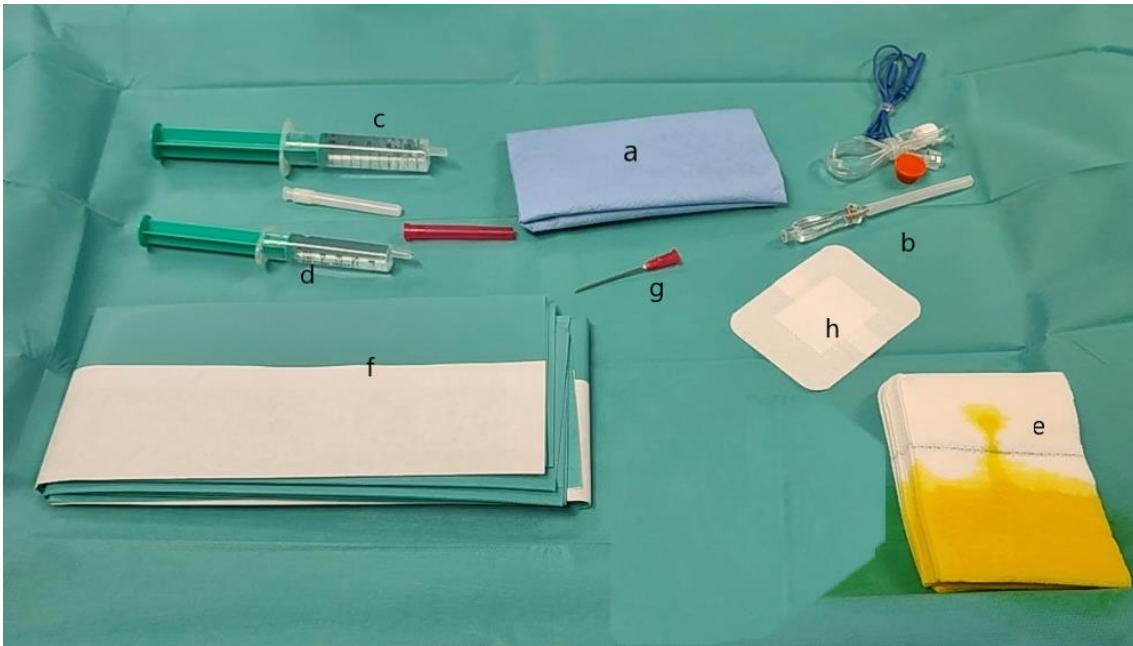


**Figura 4.** Ecografía axial de un BRC a nivel de C6. \* Músculo esplenio de la cabeza \*\* Músculo semiespinoso del cuello \*\*\* Músculo multífido. Las flechas muestran el cuerpo de la aguja. La punta de la aguja está tocando el punto más medial de la lámina.

Para realizar correctamente el bloqueo, el líquido inyectado debe ser depositado entre la fascia del músculo multifido y la lámina. (Publicación II)

## IV – 2. Descripción del procedimiento

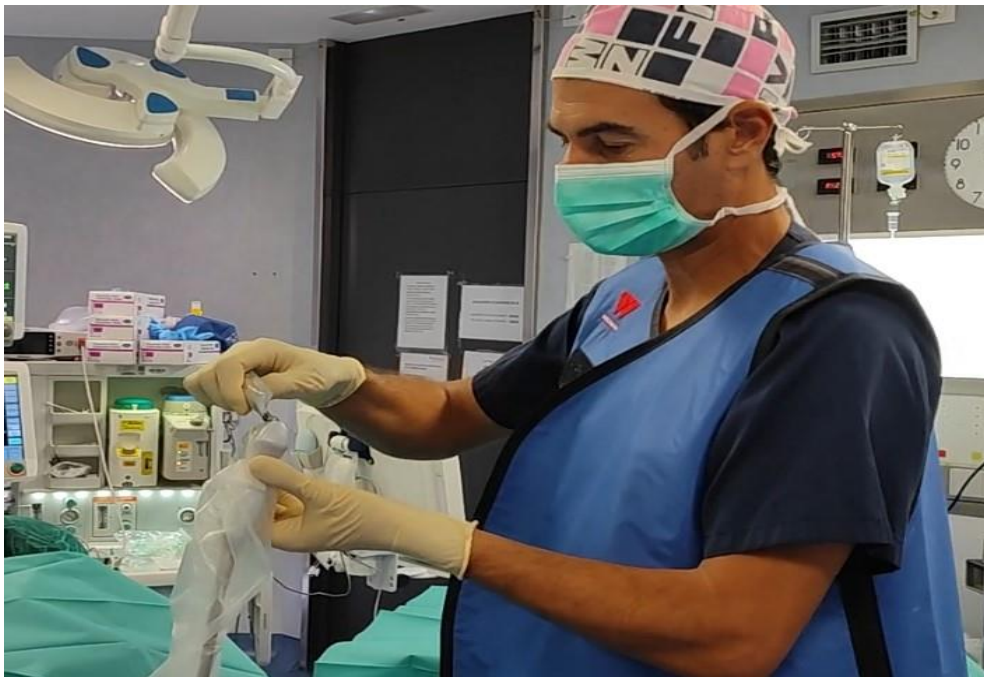Tras realizar antisepsia, se cubre el transductor con una funda estéril y se procede a situar el transductor lineal de alta frecuencia (o convexa de baja frecuencia, según las características del paciente) en posición axial en el nivel cervical elegido. En el caso de la investigación se utilizó el modelo de ecógrafo Snerve (Sonosite Inc., Bothell, WA). Para elegir el nivel cervical, se localizará en primer lugar C7, fácilmente destacable, por la falta de tubérculo anterior y se contará cranealmente. Posteriormente, se procederá a la detección de posibles estructuras vasculares utilizando el Doppler color. Una vez ubicado el punto objetivo, localizado en el punto más medial de la lámina vertebral, se infiltra la piel con 2 cc de anestésico local y mediante técnica de abordaje en plano con aguja ecogénica 50 mm, 22 G se punciona en dirección lateral-medial hasta alcanzar la lámina. En el caso de las publicaciones I y III, se utilizó el modelo de aguja Stimuplex Ultra 360 (Braun, Melsungen, Alemania). Tras verificación de aspiración negativa de sangre se procede a infundir 5ml de anestésico local, generalmente lidocaína 0,5% o levobupivacaína al 0,25 % sin epinefrina y 10 mg de dexametasona bajo visualización directa y mediante técnica de hidrodissección intentando en todo momento, realizar la difusión del anestésico entre la lámina y la fascia anterior del músculo multífido, evitando la infiltración intramuscular. (Publicación I y III)



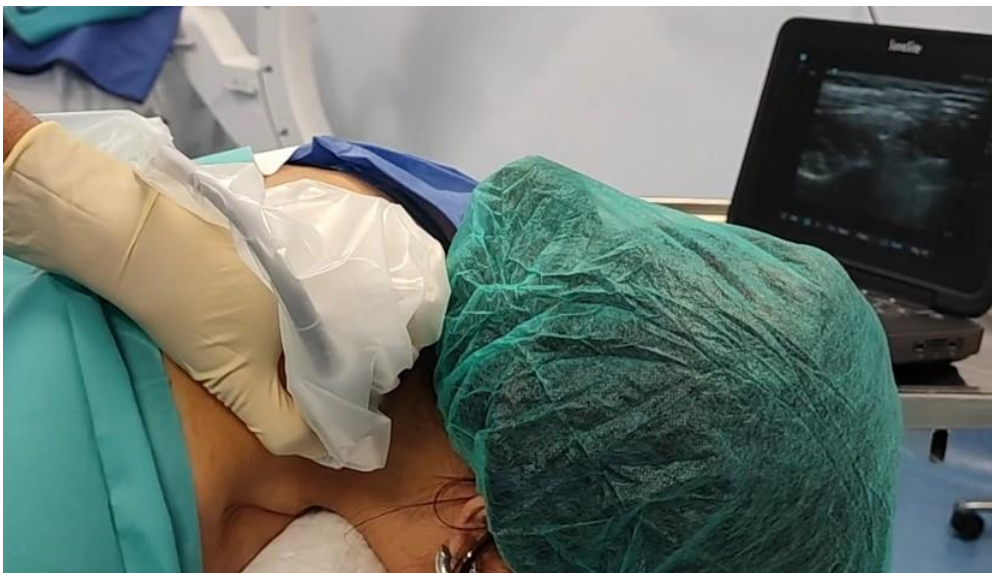**Figura 5. Material necesario para la realización del BRC.** a – funda ecográfica estéril, b – aguja de 50 mm con punta ecogénica, c – lidocaína 2% (anestésico local de superficie), d – 5 cc lidocaína 0,5% + 10 mg dexametasona, e – gasas con clorhexidina 2% con colorante, f – talla estéril, g – aguja de carga.



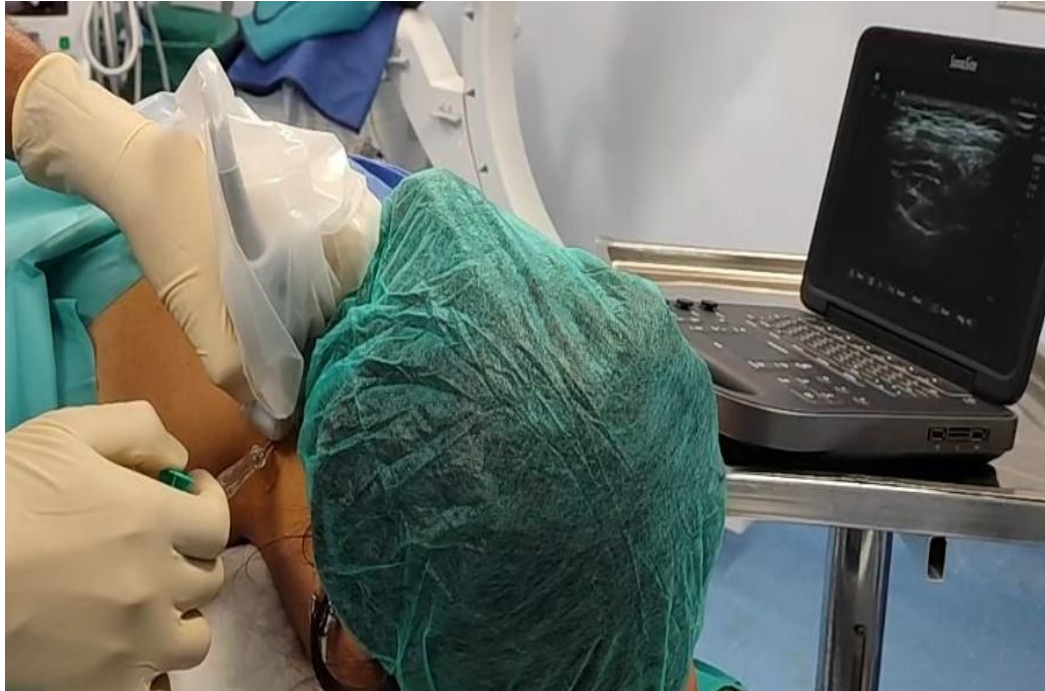**Figura 6.** Pasos para la realización de un BRC a nivel de C6 derecho:



A. Preparación del transductor lineal con funda ecográfica estéril



B. Colocación del paciente en decúbito prono. Exploración del nivel cervical deseado.  
Detección de estructuras vasculares utilizando el Doppler color

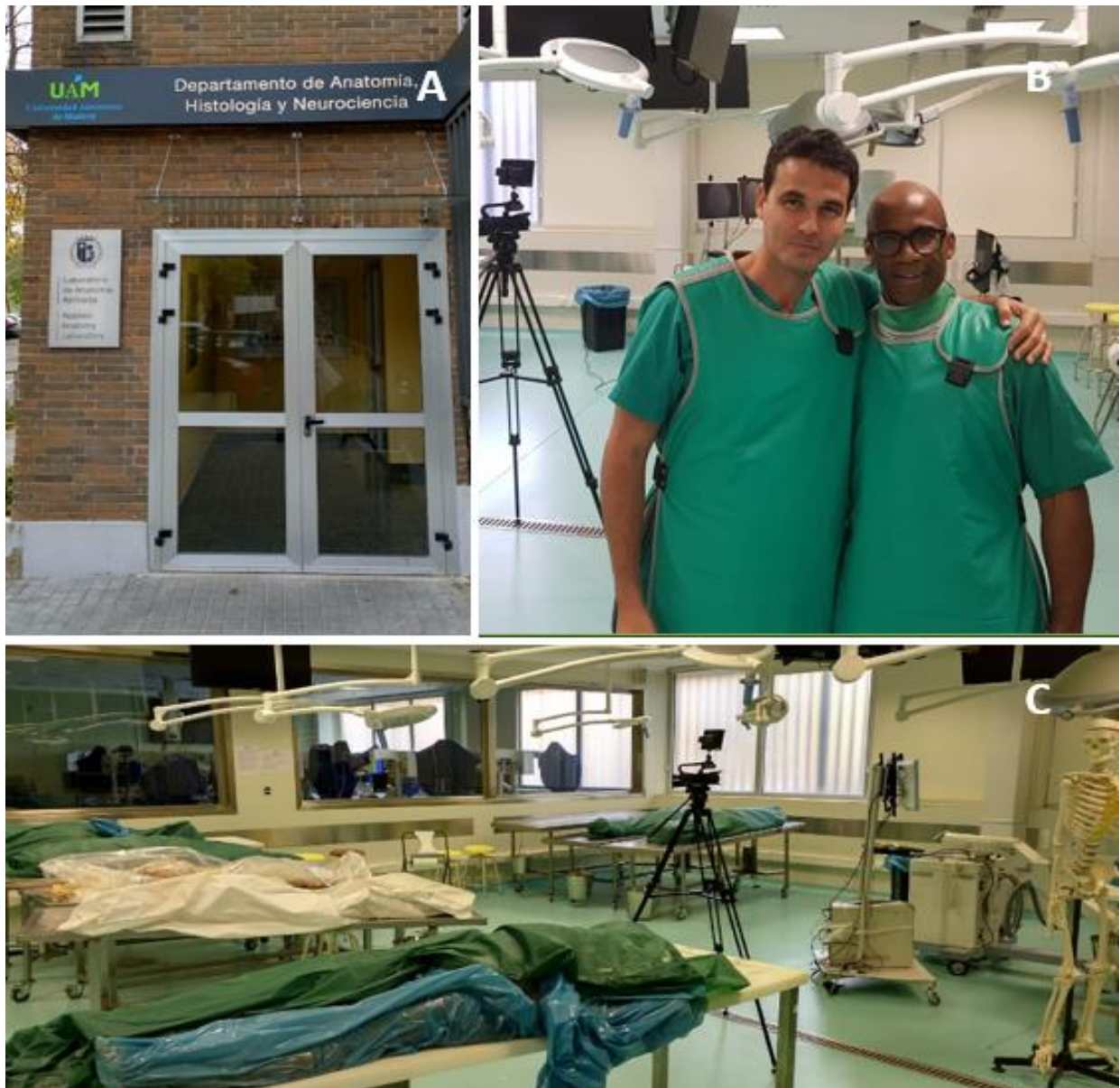

C. Introducción de la aguja ecogénica en el plano de los ultrasonidos visualizando la punta de la aguja en todo momento, hasta contactar con la lámina de C6 D. Administrar la solución de tratamiento visualizando su difusión entre la lámina y la fascia anterior del músculo multífido cervical.



## **IV – 3. Descripción de la difusión en el espacio retrolaminar cervical**

Para realizar el estudio descriptivo de la difusión del líquido administrado en el espacio retrolaminar se utilizaron seis cadáveres humanos embalsamados con la técnica de Thiel<sup>87</sup>. El estudio cumplió con los normas institucionales y éticas de la Facultad de Medicina de la Universidad Autónoma de Madrid (UAM). El lugar en donde se realizó el estudio anatómico fue en la sala de disección de la facultad de medicina (Figura 7).

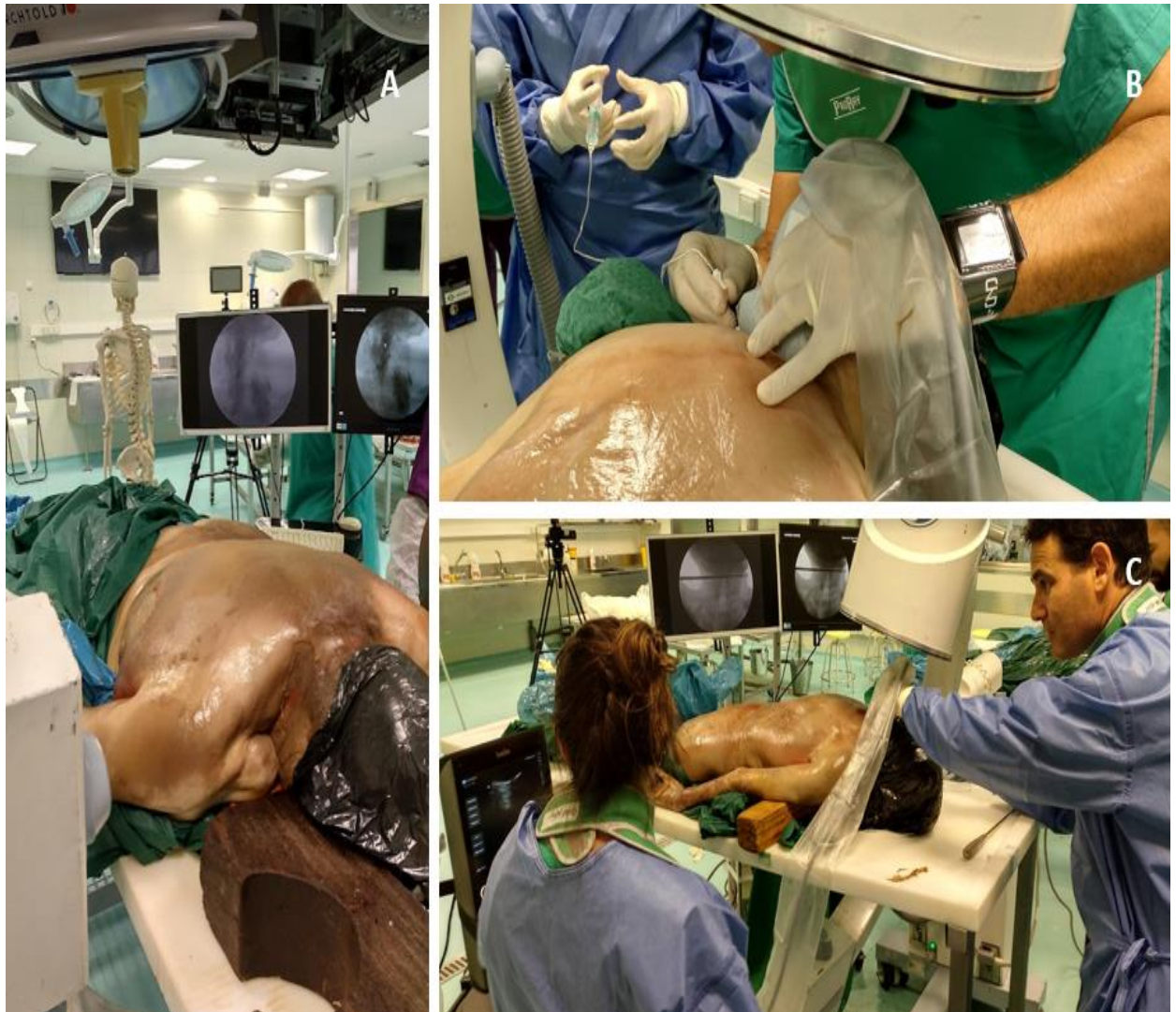

**Figura 7.** A. Entrada al departamento de Anatomía, Histología y Neurociencia de la UAM. B. Foto de los doctores colaboradores en el estudio, el Dr. Uri Hochberg y el Dr. Mario Fajardo. C. Se muestran los seis cadáveres humanos embalsamados con la técnica de Thiel utilizados en el estudio

## **IV – 3 - 1. Estudio de Difusión Guiado por Imagen**

Se emplearon cinco cadáveres para el estudio guiado por imagen. Ninguno de los cadáveres tenía cirugía cervical previa. Se posicionó a los cadáveres en decúbito prono para así poder realizar los procedimientos de forma bilateral (Figura 8A). El procedimiento se realizó guiado por ecografía y se utilizó un ecógrafo modelo Snerve (Sonosite Inc., Bothell, WA) con un transductor lineal de 6 a 13 MHz. Se colocó el transductor en una posición axial a nivel de C6, mostrando la apófisis espinosa medialmente, la lámina y la apófisis transversa junto con el tejido blando correspondiente (músculos paraneuraxiales, incluidos los músculos erectores de la columna). Se verificó el nivel de C6 fluoroscópicamente, contando cranealmente desde la primera costilla (T1) y verificándolo, contando caudalmente desde C1. Bajo guía ecográfica, se realizó una punción en el plano de la aguja de lateral a medial con el bisel hacia arriba usando una aguja 22G (Stimuplex Ultra 360, aguja de 50 mm, Braun, Melsungen, Alemania) avanzando hasta hacer contacto con el punto más medial de la lámina, bajo el músculo multífido. En este punto, se inyectaron 5 ml de una solución de contraste radiológico (2,5 mL de iodexol 270 mg/1 mL y 2,5 mL de solución salina) controlando ecográficamente la difusión entre la lámina y el músculo multífido cervical. Posteriormente se obtuvieron imágenes de rayos X AP y lateral (Figura 9-11). para estudiar la difusión de la solución a lo largo de la columna cervical y torácica. Para evitar variabilidad, todos los procedimientos fueron llevados a cabo por el mismo

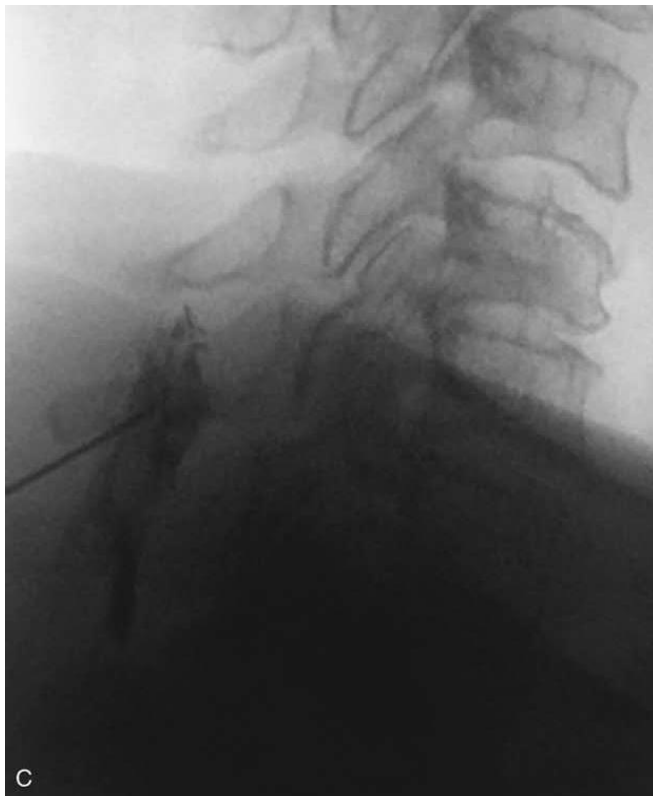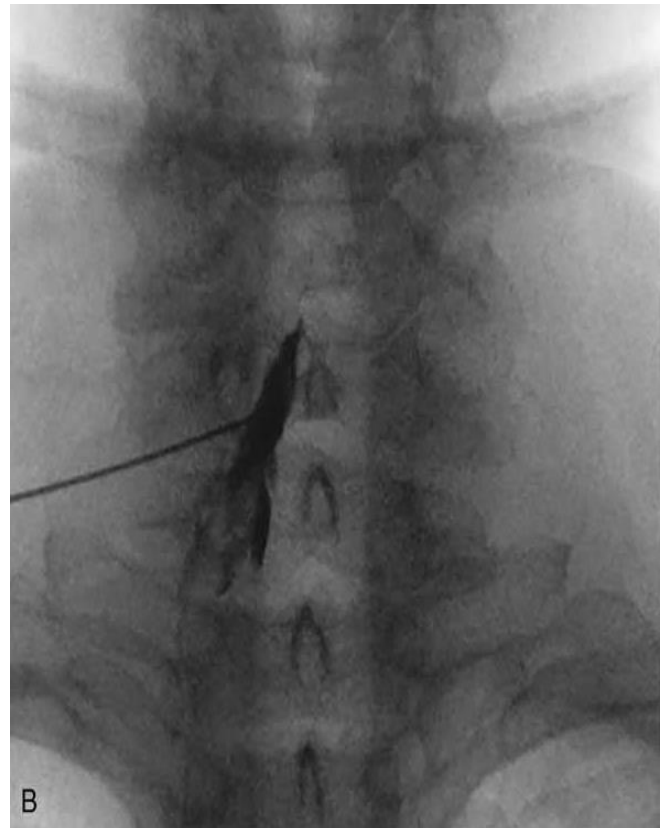
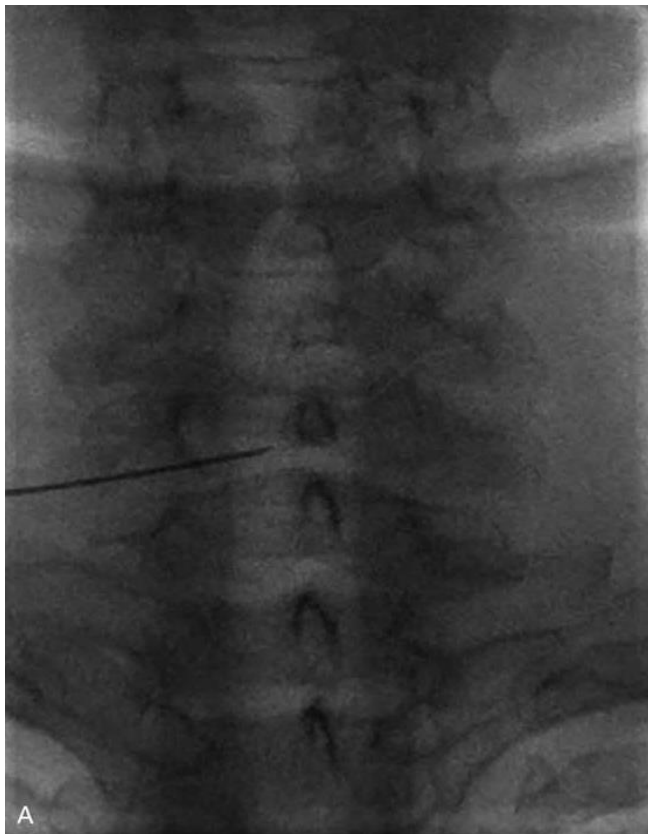
colaborador de la investigación que era experto en procedimientos guiados por ecografía (U.H: el Dr. Uri Hochberg) (Figura 8 B-C).



**Figura 8.** A. Posición del cadáver en decúbito prono para facilitar la realización del procedimiento de forma bilateral. B. Momento de realización del bloqueo retrolaminar cervical ecoguiado. C. Todos los bloqueos retrolaminares fueron llevados a cabo por el Dr. Uri Hochberg experto en procedimientos guiados por ecografía

La evaluación de la extensión del contraste fue evaluada por dos médicos especialistas en tratamiento del dolor (los Dres. Mario Fajardo y Jesús de Santiago) a partir de la imagen radiológica, tanto en AP como en lateral. El mismo protocolo fue aplicado en el lado contralateral. Se realizaron finalmente un total de 10 inyecciones, y se anotaron 10 registros de extensión craneal, 10 registros de extensión caudal. En el registro de cada inyección se evaluó si el contraste se extendió hasta la línea facetaria, y hasta el espacio epidural y se anotó.



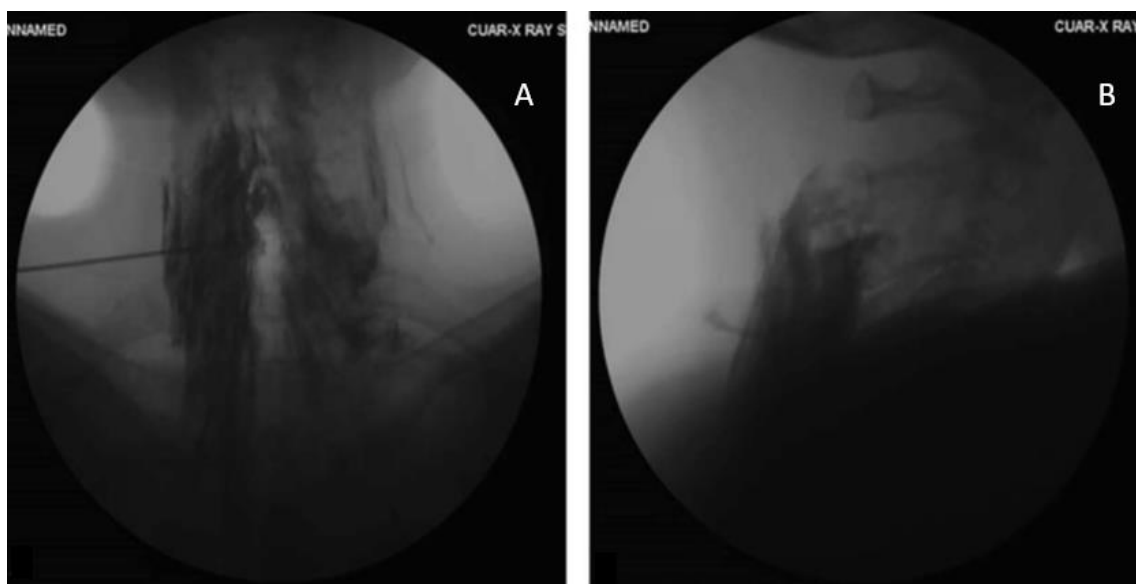


**Figura 9. Fluoroscopia que demuestra la difusión del contraste sobre la cara posterior de la lámina cervical.**

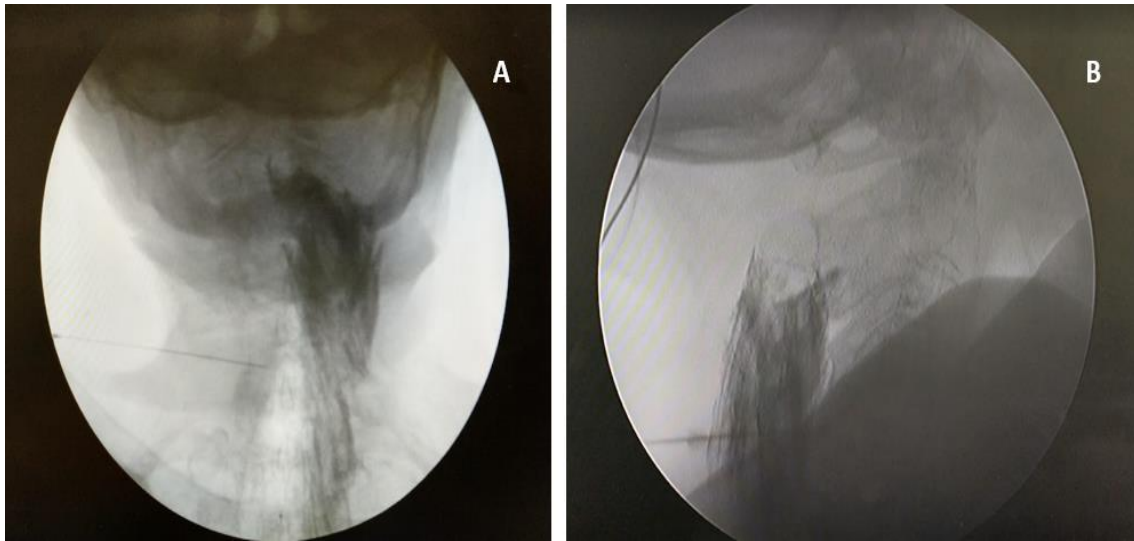
(A) Posición final de la aguja en una imagen anteroposterior (AP)

(B) Vista AP posterior a la inyección de 1 cc de contraste sobre la cara posterior de la lámina al nivel de la vértebra cervical C6.

(C) Vista lateral de la difusión de contraste posterior a la inyección.



**Figura 10. Inyección de contraste guiada por fluoroscopia a nivel retrolaminar cervical en cadáver.** A. Imagen de rayos X anteroposterior (AP). B. Imagen de rayos X lateral, obtenida después de una inyección de 5 cc de la solución con contraste en la unión de la lámina y la apófisis espinosa. Ambas imágenes corresponden a las inyecciones número 1R y 1L.



**Figura 11.** A. Imagen de rayos X anteroposterior (AP). Se aprecia difusión desde C2 hasta T3 del contraste en el lado izdo y la aguja localizada en la lámina de C6 D en el momento previo a la infiltración. B. Imagen de rayos X lateral. Nótese el límite craneal de la difusión hasta C2. Ambas imágenes corresponden a la inyección número 3L.



<b>Número de Cadáver</b>	<b>Difusión Craneal</b>	<b>Difusión Caudal</b>	<b>Difusión Lateral (línea articular)</b>
1R	C3	T3	SI
1L	C2	T3	SI
2R	C2	T1	SI
2L	C4	T2	SI
3R	C2	T3	SI
3L	C2	T3	SI
4R	C5	T3	SI
4L	C3	T1	SI
5R	C4	T1	SI
5L	C3	T1	SI

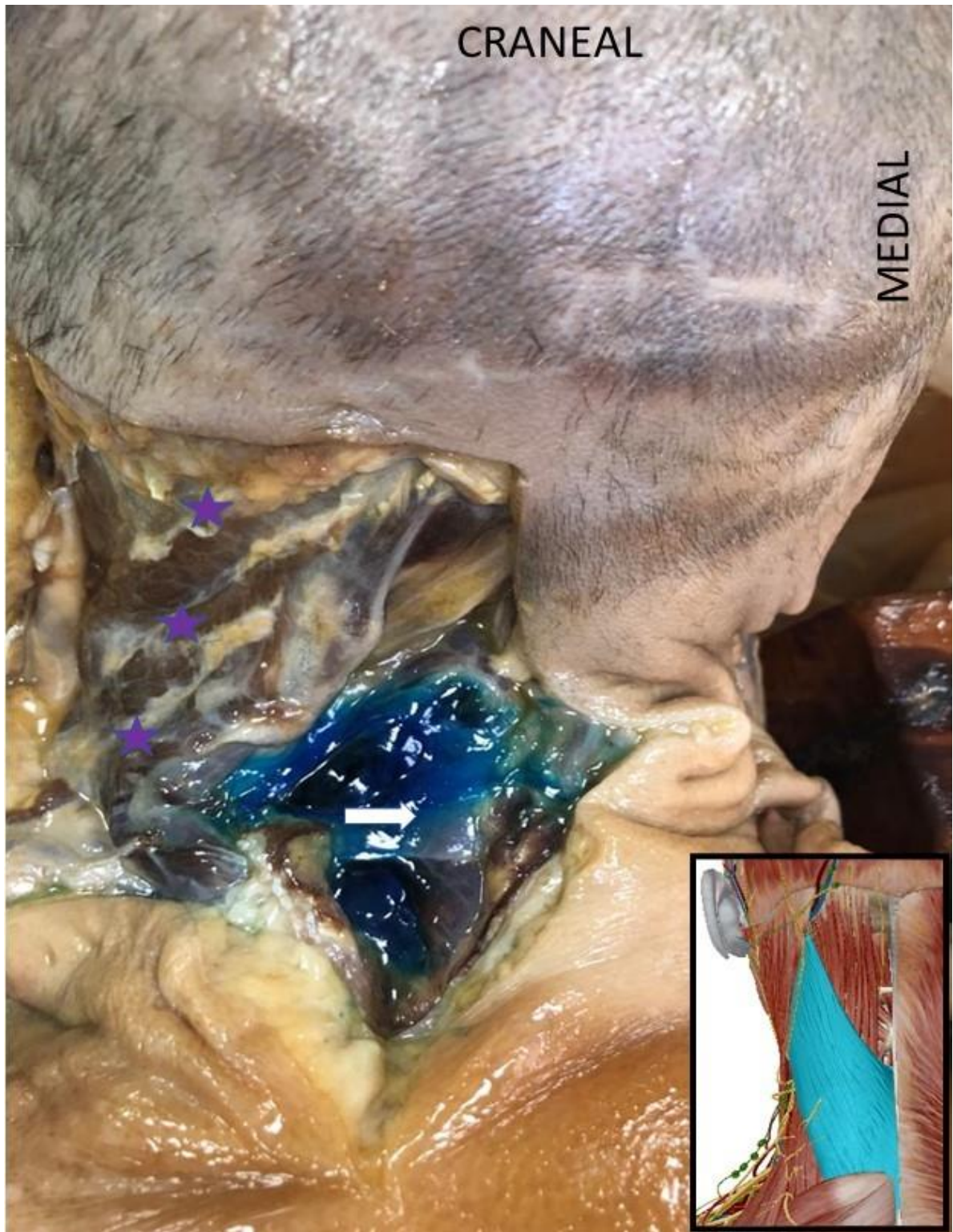**Tabla 2. Estudio Anatómico Guiado por Imagen. Resultados de la difusión craneal, caudal y lateral.**

## **IV – 3 – 2. Estudio de Difusión Anatómico**

Para realizar el estudio de difusión anatómico, se realizó la disección anatómica de 1 cadáver. Con el cadáver colocado en decúbito prono se inyectó unilateralmente en el lado izquierdo siguiendo el mismo protocolo anterior. El único cambio con respecto al estudio radiológico de extensión, fue que la solución de contraste se modificó para incluir 1mL de azul de metileno (2.5mL de iodoxol 270 mg/ mL, 1 mL de azul de metileno y 1,5 mL de solución salina). Inmediatamente después de la inyección ecoguiada en el espacio retrolaminar, se disecó la región cervical posterior de la siguiente manera:

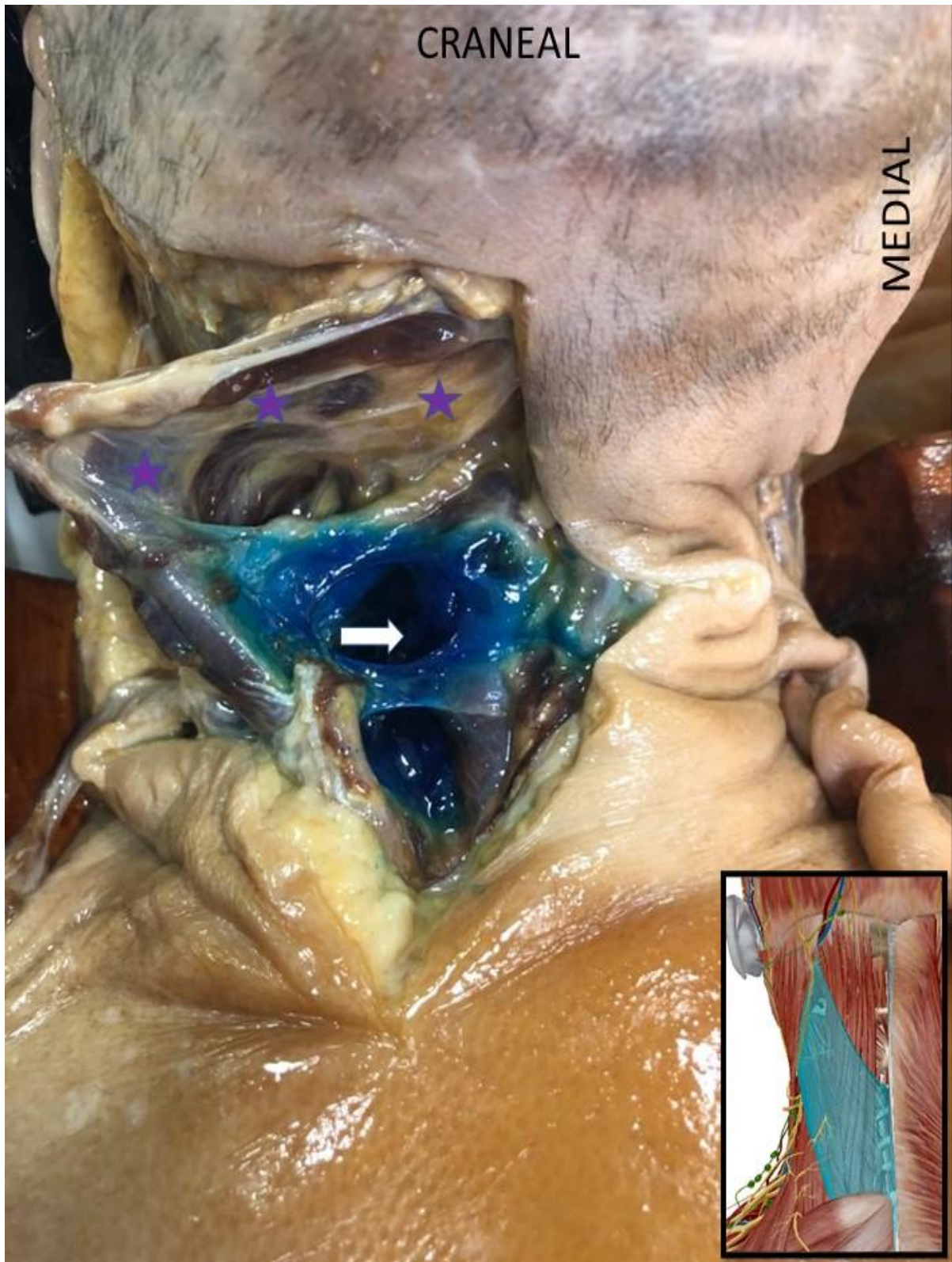- 1.- Se hizo una incisión en la piel a lo largo la línea media izquierda sobre las apófisis espinosas cervicales desde C7 a la protuberancia occipital (Figura 12).
- 2.- Se reflejaron lateralmente la piel y los músculos superficiales (trapecio, esplenio capitis) (Figura 13).
- 3.- Se identificaron los músculos semispinalis cervicis, el fascículo medial del músculo semispinalis capitis y los músculos multífidos y también se reflejaron (Figura 14).
- 4.- Para seguir la extensión lateral de la solución colorante, se eliminaron el músculo longissimus capitis y el fascículo lateral del semispinalis capitis (Figura 15).

Se exploró la extensión craneal, caudal y lateral de la solución colorante y se documentó. La solución colorante mostró una distribución desde C2 a C7 en la porción posterior de la lámina cervical, llegando medialmente a las apófisis espinosas, lateralmente a las articulaciones facetarias cervicales y al foramen neural de C6 que fue el nivel cervical de la inyección (Figura 16). Se describen las etapas de la disección por capas en las figuras 12 - 16.

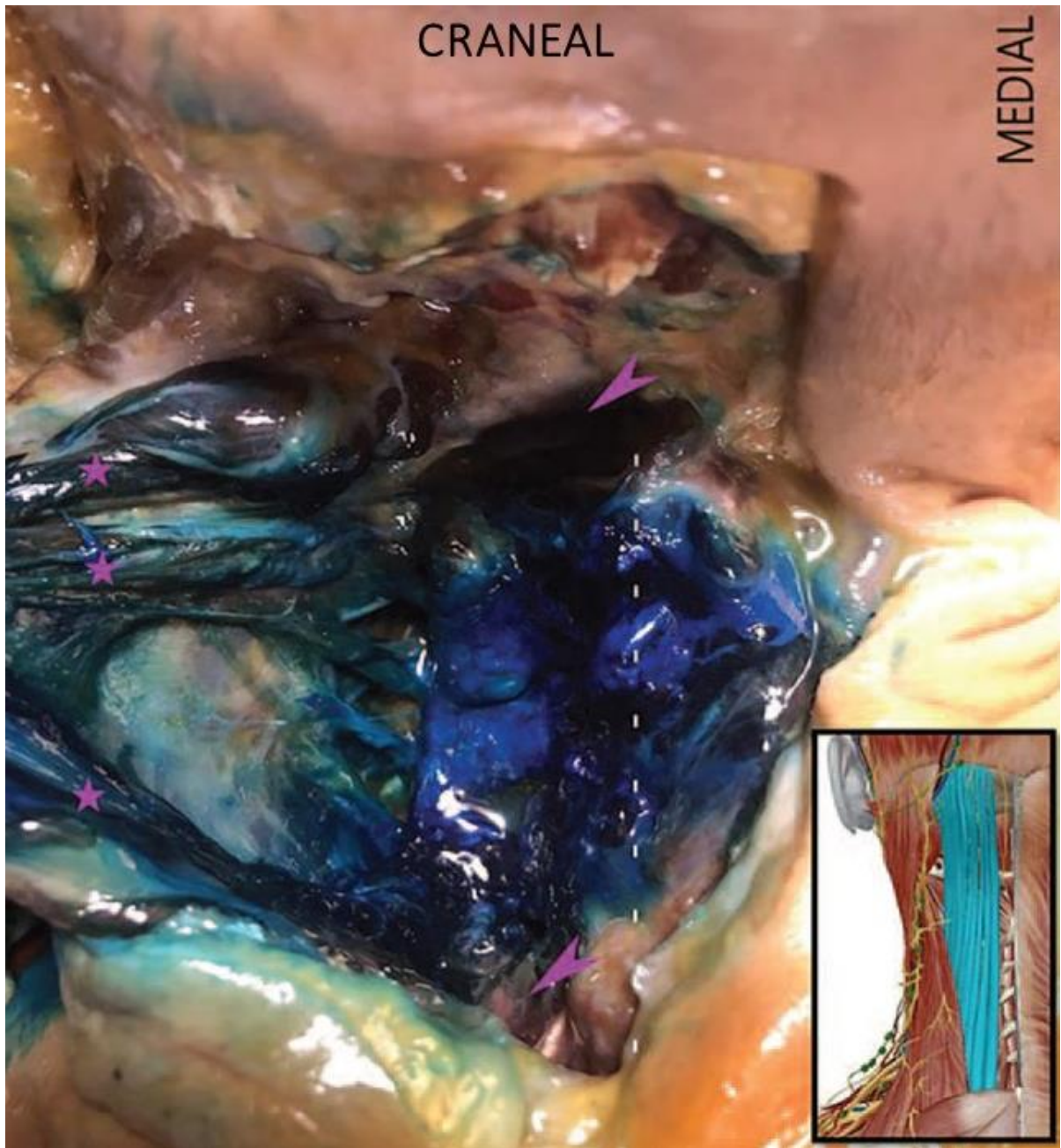

**Figura 12.** Incisión en la piel a lo largo la línea media izquierda sobre las apófisis espinosas cervicales desde C7 hasta la protuberancia occipital.



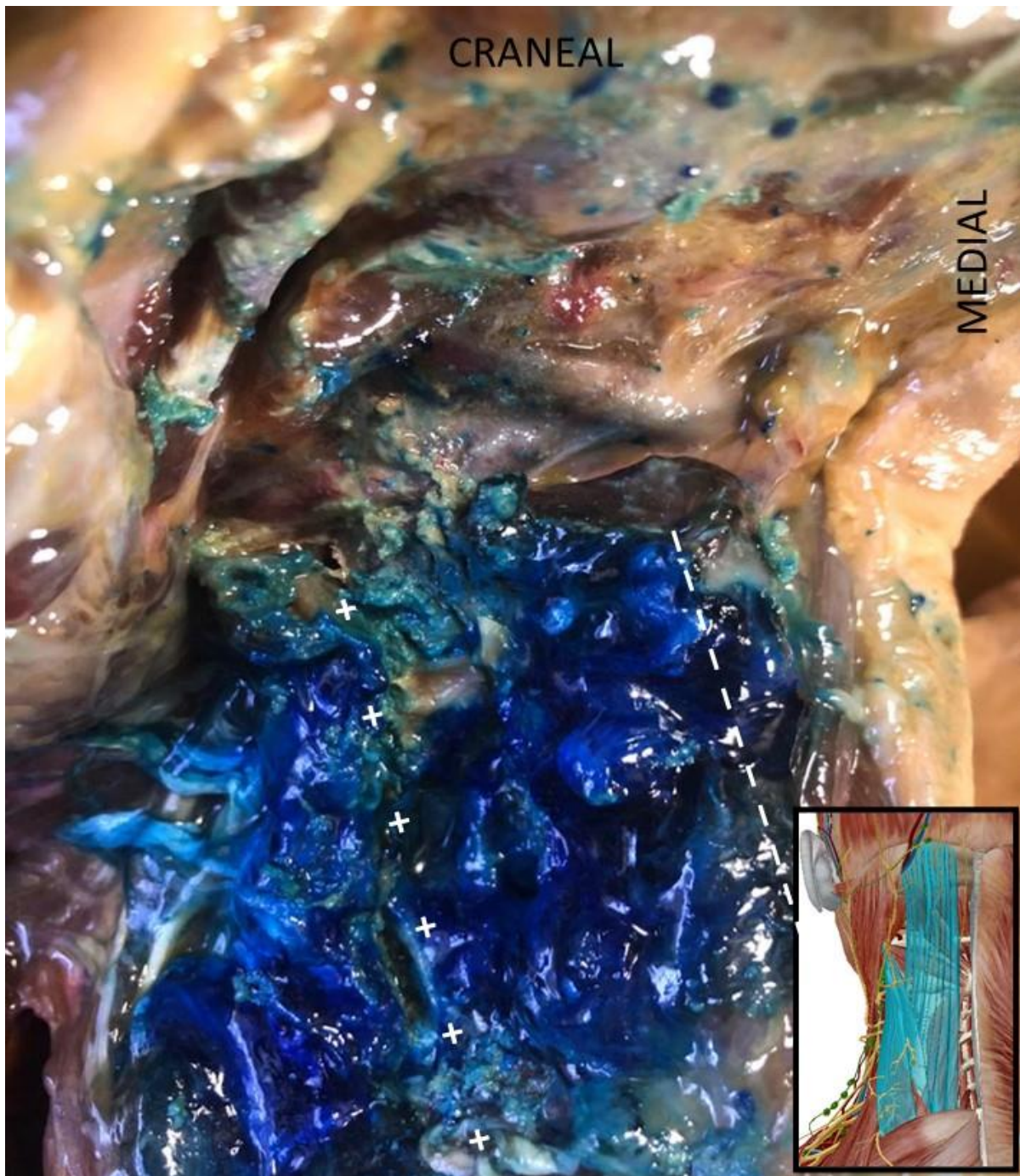


**Figura 13.** Reflexión lateral de la piel y los músculos superficiales de la región cervical izquierda (músculos trapecio y esplenio capitis).

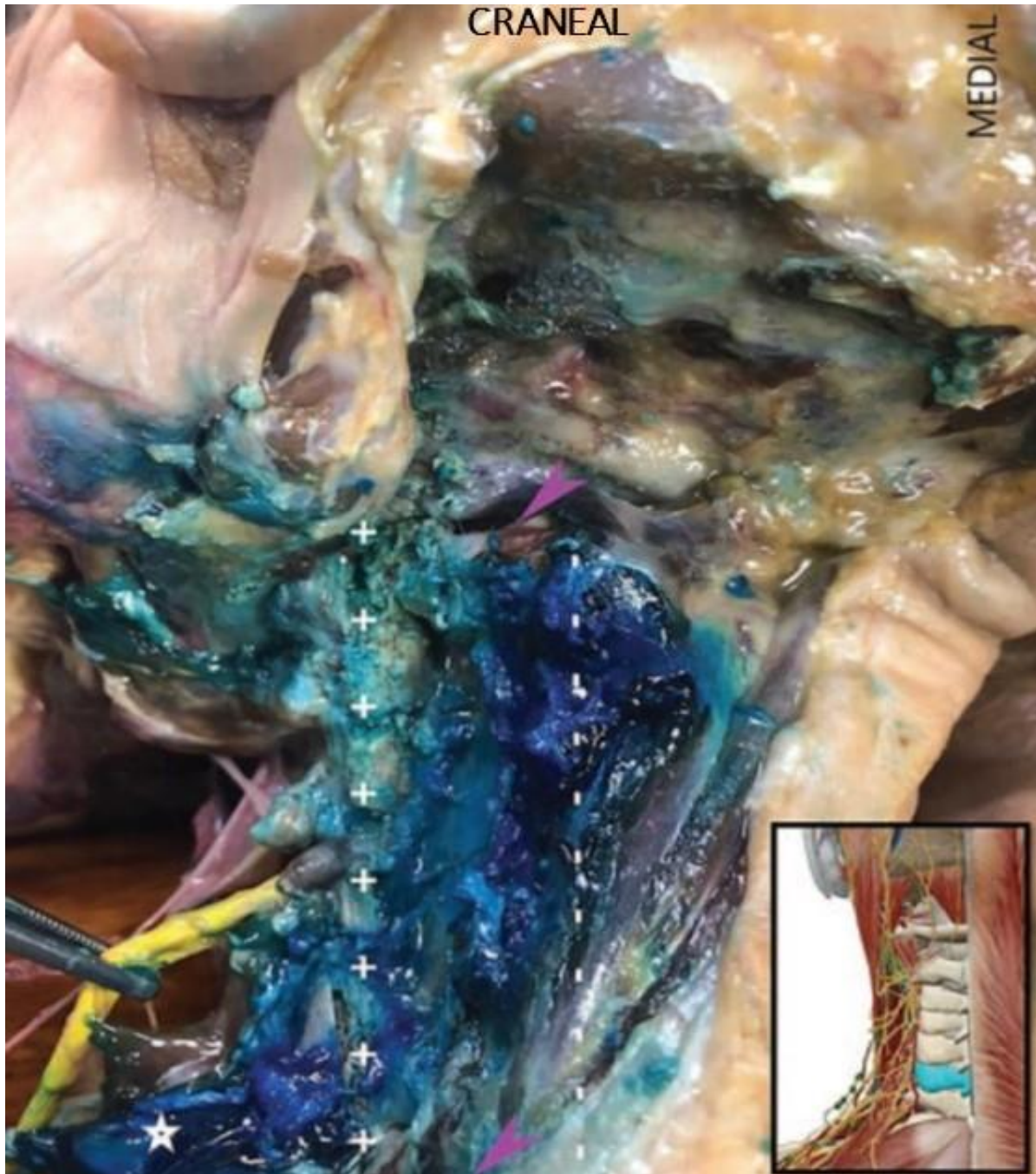

**Figura 14.** Vista posterior de la región cervical izquierda. El músculo esplenio de la cabeza y el fascículo lateral del músculo semispinalis capitis se han rechazado (señalados con estrellas moradas). Las puntas de flecha moradas muestran la distribución del contraste entre los músculos erectores de la columna (ES). La línea discontinua blanca muestra la línea de las apófisis espinosas.





**Figura 15.** Extirpación de los músculos longissimus capitis y el fascículo lateral del semispinalis capitis para mejorar la visualización de la extensión lateral de la solución colorante. La línea discontinua blanca muestra la línea de las apófisis espinosas y la discontinua de cruces muestra la línea facetaria.



**Figura 16.** Extirpación del músculo erector de la columna izquierdo. Las puntas de flecha moradas muestran la distribución del contraste desde C2 a C7 en la porción posterior de la lámina cervical, llegando medialmente a las apófisis espinosas (línea discontinua blanca), lateralmente a las articulaciones facetarias cervicales (línea de cruces blancas) y al foramen neural de C6 (la estrella blanca muestra el nervio radicular cervical de C6 teñido con el contraste).



## **IV – 3 – 3. Resultados del Estudio**

### **Anatómico**

Se utilizaron en total 6 cadáveres, 5 de los cuáles se utilizaron para realizar el estudio de extensión de contraste y 1 cadáver fue diseccionado para ejemplificar físicamente la difusión. Los resultados de la difusión del contraste se describen en la Tabla 2. Los estudios con fluoroscopia demostraron una difusión del contraste desde T1 y T3 caudalmente a C2 y C5 cranealmente (Figuras 9-11). Al realizar la disección anatómica de la región posterior cervical del cadáver, se encontró que la solución colorante se extendía cranealmente hasta el nivel de C2 y caudalmente hasta T1. Lateralmente, el contraste se extendió hasta los pilares articulares de C4, y a las raíces de C7 y C6 (Figuras 12 - 16). No se observó extensión epidural ni en el estudio de extensión guiado por imagen, ni en el estudio anatómico.

# **IV – 4. Análisis clínico sobre eficacia y seguridad del bloqueo retrolaminar cervical en el tratamiento del síndrome de dolor cervical radicular**

En primer lugar, en este inicio de la fase clínica se realizó un estudio clínico piloto en pacientes con dolor radicular cervical tratado con una infiltración ecoguiada interfascial en el espacio posterior a la lámina cervical (Bloqueo retrolaminar cervical: BRC) con el objetivo de estudiar la viabilidad del protocolo para un estudio futuro.

## **IV – 4 - 1. Estudio Piloto**

El estudio piloto se realizó durante la estancia del autor en los meses de junio y julio de 2019 en la Unidad de Tratamiento del Dolor del Hospital Tel-Aviv Sourasky Medical Center en Tel-Aviv (Israel) (Figura 17) a cargo del Dr. Silviu Brill.



**Figura 17.** A. Hospital Tel-Aviv Sourasky Medical Center en Tel-Aviv - Ichilov Hospital - איכילוב (Israel). B y C. Pain Institute Center. Área de recuperación post BRC.

Se incluyeron doce pacientes adultos (mayores de 18 años). Cada paciente recibió una explicación detallada sobre el procedimiento y el estudio, y se le pidió que firmara un formulario de consentimiento informado. Todos los pacientes eran neurológicamente sanos, sin signos ni síntomas de mielopatía y sin antecedentes de cirugía de columna. En todos había fallado el tratamiento conservador durante al menos 3 meses (terapia física y analgésicos orales) y a todos se les había ofrecido la posibilidad de realizar una cirugía de descompresión de la columna cervical. La variable principal del estudio fue la

intensidad del dolor, y se registró además la edad, el sexo, el lado del BRC, la escala de calificación numérica (NPRS), antes y después del procedimiento, la necesidad de cirugía posterior al procedimiento, la diferencia absoluta del NPRS y el tiempo medio de seguimiento.

El procedimiento se llevó a cabo de idéntica manera a la descrita previamente (ver 2.- *descripción del procedimiento*). En todos se administraron 4mL de Lidocaína 0,5% y 10 mg (1 ml) de dexametasona. La intensidad del dolor se evaluó mediante un índice numérico de 11 puntos con la escala de calificación (NPRS), con un rango de 0 (sin dolor) a 10 (peor posible dolor). Las evaluaciones de los pacientes fueron realizadas por las enfermeras de la unidad del dolor antes del procedimiento, inmediatamente siguiente, y en las visitas de seguimiento. Las visitas de seguimiento se fijaron al mes, 3 y 6 meses después del procedimiento.

El tiempo medio de seguimiento correspondió al número de semanas después del procedimiento cuando se dejó al paciente con el dolor controlado con analgésicos de 1er escalón analgésico o bien, a cuando se decidió que el paciente era refractario a medidas conservadoras y enviado a cirugía.

## IV – 4 – 1 - 1. Análisis estadístico

Los datos del estudio piloto se analizaron utilizando la versión SPSS 18.0.2 (SPSS Inc, Chicago, IL). Se utilizó una prueba de Shapiro-Wilk ( $P>0.05$ ) e inspección visual de sus histogramas y gráficos Q-Q para evaluar la distribución de normalidad de los valores pre y post NPRS. El valor medio y los valores de las desviaciones estándar se calcularon aplicando la *t*-test. Los cambios en los NPRS preprocedimiento y postprocedimiento se analizaron aplicando las *t*-test emparejadas. Un valor de  $P<0,05$  se consideró estadísticamente significativo.

## IV – 4 – 1 - 2. Resultados del estudio piloto

Las variables demográficas, variables de procedimiento, los datos NPRS, y los resultados del tiempo de seguimiento se resumen en la Tabla 3. Las variables descriptivas demográficas y clínicas se muestran en la Tabla 4. Los valores de NPRS descriptivos y la necesidad de cirugía se presentan en la Tabla 5. La prueba de Shapiro-Wilk ( $P>0.05$ ) e inspección visual de sus histogramas, los diagramas Q-Q y los diagramas de caja mostraron que los valores pre y post-NPRS tenían una distribución normal. Se encontró una asimetría de 0.384 (error estándar (SE)= 6,37) y curtosis de 0,163 (SE =1,232) para el NPRS previo al procedimiento. Para la NPRS posterior al

procedimiento, se encontró una asimetría de 0,3846 (SE=6,37) y curtosis de 0,159 (SE=1.232). El tiempo medio de seguimiento fue de 14,5 semanas. La media del valor del NPRS antes del procedimiento fue de 7,25 y la media del NPRS en el seguimiento posterior al procedimiento fue de 2,83 ( $P<0,01$ ). Dos de los pacientes informaron de resolución del dolor radicular en el miembro superior, pero aún con persistencia del dolor cervical que fue manejado con analgésicos de 1er escalón. Tres pacientes recibieron dos o tres BRC, en intervalos de 4 semanas, y finalmente se sometieron a descompresión quirúrgica por falta de mejoría. El paciente #3 recibió dos BRC, después del primero mejoró sustancialmente. Semanas más tarde se deterioró y recibió un segundo BRC y finalmente fue intervenida. Los pacientes #9 y #12 recibieron cada uno tres BRC. El paciente #5 recibió dos BRC con un intervalo de 6 semanas entre ellos, experimentando un alivio significativo del dolor y mejoría de la función diaria después del segundo BRC. Los pacientes #5 y #7 quedaron con dolor cervical leve, sin dolor radicular y con el dolor controlado con analgésicos de 1er escalón. No se comunicaron eventos adversos en ninguno de los pacientes durante el estudio.

<b>Edad</b>	45.2 ±18.1
<b>Hombre/Mujer (Ratio)</b>	1:1
<b>Lado Derecho/Izquierdo (Ratio)</b>	1:1
<b>NPRS preprocedimiento</b>	7.25 ± 1.43
<b>NPRS postprocedimiento</b>	2.83 ± 2.48
<b><i>P</i>*</b>	<0.01
<b>Tiempo de seguimiento (media)</b>	14.5 ± 5.73

**Tabla 3. Variables Demográficas y del Procedimiento.**

Los valores se presentan como media ± desviación estándar. NPRS significa escala de calificación numérica (por sus siglas en inglés Numerical Rating Scale). Valor de *P* para la *t*-test emparejada comparando el NPRS antes y después del procedimiento.

Paciente	Edad	Sexo	Lado	Comorbilidad	Hallazgos en la RMN cervical
1	34	Hombre	Derecho	Ninguna	Hernia de disco C5-6: compresión de la raíz nerviosa C6
2	51	Mujer	Derecho	Ninguna	Protrusión del disco C5-6 con compresión de la raíz C6 derecha
3	45	Mujer	Derecho	Ninguna	Hernia de disco C5-6 con compresión de la raíz nerviosa C6
4	30	Hombre	Izquierdo	Ninguna	Hernia de disco C6-7 con compresión de la raíz nerviosa C7
5	48	Mujer	Derecho	Ninguna	Protrusión del disco C4-5 con compresión de la raíz nerviosa C5
6	63	Hombre	Izquierdo	C. isquémica, Hipertensión	Protrusión del disco C6-7 con compresión de la raíz nerviosa C7
7	20	Mujer	Izquierdo	Ninguna	Hernia de disco C5-6 con compresión de la raíz nerviosa C6
8	50	Hombre	Izquierdo	Ninguna	Moderada hipertrofia facetaria de C4-6 con estenosis foraminal y compresión de raíces nerviosas C5 y C6
9	31	Hombre	Izquierdo	Ninguna	Hernia de disco C6-7 con compresión de



					la raíz nerviosa C7
10	48	Mujer	Derecho	Nódulo pulmonar	Hernia de disco C5-6 con compresión de la raíz nerviosa C6
11	65	Mujer	Izquierdo	Ninguna	Hipertrofia facetaria de C6-7 y compresión-estenosis foraminal de la raíz nerviosa C7
12	55	Hombre	Derecho	Ninguna	Hernia de disco C6-7 con compresión de la raíz nerviosa C7

**Tabla 4. Datos Demográficos y Descriptivos Clínicos**

<b>Paciente</b>	<b>NPRS Basal</b>	<b>NPRS Postprocedimiento</b>	<b>Cirugía Postprocedimiento</b>	<b>Tiempo de seguimiento (sem)</b>
1	8	2	No	15
2	7	4	No	14
3	10	3	Sí	5
4	5	0	No	18
5	6	2	No	17
6	8	0	No	16
7	7	2	No	20
8	7	1	No	24
9	8	8	Sí	8
10	9	5	No	14
11	6	1	No	9
12	6	6	Sí	14
<b>Media</b>	7.25 ±1.43	2.83 ±2.48		14.5 ± 5.73

**Tabla 5. Valores descriptivos del NPRS y necesidad de cirugía.**

Los valores se presentan como media  $\pm$  desviación estándar. NPRS significa escala de calificación numérica (por sus siglas en inglés Numerical Rating Scale). Valor de *P* para la *t*-test emparejada comparando el NPRS antes y después del procedimiento.

El estudio piloto comprobó finalmente la viabilidad y la pertinencia de realizar un estudio clínico. Este estudio clínico piloto, basándose en los resultados del estudio descriptivo anatómico previo, sentó las bases para sugerir, por primera vez en la literatura, que una inyección en el espacio retrolaminar cervical guiada por ecografía podría servir potencialmente como una modalidad para manejar el dolor radicular cervical.

## **IV – 4 – 2. Estudio clínico: Análisis comparativo retrospectivo de la eficacia del BRC ecoguiado en pacientes con dolor radicular cervical.**

Se realizó un estudio clínico en el que se evaluó de forma retrospectiva los resultados de los BRC realizados en pacientes con dolor radicular cervical que habían fracasado al tratamiento conservador y eran candidatos a cirugía de descompresión de la columna cervical, siendo este artículo el primero de su tipo en la literatura (Publicación III).

### **IV – 4 – 2 - 1. Material y métodos**

Este estudio se diseñó tras la finalización del estudio clínico piloto realizado durante la estancia del autor en los meses de junio y julio de 2019 en la Unidad de Tratamiento del Dolor del Hospital Tel-Aviv Sourasky Medical Center en Tel-Aviv (Israel). El estudio se llevó a cabo entre la Unidad de Dolor y la Unidad de Cirugía de la Columna Vertebral del Tel Aviv Souraski Medical Centre y fue aprobado por el comité de ética del hospital (N.º 0515-19-TLV). Se llevó a cabo una revisión de los registros médicos de todos los pacientes que se sometieron a BRC entre agosto de 2019 y marzo de 2021. Todos los participantes proporcionaron un consentimiento informado por escrito antes

de someterse al procedimiento. El diagnóstico de dolor radicular cervical fue realizado por un neurocirujano en la consulta externa o durante la hospitalización del paciente en el caso de tratarse de un dolor radicular agudo y se estableció en base a un razonamiento clínico y a los datos obtenidos en la resonancia magnética. Los pacientes incluidos en el estudio fueron derivados a la Unidad del Dolor del Tel Aviv Souraski Medical Centre en donde se les realizaría el BRC en el nivel cervical indicado por el neurocirujano.

#### IV – 4 – 2 - 2. Criterios de inclusión

Los criterios de inclusión fueron: edad de 18 años o más, diagnóstico de dolor radicular cervical, una calificación en la escala numérica (NPRS) para dolor  $\geq 4$ , sin debilidad motora significativa, sin signos o síntomas de mielopatía, fracaso de otros tratamientos conservadores (manipulación, tracción, fisioterapia y medicación analgésica oral)

#### IV – 4 – 2 - 3. Criterios de exclusión

Los criterios de exclusión fueron los siguientes: alergia o hipersensibilidad a anestésicos locales esteroides o amidas, embarazo, lactancia, contraindicación para la realización de técnicas de anestesia regional (Figura 18).

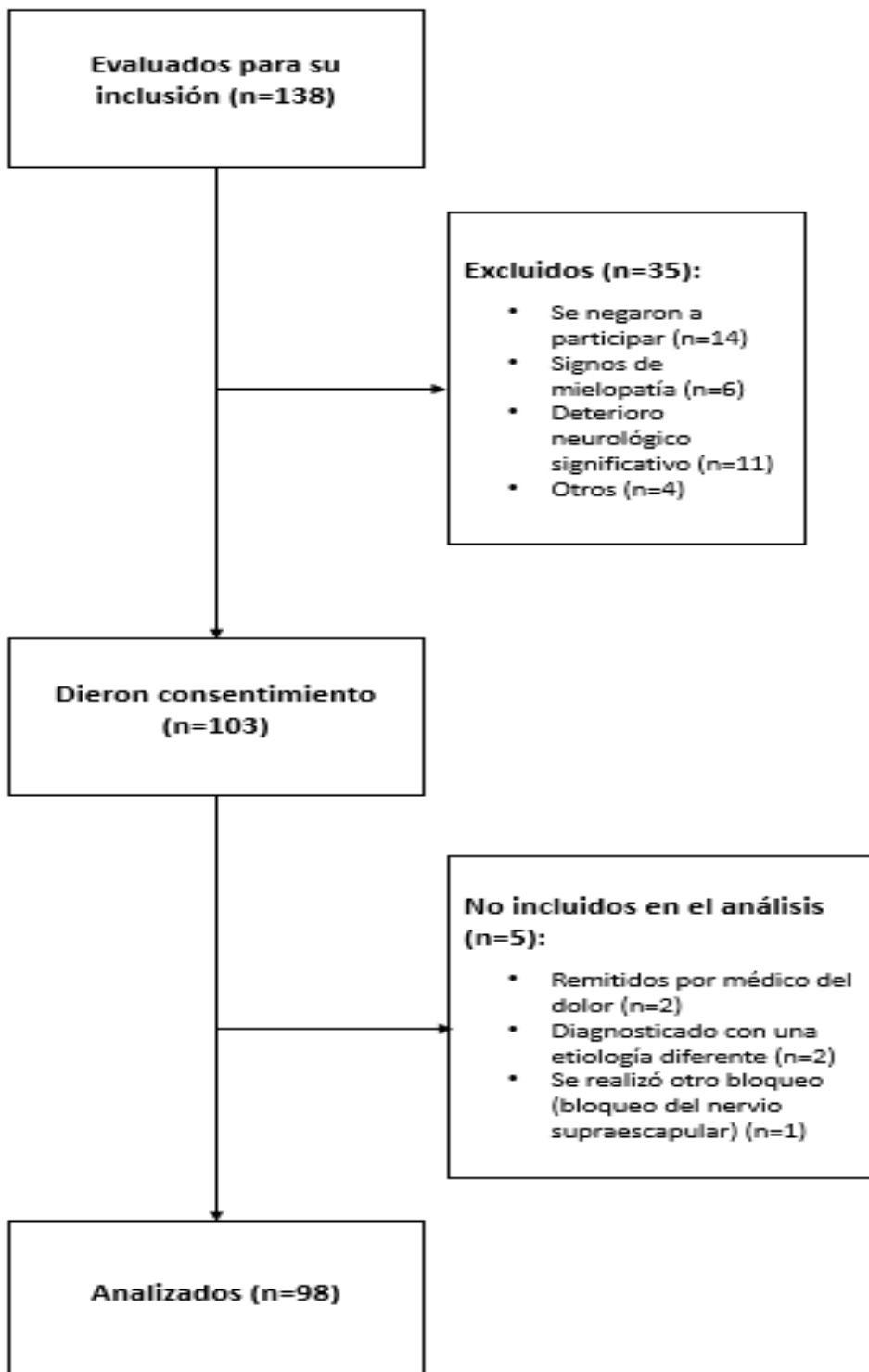


Figura 18. Diagrama de participación en el estudio

## IV – 4 – 2 - 4. Bloqueo Cervical Retrolaminar Ecoguiado:

### Procedimiento

Todos los procedimientos fueron realizados por uno de los autores (UH). El procedimiento se llevó a cabo de forma igual a la explicada previamente. Se utilizó la fluoroscopia y se añadió 1 mL de contraste (iodexol 270 mg/1 mL) a la solución a administrar, para proporcionar una confirmación adicional del nivel cervical deseado, para excluir lesiones vasculares o extensión espinal y para proporcionar demostración de la extensión. En todos los casos se administró 5 mL de una solución constituida por Lidocaína al 0,5% con 10 mg (10 mg/mL) de dexametasona.

## IV – 4 – 2 - 5. Recogida de datos

Se recopilaron los datos demográficos, clínicos y de imagen iniciales previos al procedimiento. Las variables demográficas y relacionadas con el BRC incluidas fueron: edad, sexo, historia previa de cirugía en región cervical, NPRS preprocedimiento (preBRC) y duración de los síntomas en la primera visita. Las variables del procedimiento fueron el lado y el nivel cervical de la inyección. Las variables postprocedimiento inmediato incluyeron: puntuaciones NPRS inmediatamente posteriores al procedimiento y final, el número total de BRC realizados y la necesidad

de cirugía tras los BRC. Las puntuaciones NPRS fueron registradas por enfermeras autorizadas por el equipo de estudio. Los efectos adversos también se registraron.

La variable resultado primaria fue el cambio en la intensidad del dolor y en la función de los pacientes. La intensidad del dolor fue evaluada utilizando una escala de calificación numérica (NPRS) de 11 puntos, con un rango de 0 (sin dolor) a 10 (el peor dolor posible) (*ver apéndice*). Los NPRS preprocedimiento, postprocedimiento inmediato y final se compararon en todo el grupo. El índice de discapacidad cervical (IDC o NDI por sus siglas en inglés) se utilizó para evaluar el resultado funcional. El IDC es un cuestionario informado por el paciente desarrollado para evaluar la capacidad de los pacientes con dolor cervical para realizar actividades diarias (*ver apéndice*). Consta de 10 ítems relacionados con la intensidad del dolor, levantamiento, concentración, lectura, cefalea, autocontrol, conducir, trabajar, dormir y actividades de ocio. El marcador para cada elemento es de 0 a 5, y la puntuación total se calcula sumando las puntuaciones de todos los ítems y multiplicando por dos. De forma que cuanto menor sea la puntuación total, menor será la afectación del rendimiento de las actividades diarias. Cuanto mayor sea la puntuación total, mayor serán las limitaciones para las actividades diarias.

Para evaluar si existía una correlación entre la duración del dolor radicular y la potencial reducción del dolor después del BRC, dividimos la cohorte en tres grupos según la duración de los síntomas. El primer grupo incluía pacientes con síntomas que duraban



menos de cuatro meses. El segundo grupo incluía pacientes con duración del dolor radicular entre cuatro y 12 meses. El tercer grupo estaba formado por pacientes con síntomas radiculares durante más de 12 meses. Se compararon los NPRS preprocedimiento, el postprocedimiento inmediato y el NPRS final. Para evaluar la importancia clínica, utilizamos un cambio en la mínima diferencia clínicamente importante (MCID por sus siglas en inglés) de 2,5 para NPRS y 3,5 para IDC.

Se incluyeron en el análisis los pacientes a los que se les realizó un BRC y tenían al menos la visita de un mes después del procedimiento. En la visita del mes post procedimiento se reevaluó a los pacientes. Los pacientes con un deterioro neurológico progresivo (paresia progresiva, deterioro de las habilidades motoras finas, empeoramiento de la parestesia o déficit sensorial) fueron remitidos para evaluación quirúrgica y dados de alta del estudio, sin recibir más BRC. A los pacientes con dolor radicular persistente que seguían cumpliendo los criterios de inclusión se les ofreció un segundo BRC, hasta un máximo de tres BRC. Los pacientes sin dolor radicular significativo al mes de seguimiento, fueron revisitados tres meses más tarde. Si el dolor seguía sin estar adecuadamente controlado, se realizaba el mismo protocolo anterior (Figura 19). Se ofreció a los pacientes la posibilidad de regresar a la clínica del dolor antes de los 3 meses de seguimiento si su nivel de dolor superaba el NPRS > 4.

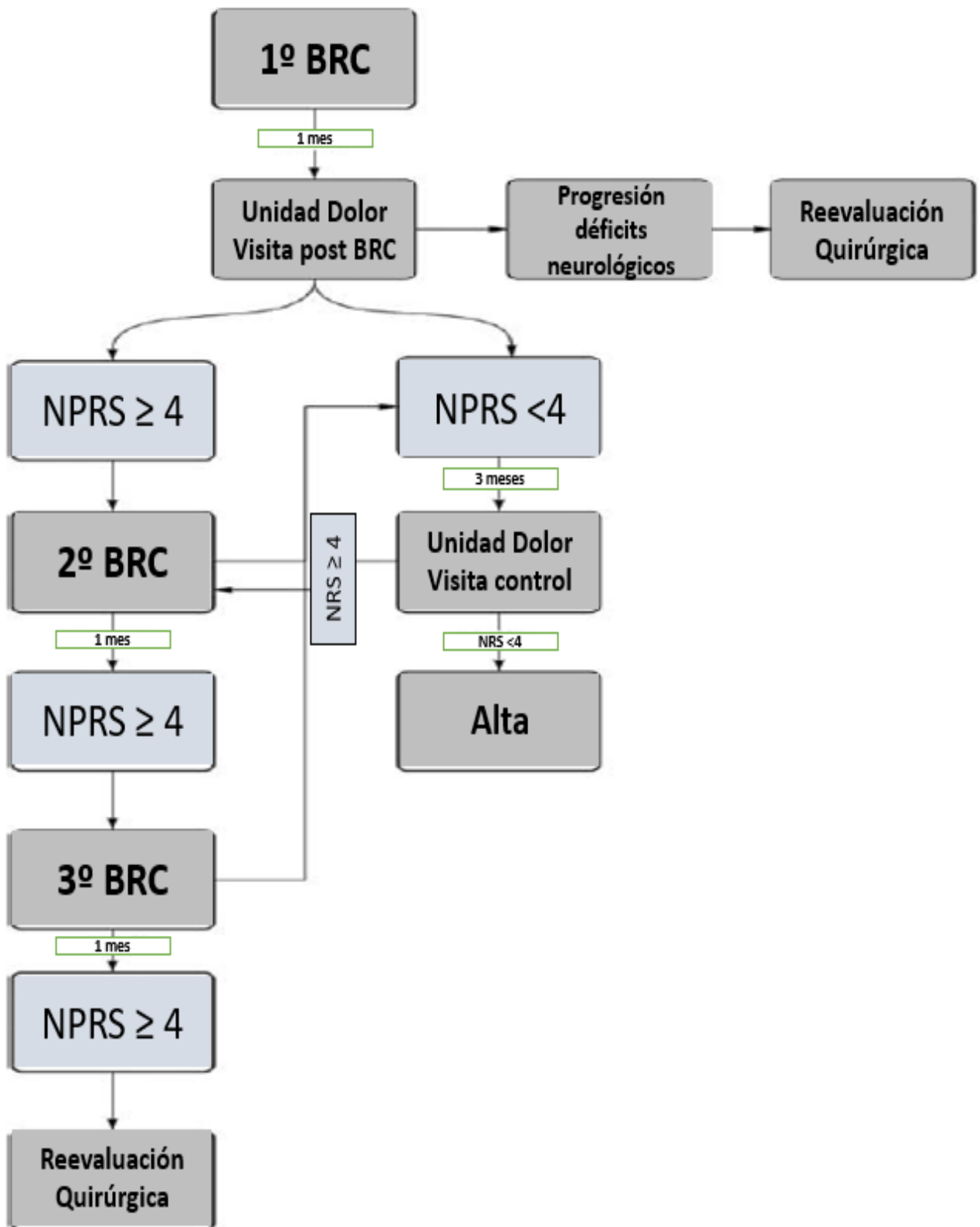


Figura 19. Protocolo de decisión clínico realizado en la Unidad de Dolor tras la realización del 1er BRC

## IV – 4 – 2 - 6. Análisis estadístico

El análisis estadístico se realizó con la versión SPSS 19 (IBM Corp., Armonk, NY). Las diferencias significativas entre los grupos se determinaron usando una *t* test de muestras, la  $\chi^2$  y la prueba exacta de Fisher para evaluar la independencia de las variables categóricas. El análisis de varianza se utilizó para comparar los valores de NPRS entre los grupos de duración de los síntomas. El cambio de los NPRS preprocedimiento y postprocedimiento en cada grupo se analizó con *t* test de muestras pareadas. Un valor *p* de <0.05 se consideró estadísticamente significativo.

## IV – 4 – 2 - 7. Resultados

### *IV – 4 – 2 – 7a. Características de los pacientes*

Un total de 103 pacientes dieron su consentimiento. Cinco pacientes fueron excluidos debido a varias razones (Figura 18). La muestra final incluyó a 98 participantes, la mayoría de ellos en la quinta década de vida (edad promedio 49.8.  $\pm$  12.6 años). Ambos sexos fueron representados por igual. Cuarenta y siete por ciento de los pacientes tuvieron síntomas durante más de un año. Sesenta pacientes (61%) fueron dados de alta de la unidad del dolor después de 1 BRC (debido al alivio sostenido del dolor) y 35

pacientes (36%) fueron dados de alta después de dos BRC. El nivel cervical más común de inyección fue C6, que se realizó en 70 (70%) pacientes (Tabla 6).

	N	%
<b>Número total de pacientes</b>	98	
<b>Número de hombres/mujeres</b>	50/48	51/49%
<b>Edad media</b>	49.8 ± 12.6	
<b>Duración de los síntomas en la 1ª visita</b>		
≤4 meses	28	29%
4-12 meses	23	23%
≥12 meses	46	47%
<b>Cirugía previa en región cervical</b>	9	9%
<b>Lado de procedimiento</b>		
Derecho	38	39%
Izquierdo	45	46%
Bilateral	15	15%
<b>Número total de BRC</b>		
1	60	61%
2	35	36%

3	3	3%
<b>Necesidad de Cirugía Postprocedimiento</b>	8	8%
<b>Tiempo medio hasta el alta (sem)</b>	16.9 ± 13.4	

**Tabla 6. Variables preprocedimiento, Número de BRC, Necesidad de Cirugía Postprocedimiento y Tiempo medio hasta el alta**

*IV – 4 – 2 – 7b. Intensidad promedio del dolor (NPRS)*

No hubo diferencias significativas en la comparación de la media de NPRS preprocedimiento e inmediatamente postprocedimiento entre los tres grupos. Sin embargo, encontramos una diferencia significativa entre los valores de la media final de NPRS para los tres grupos (valor  $p < 0.03$ ). Específicamente, el análisis post hoc mostró una diferencia significativa entre dos grupos: el grupo con síntomas de duración menor a cuatro meses y el grupo con síntomas durante más de un año (Tabla 7).

Los valores de NPRS postprocedimiento inmediatos fueron significativamente menores que los valores de NPRS de preprocedimiento en la cohorte entera y dentro de cada uno de los tres grupos. También se encontró una diferencia estadísticamente significativa cuando los NPRS final se compararon con los preprocedimiento (Tabla 7).

En general, comparado con el NPRS preprocedimiento, 75 (76.5%) pacientes tenían un NPRS postprocedimiento más bajo y 73 (74.5%) pacientes tuvieron un NPRS final

menor. En 61 (62%) y 51 (52%) pacientes la mejoría del NPRS sobrepasó el MCID en la evaluación inmediata postprocedimiento y final, respectivamente (Tabla 8).

Ocho pacientes (8%) se sometieron a tratamiento quirúrgico debido al dolor refractario.

Casi dos tercios de los pacientes (61%) recibió solo un BRC debido a la mejoría en el dolor.

	Número de pacientes	NRS Basal	NRS Postprocedimiento inmediato	<i>P</i> (Basal- NRS Postprocedimiento inmediato)	NRS Postprocedimiento final	<i>P</i> (Basal- NRS Postprocedimiento)
<b>Total</b>	98	7.1 ± 1.7	4.7±2.6	<0.01	4.0±2.5	<0.01
<b>≤4m</b>	25	7.5 ±1.6	4.9±2.6	<0.01	2.8±2.5	<0.01
<b>4-12m</b>	27	6.9±1.6	4.5±2.6	<0.01	3.8±2.3	<0.01
<b>≥12m</b>	46	7.0 ±1.7	4.7±2.6	<0.01	4.7±2.4	<0.01
<b><i>P</i></b>		0.4	0.87		0.007*	

**Tabla 7. NRS Basal y Postprocedimiento (inmediato y final)**

	Número de pacientes	Pacientes con mejoría en el NRS, n (%)	Pacientes con mejoría en el NRS superior a la MDCl, n (%)
<b>Total</b>	98	73 (74)	51 (52)
<b>≤4 m</b>	25	21 (21)	15 (15)
<b>4-12 m</b>	27	20 (20)	14 (14)
<b>≥12 m</b>	46	32 (32)	22 (22)
<b><i>P</i></b>			0.115

**Tabla 8. Proporción de pacientes con mejoría en el NRS. MDCl: mínima diferencia clínicamente importante**

#### *IV – 4 – 2 – 7c. Resultados en la valoración funcional (IDC)*

Los valores de IDC postprocedimiento fueron significativamente más bajos que los valores de IDC previos al procedimiento en toda la cohorte y dentro de cada uno de los tres grupos (Tabla 9). No se encontraron diferencias significativas entre los tres grupos en el IDC preprocedimiento. Sin embargo, al comparar la puntuación final del IDC entre los tres grupos, se encontraron diferencias significativas (P-valor < 0,03). El análisis post-hoc mostró una diferencia significativa entre dos grupos: el grupo con síntomas de duración inferior a cuatro meses y el grupo con síntomas de más de un año de duración. En general, el 83 % de los pacientes tuvieron un IDC posterior al procedimiento más bajo en comparación con el IDC previo al procedimiento. En el 80% de los pacientes, la mejoría del IDC superó al MCID en la evaluación final (Tabla 10).



	Número de pacientes	IDC Basal	IDC Postprocedimiento	<i>P</i>
<b>Total</b>	98	53.3±20.1	29.1±21.1	<0.01
<b>≤4 m</b>	25	58.1±22.7	22.4±23.6	<0.01
<b>4-12 m</b>	27	48.7±18.9	24.3±15.1	<0.01
<b>≥12 m</b>	46	51.9±18.3	38.1±19.7	<0.01
<b><i>P</i></b>		0.376	0.027	

**Tabla 9. IDC Basal y Postprocedimiento**

	<b>Número de pacientes</b>	<b>Pacientes con mejoría en el IDC, n (%)</b>	<b>Pacientes con mejoría en el IDC superior a la MDCI</b>
<b>Total</b>	59	49 (83)	47 (80)
<b>≤4 m</b>	21	18 (86)	18 (86)
<b>4-12 m</b>	15	12 (80)	12 (80)
<b>≥12 m</b>	23	19 (83)	17 (74)
<b><i>P</i></b>			0.12

**Tabla 10. Proporción de pacientes con mejoría en el IDC.** *IDC: Índice de Discapacidad Cervical; MDCI: mínima diferencia clínicamente importante*

## V. - Discusión

Este es el primer estudio que tiene como objetivo el análisis de eficacia y seguridad clínica del bloqueo retrolaminar cervical en el tratamiento del dolor radicular cervical. Debido a que, hasta la fecha, no existía ninguna publicación en la literatura en relación con el bloqueo anestésico retrolaminar cervical, el primer paso fue estudiar cómo se comportaba dicho espacio tras la administración de una solución de contraste (Publicación I).

### V – 1. Estudio de Difusión Guiado por Imagen

Los resultados de nuestro estudio de cadáver guiado por imagen sugieren que una solución de contraste inyectada en el plano entre los músculos multifidos y la lámina cervical puede alcanzar un nivel C2 craneal y nivel T3 caudal. Curiosamente, no se observó extensión de la solución de contraste por encima de C2 en ninguna de las inyecciones. En realidad, se observó un "fenómeno de techo" a nivel de C2 en donde la difusión del contraste se detuvo abruptamente, mientras que la difusión caudal fue hasta T1-T4 (Figuras 9-11). Una posible explicación a este fenómeno podría ser que es a nivel de C2 es donde se encuentra la inserción craneal de los músculos multifidos. A nivel lateral, se observó extensión del contraste sobre las facetas y el área entre las facetas. A

lo largo de esta área corre la rama medial del ramo dorsal de la raíz espinal cervical que suministra la inervación a la faceta, siendo ésta una fuente principal de dolor cervical. Se utilizó la fluoroscopia para comprobar la posición final de la aguja y la difusión de la solución inyectada y no como una herramienta de guía de la aguja.

## V – 2. Estudio de Difusión Anatómico

En primer lugar, se eligió C6 como el nivel adecuado para realizar la inyección en el espacio retrolaminar ya que C5-C6 y C6-C7 son los niveles en donde son más comunes los cambios degenerativos que causan dolor radicular cervical <sup>2</sup>. El estudio anatómico confirmó la extensión craneocaudal posterior y lateral a los pilares articulares de C4 a C7, pero también mostró una difusión hasta el espacio del foramen neural de C6 que no se había observado en el estudio con fluoroscopia. No se observó extensión epidural ni en el estudio guiado por imagen, ni en el estudio anatómico. En teoría, esta difusión epidural podría ser posible, porque el ligamento amarillo puede no estar completamente fusionado en la línea media en la región cervical. Se han publicado descripciones de variaciones anatómicas del ligamento amarillo torácico y a nivel cervical. Este estudio mostró que la incidencia de gaps en la línea media en el ligamento amarillo fue del 87 % al 100 % entre C3 y T2, y que la ubicación de la discontinuidad fue más frecuente en el tercio caudal del ligamento flavum <sup>88</sup>.

Los estudios con cadáveres están sujetos a un alto nivel de sesgo. Cambios post mortem, la falta de contracción muscular, los cambios de flujo sanguíneos o respiratorios afectan a los resultados de la extensión del contraste, lo cual dificulta la extrapolación de los resultados al entorno clínico. A pesar de esto, la técnica de Thiel se utilizó para embalsamar los cadáveres como los utilizados en el estudio. Esta técnica destaca por mantener las capas fasciales entre estructuras, y es conocida por proporcionar las mejores propiedades físicas y funcionales, por lo que ha sido validada recientemente para su utilización en estudios de anestesia regional de la región cervical guiados por ultrasonidos <sup>89</sup>.

### V – 3. Fase clínica: Estudio Piloto

Una vez se obtuvieron los datos de difusión del contraste, se consideró que eran adecuados. Esto es así debido a que la difusión era amplia y se extendía a lo largo de estructuras sensibles en el manejo del tratamiento del dolor cervical, como son, los ramos mediales, las facetas cervicales, los neuroforámenes, así como muchos niveles cervicales de musculatura intrínseca de la columna cervical. Tras la obtención de esta información se consideró realizar la fase clínica.

Para realizar el estudio sobre el análisis de eficacia y seguridad clínica del bloqueo retrolaminar cervical para el tratamiento del dolor radicular cervical, previamente, se

consideró la necesidad de realizar un estudio piloto, con el que obtener información sobre el protocolo del estudio y finalmente sobre la viabilidad de éste.

El estudio piloto demostró que el protocolo del estudio era factible. Es importante resaltar como criterio de inclusión que en todos los pacientes inscritos en el estudio piloto habían fracasado los tratamientos conservadores previos (fisioterapia, manipulación, analgésicos orales) y habían recibido una recomendación por parte del servicio de neurocirugía para cirugía descompresiva.

La reducción media de la NPRS en este estudio preliminar fue de 4,42 puntos (61%). Un procedimiento exitoso y clínicamente significativo se definió cuando la puntuación de la NPRS se redujo en dos o más puntos <sup>90</sup>, o cuando la puntuación se redujo en un 50%. Este criterio de respuesta tan estricto se eligió sobre un alivio típico del 30% para diferenciar de los posibles respondedores al placebo. Otros ensayos han seleccionado este mismo umbral <sup>91-92</sup>, y aunque la mejora de la NPRS en nuestro estudio superó el 50%, estos resultados deben interpretarse con cuidado debido al pequeño tamaño de la muestra de este estudio piloto.

## V – 4. Justificación para la realización del Estudio Clínico

Como hemos visto en la introducción (páginas 16 - 36), la historia natural de la enfermedad radicular cervical, tiende a la autorresolución en más de un 90% de los casos <sup>2</sup>. En caso de necesitar cirugía, la cirugía descompresiva con o sin fusión es el tratamiento más común en el síndrome radicular cervical. Sin embargo, la cirugía de la columna cervical puede estar asociada con morbilidad y complicaciones. La incidencia de infección quirúrgica es del 0,7% al 4% <sup>93</sup> mientras que la disfagia se reportó en más del 20% de los pacientes <sup>3</sup>. La incidencia de lesión de la raíz nerviosa fue de hasta el 12% <sup>94</sup> y la de lesión de la médula espinal se reportó en el 0.01% de los pacientes <sup>95</sup>. Por lo tanto, los bloqueos cervicales son necesarios en el tratamiento de la radiculopatía cervical, ya que son efectivos para la reducción del dolor a largo plazo y no implican elevado riesgo de complicaciones mayores.

Las epidurales cervicales con esteroides son los bloqueos cervicales más comunes como alternativa a la cirugía. Últimamente, existe un debate en la comunidad científica en torno a su seguridad debido a las potenciales consecuencias neurológicas catastróficas posibles, aunque raramente reportadas <sup>5,96</sup>. Por lo tanto, se podrían considerar alternativas que fuesen más seguras y técnicamente más fáciles de realizar como los bloqueos interfasciales paraneuraxiales cervicales.

## V – 5. Comparación del BRC con el bloqueo epidural cervical

El BRC ecoguiado puede considerarse más seguro que los bloqueos epidurales cervicales con corticoides. En el área anatómica cervical posterior del cuello no existen vasos sanguíneos mayores o raíces espinales, por lo tanto, una aguja insertada desde el lateral hacia la línea media para llegar a la lámina cervical no pone en riesgo a ninguna estructura neurovascular relevante. Para reducir la probabilidad de entrar accidentalmente en el espacio interlaminar, realizamos la inserción de forma ecoguiada en el plano de los ultrasonidos axialmente de lateral a medial. Este ángulo reduce el riesgo de penetración interlaminar inadvertida de la aguja, que normalmente requiere una angulación de la aguja de 158 a 208 grados cefálicos <sup>97</sup>.

Además, si este procedimiento se realiza guiado por ultrasonidos, debido a su alta resolución de identificación de tejidos blandos, nervios y estructuras vasculares, el riesgo de daño a dichos tejidos se reduce aún más. Otra ventaja de que el procedimiento sea guiado por ecografía es que permite visualizar la difusión de soluciones administradas en tiempo real, pudiendo controlar la difusión de la solución de tratamiento, así como evitando su administración intravascular.

Otra desventaja de los bloqueos epidurales es que no son específicos de una región, provocan hipotensión, pueden producir retención urinaria y limitación de la movilidad.



Además, el bloqueo epidural, está contraindicado, en caso de pacientes con fractura o inestabilidad de columna, cirugía previa de columna, plaquetopenia o sepsis<sup>7</sup>. En cambio, en el caso del BRC guiado por ecografía, éste se puede realizar en pacientes completamente anestesiados, la hipotensión no es frecuente, ya que los bloqueos simpáticos rara vez son bilaterales, y no se produce retención urinaria.

## V – 6. Comparación del BRC con otros bloqueos interfasciales paraneuraxiales cervicales (publicación II).

Entre otros bloqueos cervicales guiados por ecografía, el de más relevancia en su comparación con el BRC, se encuentra el bloqueo en el plano del erector de la columna cervical (ESP cervical). Existe literatura sobre el bloqueo ESP cervical para el tratamiento del dolor cervical posquirúrgico, pero no para el tratamiento del dolor crónico radicular cervical. Los objetivos anatómicos de este bloqueo son el proceso transversal y el plano interfascial entre los músculos de la región cervical posterior<sup>73-75</sup>. El proceso transversal cervical es significativamente más pequeño que los toracolumbares, y la arteria vertebral transcurre en el canal vertebral en la proximidad del proceso transversal cervical, lo cual plantea una dificultad para la realización del bloqueo y aumenta el riesgo de lesiones vasculares potencialmente graves. Además, en el caso del bloqueo ESP cervical se corre también el riesgo de dañar accidentalmente la

arteria cervical profunda (*profunda cervicalis*) que discurre sobre la articulación facetaria cervical (publicación II). Es, por lo tanto, necesario, la descripción anatómica y clínica, de un bloqueo que pueda salvar los inconvenientes descritos previamente.

A la hora de realizar el BRC, se eligió como objetivo el aspecto posteromedial de la lámina vertebral, ya que había sido una elección eficaz en la región torácica <sup>81-86</sup>. El BRC se realiza utilizando la lámina, una referencia ósea constante y fiable, que se localiza fácilmente con fluoroscopia o ultrasonido, y se realiza más medialmente, evitando la arteria cervical profunda. Se debe tener especial cuidado al dirigir la aguja medialmente, ya que existe el riesgo de entrar inadvertidamente en el espacio intratecal <sup>98</sup>. Se debe usar ultrasonido o fluoroscopia para evitar esta complicación. Otra cuestión a la que hay que prestar atención es a la difusión del líquido infundido. La extensión craneal al inyectar en el espacio retrolaminar cervical está limitada a C2, que se corresponde con la inserción de músculos multífidos. La extensión anterior al espacio epidural podría, en teoría, ser posible debido a los gaps existentes en el ligamento amarillo cervical <sup>88</sup>. Es preciso prestar atención a la difusión anterior en el contexto del bloqueo ESP cervical con respecto a la parálisis nerviosa del frénico <sup>79</sup>. En el BRC, este riesgo se reduce teóricamente debido a la extensión limitada lateral a los pilares articulares cervicales y a las raíces nerviosas. En resumen, el BRC presentaría las siguientes ventajas (descritas en la Publicación II):

- Referencias óseas constantes y más obvias, en contraste con el tamaño de la apófisis transversa, y con los planos interfasciales cervicales que son el objetivo de otros bloqueos cervicales.
- Se evita lesionar estructuras vasculares (arteria cervical profunda y arteria vertebral) que discurren más lateralmente.
- Difusión más medial y posterior, con lo que se evita el riesgo de difusión anterior y bloqueo del nervio frénico.

## V – 7. Estudio clínico

Este es el primer estudio clínico existente en la literatura (Publicación III), que describe el resultado después de un BRC guiado por ecografía en pacientes con dolor radicular cervical. En este estudio se demostró una reducción significativa del dolor inmediatamente después del BCR y en la visita de control final. El NPRS medio cambió de  $7,21 \pm 2,51$  a  $4,04 \pm 2,51$  en el momento del alta. La mayoría de los pacientes (61%) fueron dados de alta después de un sólo BRC. Los datos muestran que el BRC produjo una mejoría estadísticamente y clínicamente significativa en el IDC en toda la cohorte y dentro de cada uno de los tres grupos, con mejoría clínicamente significativa del IDC en el 80% de los pacientes. No se registraron efectos adversos importantes, incluso en los 15 (15%) pacientes que recibieron el BRC bilateral. Del total de 113 procedimientos realizados, los más frecuentes fueron el dolor en el lugar de la inyección. Los únicos

otros efectos adversos reportados fueron secundarios a la respuesta sistémica a los esteroides y consistió en un aumento transitorio leve y esperado del nivel de glucosa en sangre y un aumento de la presión arterial. Ninguno de los pacientes requirió más investigación o ingreso hospitalario.

Finalmente, los resultados sugieren que los BRC son efectivos para el manejo del dolor cervical radicular. También se demostró que el efecto del BRC en la reducción del dolor se logró inmediatamente después del procedimiento en la mayoría de los casos.

Además, los resultados demostraron que los BRC también fueron efectivos para mejorar la función y disminuir la discapacidad en estos pacientes afectados de radiculopatía cervical.

## V – 8. Limitaciones del estudio clínico

Este estudio se realizó en un solo centro y está limitado por su carácter retrospectivo.

Además, no comparamos el BRC con placebo o con otras modalidades de tratamiento.

Tal comparación permitiría una evaluación más precisa del efecto analgésico del BRC y se podría determinar mejor si realmente hay necesidad de utilizar corticoides. Otra

limitación es el hecho de que no se recopiló el IDC en todos los pacientes, sino sólo en el 60% de los casos de nuestra cohorte.

## V – 9. Líneas de investigación en el futuro

Este estudio podría ser utilizado como una línea de base para los siguientes estudios:

- Estudio prospectivo aleatorizado de un BRC ecoguiado con y sin esteroides.
- Estudio comparativo sobre eficacia y seguridad con otros bloqueos interfasciales paraneuraxiales cervicales.
- Ensayo clínico comparando la administración epidural de corticoides con su administración retrolaminar.
- Ensayo clínico comparando el BRC con los resultados obtenidos tras cirugía descompresiva.

## VI. - Conclusiones

En esta investigación se demostró que el BRC es efectivo en el tratamiento del dolor radicular cervical. También se demostró que el BRC es un procedimiento seguro sin complicaciones significativas o efectos secundarios. Sólo un pequeño número de pacientes en esta cohorte requirió una eventual intervención quirúrgica. Estos hallazgos sugieren que el BRC se puede utilizar como una alternativa a las inyecciones epidurales y a la cirugía descompresiva en pacientes con dolor radicular que es refractario al tratamiento no invasivo. A pesar de ello, aún la evidencia es escasa, y se necesitan más estudios prospectivos comparativos con otras modalidades de tratamiento para confirmar nuestros resultados.

## VII. – Agradecimientos

Quisiera expresar mi agradecimiento a todas las personas que han contribuido ya sea con sus conocimientos, experiencia investigadora o compañía, y han aportado su esfuerzo e ilusión para el que este trabajo de investigación viera la luz.

Al Dr. Iván Arteaga Hernández por hacerme partícipe de sus conocimientos, tutelar y dirigir esta investigación desde el principio hasta el final, así como por darme todas las facilidades para su realización.

Al Dr. Uri Hochberg, médico experto en tratamiento del dolor del Sourasky Hospital en Tel Aviv por su entusiasmo, inquietud científica, y apoyo a la hora de iniciar este proyecto de investigación, pero sobre todo por su amistad.

Al Dr. Silviu Brill, médico experto en tratamiento del dolor y jefe de la unidad de dolor del Sourasky Hospital en Tel Aviv por brindarme toda su ayuda desinteresada, y por su gran apoyo no sólo durante mi estancia en su unidad, sino también después en otros proyectos.

Al Dr. Mario Fajardo anesthesiólogo y profesor titular del departamento de anatomía de la facultad de medicina de la universidad autónoma de Madrid (UAM), por toda su ayuda durante la fase anatómica descriptiva y radiológica de estudio de extensión de la solución, sin la cual no habría sido posible llevarla a cabo.

A los Dres. Nelo Carrillo, Mario Herrera, Jose Luis González Mora y Antonio Martín, miembros de la Comisión Académica por sus sugerencias para mejorar el trabajo de investigación, y por su apoyo como tribunal de seguimiento.

Al Dr. Guadalberto Hernández, director del programa de doctorado de ciencias de la salud por toda su ayuda y paciencia para llevar a cabo todas las actividades del programa.

A los Dres. Carlos Goicoechea, Jose Antonio Rebozo, Tomás Domingo, Agustín Mendiola y Mario Herrera por acceder a ser los miembros del tribunal de tesis, hecho por el cual les estoy profundamente agradecido.

A los pacientes con dolor crónico, quienes son los verdaderos héroes en esta historia.

Y finalmente a mi familia, por haberme animado a seguir adelante y a no perder la ilusión y esperanza. A Paz por animarme a llegar a ser como su profesor de latín y por prestarme su despacho durante 3 meses. A Alba por su alegría y su curiosidad infinita.

A Reyes, por su también infinita paciencia, y apoyo incondicional. Y a mi padre Miguel Ángel, científico e investigador, porque sé que le habría gustado leer esta tesis doctoral

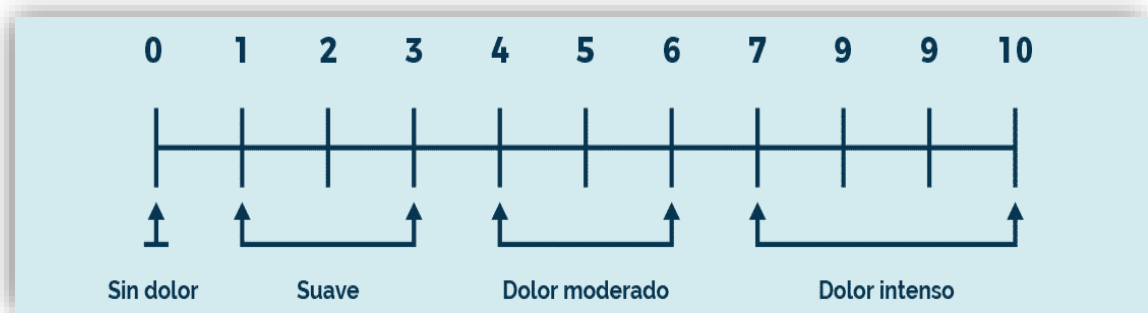


## VIII. - Apéndices

### VIII – 1. Escala Numérica de Calificación del Dolor (NPRS: Numeric Pain Rating Scale)

La escala numérica de calificación del dolor (NPRS por sus siglas en inglés) es una medida unidimensional de la intensidad del dolor en adultos. La NPRS es una versión numérica segmentada de la escala visual analógica (EVA o VAS por sus siglas en inglés) en la que el encuestado selecciona un número entero (0–10 enteros) que mejor refleja la intensidad de su dolor <sup>99</sup>. El formato común es una barra o línea horizontal.

La escala numérica de 11 puntos va desde '0' que representa un extremo del dolor (por ejemplo, "sin dolor") hasta '10' que representa el otro extremo del dolor (por ejemplo, "el dolor más intenso que pueda imaginar" o "el peor dolor imaginable") <sup>99-100</sup>.



## **Administración**

El NPRS se puede administrar verbalmente (por lo tanto, también por teléfono) o gráficamente para que lo complete uno mismo <sup>101</sup>. Como se mencionó anteriormente, se le pide al encuestado que indique el valor numérico en la escala segmentada que mejor describe la intensidad de su dolor <sup>102</sup>.

## **Ventajas y limitaciones**

El NPRS tarda <1 minuto en completarse. El NPRS es fácil de administrar y calificar <sup>101</sup>. Las dificultades mínimas de traducción del idioma respaldan el uso del NPRS en todas las culturas e idiomas. La NPRS es una escala válida y fiable para medir la intensidad del dolor <sup>102</sup>. Los puntos fuertes de esta medida sobre la EVA son la capacidad de administrarse tanto verbalmente como por escrito, así como su sencillez de puntuación <sup>102</sup>. Una debilidad es que la NPRS evalúa solo 1 componente de la experiencia e intensidad del dolor y, por lo tanto, no registra la complejidad y la naturaleza idiosincrásica de la experiencia del dolor o las mejoras debidas a las fluctuaciones de los síntomas. La NPRS se encuentra validada para la evaluación de la intensidad del dolor en pacientes con dolor crónico <sup>102</sup>.

## VIII – 2. Índice de Discapacidad Cervical (IDC)

El Índice de Discapacidad Cervical o Neck Disability Index (NDI) es la escala más usada para dolor y disfunción cervical <sup>103</sup>. El IDC es una modificación del Oswestry Disability Index (ODI) para dolor lumbar. El IDC se considera una medida unidimensional y es también la escala para disfunción cervical más estudiada, la más antigua y la que se ha adaptado al mayor número de poblaciones. La primera aproximación para validar la versión española se desarrolló en 2008 <sup>104</sup>.

Se recomienda rellenar el IDC el primer día de consulta para establecer la línea de base, repetirlo cada 2-4 semanas y al concluir las sesiones de tratamiento para cuantificar la evolución del dolor y discapacidad cervical. La edad mínima para rellenar el IDC es de 15 años. El IDC es un cuestionario que rellena el paciente, por tanto, entra en la categoría de auto cuestionarios y no necesita validez inter examinador. El tiempo medio de cumplimentación en castellano está entre los 6 y 8 minutos. Consta de 10 secciones sobre distintas actividades. Cada uno de los apartados (intensidad del dolor cervical, cuidados personales, levantamiento de pesos, lectura, dolor de cabeza, capacidad de concentración, capacidad de trabajo, conducción de vehículos, sueño y actividades de ocio) ofrece 6 posibles respuestas que representan 6 niveles progresivos de capacidad funcional, y se puntúa de 0 a 5 y una puntuación general de 100 se calcula sumando la puntuación de cada elemento y multiplicándola por dos. La puntuación total se expresa en términos porcentuales respecto de la máxima posible. Una puntuación de IDC más

alta significa mayor discapacidad percibida del paciente debido al dolor cervical. Se ha encontrado que el «cambio mínimamente clínicamente importante» por parte de los pacientes es del 5 o 10%.

Versión española del Neck Disability Index <sup>104</sup>

### Índice de Discapacidad Cervical

Nombre:  
 Fecha:  
 Domicilio:  
 Profesión:  
 Edad:

Por favor, lea atentamente las instrucciones:

Este cuestionario se ha diseñado para dar información a su médico sobre cómo le afecta a su vida diaria el dolor de cuello. Por favor, rellene todas las preguntas posibles y marque en cada una SÓLO LA RESPUESTA QUE MÁS SE APROXIME A SU CASO. Aunque en alguna pregunta se pueda aplicar a su caso más de una respuesta, marque sólo la que represente mejor su problema.

<p><b>Pregunta I: Intensidad del dolor de cuello</b></p> <ul style="list-style-type: none"> <li>■ No tengo dolor en este momento</li> <li>■ El dolor es muy leve en este momento</li> <li>■ El dolor es moderado en este momento</li> <li>■ El dolor es fuerte en este momento</li> <li>■ El dolor es muy fuerte en este momento</li> <li>■ En este momento el dolor es el peor que uno se puede imaginar</li> </ul> <p><b>Pregunta II: Cuidados personales</b> (lavarse, vestirse, etc.)</p> <ul style="list-style-type: none"> <li>■ Puedo cuidarme con normalidad sin que me aumente el dolor</li> <li>■ Puedo cuidarme con normalidad, pero esto me aumenta el dolor</li> <li>■ Cuidarme me duele de forma que tengo que hacerlo despacio y con cuidado</li> <li>■ Aunque necesito alguna ayuda, me las arreglo para casi todos mis cuidados</li> <li>■ Todos los días necesito ayuda para la mayor parte de mis cuidados</li> <li>■ No puedo vestirme, me lavo con dificultad y me quedo en la cama</li> </ul> <p><b>Pregunta III: Levantar pesos</b></p> <ul style="list-style-type: none"> <li>■ Puedo levantar objetos pesados sin aumento del dolor</li> <li>■ Puedo levantar objetos pesados, pero me aumenta el dolor</li> <li>■ El dolor me impide levantar objetos pesados del suelo, pero lo puedo hacer si están colocados en un sitio fácil como, por ejemplo, en una mesa</li> <li>■ El dolor me impide levantar objetos pesados del suelo, pero puedo levantar objetos medianos o ligeros si están colocados en un sitio fácil</li> <li>■ Sólo puedo levantar objetos muy ligeros</li> <li>■ No puedo levantar ni llevar ningún tipo de peso</li> </ul> <p><b>Pregunta IV: Lectura</b></p> <ul style="list-style-type: none"> <li>■ Puedo leer todo lo que quiera sin que me duela el cuello</li> <li>■ Puedo leer todo lo que quiera con un dolor leve en el cuello</li> <li>■ Puedo leer todo lo que quiera con un dolor moderado en el cuello</li> <li>■ No puedo leer todo lo que quiero debido a un dolor moderado en el cuello</li> <li>■ Apenas puedo leer por el gran dolor que me produce en el cuello</li> <li>■ No puedo leer nada en absoluto</li> </ul>	<p><b>Pregunta V: Dolor de cabeza</b></p> <ul style="list-style-type: none"> <li>■ No tengo ningún dolor de cabeza</li> <li>■ A veces tengo un pequeño dolor de cabeza</li> <li>■ A veces tengo un dolor moderado de cabeza</li> <li>■ Con frecuencia tengo un dolor moderado de cabeza</li> <li>■ Con frecuencia tengo un dolor fuerte de cabeza</li> <li>■ Tengo dolor de cabeza casi continuo</li> </ul> <p><b>Pregunta VI: Concentrarse en algo</b></p> <ul style="list-style-type: none"> <li>■ Me concentro totalmente en algo cuando quiero sin dificultad</li> <li>■ Me concentro totalmente en algo cuando quiero con alguna dificultad</li> <li>■ Tengo alguna dificultad para concentrarme cuando quiero</li> <li>■ Tengo bastante dificultad para concentrarme cuando quiero</li> <li>■ Tengo mucha dificultad para concentrarme cuando quiero</li> <li>■ No puedo concentrarme nunca</li> </ul> <p><b>Pregunta VII: Trabajo y actividades habituales</b></p> <p><b>Pregunta VII: Trabajo*</b></p> <ul style="list-style-type: none"> <li>■ Puedo trabajar todo lo que quiero</li> <li>■ Puedo hacer mi trabajo habitual, pero no más</li> <li>■ Puedo hacer casi todo mi trabajo habitual, pero no más</li> <li>■ No puedo hacer mi trabajo habitual</li> <li>■ A duras penas puedo hacer algún tipo de trabajo</li> <li>■ No puedo trabajar en nada</li> </ul> <p><b>Pregunta VIII: Conducción de vehículos</b></p> <ul style="list-style-type: none"> <li>■ Puedo conducir sin dolor de cuello</li> <li>■ Puedo conducir todo lo que quiero, pero con un ligero dolor de cuello</li> <li>■ Puedo conducir todo lo que quiero, pero con un moderado dolor de cuello</li> <li>■ No puedo conducir todo lo que quiero debido al dolor de cuello</li> <li>■ Apenas puedo conducir debido al intenso dolor de cuello</li> <li>■ No puedo conducir nada por el dolor de cuello</li> </ul>	<p><b>Pregunta IX: Sueño</b></p> <ul style="list-style-type: none"> <li>■ No tengo ningún problema para dormir</li> <li>■ El dolor de cuello me hace perder menos de 1 hora de sueño cada noche Pierdo menos de 1 hora de sueño cada noche por el dolor de cuello*</li> <li>■ El dolor de cuello me hace perder de 1 a 2 horas de sueño cada noche Pierdo de 1 a 2 horas de sueño cada noche por el dolor de cuello*</li> <li>■ El dolor de cuello me hace perder de 2 a 3 horas de sueño cada noche Pierdo de 2 a 3 horas de sueño cada noche por el dolor de cuello*</li> <li>■ El dolor de cuello me hace perder de 3 a 5 horas de sueño cada noche Pierdo de 3 a 5 horas de sueño cada noche por el dolor de cuello*</li> <li>■ El dolor de cuello me hace perder de 5 a 7 horas de sueño cada noche Pierdo de 5 a 7 horas de sueño cada noche por el dolor de cuello*</li> </ul> <p><b>Pregunta X: Actividades de ocio</b></p> <ul style="list-style-type: none"> <li>■ Puedo hacer todas mis actividades de ocio sin dolor de cuello</li> <li>■ Puedo hacer todas mis actividades de ocio con algún dolor de cuello</li> <li>■ No puedo hacer algunas de mis actividades de ocio por el dolor de cuello</li> <li>■ Sólo puedo hacer unas pocas actividades de ocio por el dolor del cuello</li> <li>■ Apenas puedo hacer las cosas que me gustan debido al dolor del cuello</li> <li>■ No puedo realizar ninguna actividad de ocio</li> </ul>
--	--	---

## IX. - Referencias Bibliográficas

1. Schoenfeld AJ, George AA, Bader JO, et al. Incidence and epidemiology of cervical radiculopathy in the United States military: 2000 to 2009. *J Spinal Disord Tech.* 2012; 25:17–22.
2. Rhee JM, Yoon T, Riew KD. Cervical radiculopathy. *J Am Acad Orthop Surg.* 2007; 15:486–94.
3. Iyer S, Kim HJ. Cervical radiculopathy. *Curr Rev Musculoskelet Med.* 2016; 9:272–80.
4. Engel A, King W, Mac Vicar J. Standards Division of the International Spine Intervention Society. The effectiveness and risks of fluoroscopically guided cervical transforaminal injections of steroids: a systematic review with comprehensive analysis of the published data. *Pain Med.* 2014; 15:386–402.
5. Racoosin JA, Seymour SM, Cascio L, et al. Serious neurologic events after epidural glucocorticoid injection. The FDA’s risk assessment. *N Engl J Med.* 2015; 373:2299–301.
6. Xu JL. Paraneuraxial Nerve Blocks: A well-defined novel terminology that is clinically essential for regional anaesthesia. *J Clin Anesth.* 2017; 43:14. doi: 10.1016/j.jclinane.2017.09.002
7. Mao, Jianren. *Spine Pain Care: A Comprehensive Clinical Guide.* 2019. pp 432

8. Xu JL, Tseng V. Proposal to standardize the nomenclature for paraspinal interfascial plane blocks. *Reg Anesth Pain Med.* 2019; rapm-2019-100696. doi:10.1136/rapm-2019-100696
9. Ueshima H, Otake H. Blocking of multiple posterior branches of cervical nerves using a cervical interfascial plane block. *J Clin Anesth* 2017; 38:5.
10. Ohgoshi Y, Izawa H, Kori S, Matsukawa M. Multifidus cervicis plane block is effective for cervical spine surgery. *Can J Anesth.*2017;64:329–30.
11. Yang HM, Choi YJ, Kwon HJ, et al. Comparison of injectate spread and nerve involvement between retrolaminar and erector spinae plane blocks in the thoracic region: a cadaveric study. *Anaesthesia.* 2018; 73:1244-1250.
12. Onishi E, Toda N, Kameyama Y, Yamauchi M. Comparison of Clinical Efficacy and Anatomical Investigation between Retrolaminar Block and Erector Spinae Plane Block. *Biomed Res Int.* 2019; 28; 2019:2578396.
13. Radhakrishnan K, Litchy WJ, O’Fallon WM, et al. Epidemiology of cervical radiculopathy. A population-based study from Rochester, Minnesota, 1976 through 1990. *Brain.* 1994;117(Pt 2):325–35. The most widely cited epidemiologic study describing the incidence of cervical radiculopathy.
14. Cohen SP. Epidemiology, diagnosis, and treatment of neck pain. *Mayo Clin Proc.* 2015 Feb;90(2):284-99. doi: 10.1016/j.mayocp.2014.09.008. PMID: 25659245.
15. Kelsey JL, Githens PB, Walter SD, et al. An epidemiological study of acute prolapsed cervical intervertebral disc. *J Bone Joint Surg Am.* 1984; 66:907–14.

16. Woods BI, Hilibrand AS. Cervical radiculopathy: epidemiology, etiology, diagnosis, and treatment. *J Spinal Disord Tech.* 2015; 28:251.
17. Wong JJ, Cote P, Quesnele JJ, et al. The course and prognostic factors of symptomatic cervical disc herniation with radiculopathy: a systematic review of the literature. *Spine J.* 2014; 14:1781–9.
18. Leveque JC, Marong-Ceesay B, Cooper T, Howe CR. Diagnosis and Treatment of Cervical Radiculopathy and Myelopathy. *Phys Med Rehabil Clin N Am.* 2015 Aug;26(3):491-511. doi: 10.1016/j.pmr.2015.04.008. PMID: 26231961.
19. Kang JD, Stefanovic-Racic M, McIntyre LA, et al. Toward a biochemical understanding of human intervertebral disc degeneration and herniation. Contributions of nitric oxide, interleukins, prostaglandin E2, and matrix metalloproteinases. *Spine (Phila Pa 1976).* 1997; 22:1065–73.
20. Van Boxem K, Huntoon M, Van Zundert J, et al. Pulsed radiofrequency: a review of the basic science as applied to the pathophysiology of radicular pain: a call for clinical translation. *Reg Anesth Pain Med.* 2014; 39:149–59.
21. Sampath P, Bendebba M, Davis JD, et al. Outcome in patients with cervical radiculopathy. Prospective, multicenter study with independent clinical review. *Spine (Phila Pa 1976).* 1999; 24:591–7.
22. Lees F, Turner JW. Natural history and prognosis of cervical spondylosis. *Br Med J.* 1963; 2:1607–10.

23. Wainner RS, Gill H. Diagnosis and nonoperative management of cervical radiculopathy. *J Orthop Sports Phys Ther.* 2000; 30:728–44.
24. Viikari-Juntura E, Takala E, Riihimaki H, et al. Predictive validity of symptoms and signs in the neck and shoulders. *J Clin Epidemiol.* 2000;53:800–8.
25. Yoss RE, Corbin KB, Maccarty CS, et al. Significance of symptoms and signs in localization of involved root in cervical disk protrusion. *Neurology.* 1957; 7:673–83.
26. Rubinstein SM, Pool JJ, van Tulder MW, et al. A systematic review of the diagnostic accuracy of provocative tests of the neck for diagnosing cervical radiculopathy. *Eur Spine J.* 2007; 16:307–19.
27. Eubanks JD. Cervical radiculopathy: nonoperative management of neck pain and radicular symptoms. *Am Fam Physician.* 2010; 81:33–40.
28. Tong HC, Haig AJ, Yamakawa K. The spurling test and cervical radiculopathy. *Spine (Phila Pa 1976).* 2002; 27:156–9.
29. Alrawi MF, Khalil NM, Mitchell P, et al. The value of neurophysiological and imaging studies in predicting outcome in the surgical treatment of cervical radiculopathy. *Eur Spine J.* 2007; 16:495–500.
30. Caridi JM, Pumberger M, Hughes AP. Cervical radiculopathy: a review. *HSS J.* 2011; 7:265–72.
31. Saal JS, Saal JA, Yurth EF. Nonoperative management of herniated cervical intervertebral disc with radiculopathy. *Spine (Phila Pa 1976)* 1996; 21:1877–83.



32. Dreyer SJ, Boden SD. Nonoperative treatment of neck and arm pain. *Spine (Phila Pa 1976)*. 1998; 23:2746–54.
33. Cheng CH, Tsai LC, Chung HC, et al. Exercise training for nonoperative and post-operative patient with cervical radiculopathy: a literature review. *J Phys Ther Sci* 2015; 27:3011–8.
34. Kuijper B, Tans JT, Beelen A, et al. Cervical collar or physiotherapy versus wait and see policy for recent onset cervical radiculopathy: randomized trial. *BMJ* 2009;339: b3883.
35. Diab AA, Moustafa IM. The efficacy of forward head correction on nerve root function and pain in cervical spondylotic radiculopathy: a randomized trial. *Clin Rehabil*. 2012; 26:351–61.
36. Jellad A, Ben Salah Z, Boudokhane S, et al. The value of intermittent cervical traction in recent cervical radiculopathy. *Ann Phys Rehabil Med*. 2009;52:638–52.
37. Fritz JM, Thackeray A, Brennan GP, et al. Exercise only, exercise with mechanical traction, or exercise with over-door traction for patients with cervical radiculopathy, with or without consideration of status on a previously described subgrouping rule: a randomized clinical trial. *J Orthop Sports Phys Ther*. 2014; 44:45–57.
38. Young IA, Michener LA, Cleland JA, et al. Manual therapy, exercise, and traction for patients with cervical radiculopathy: a randomized clinical trial. *Phys Ther*. 2009; 89:632–42.

39. Gross A, Langevin P, Burnie SJ, et al. Manipulation and mobilization for neck pain contrasted against an inactive control or another active treatment. *Cochrane Database Syst Rev.* 2015;9, CD004249.
40. Ke JQ, Yin B, Fu FW, et al. A case report of locked-in syndrome due to bilateral vertebral artery dissection after cervical spine manipulation treated by arterial embolectomy. *Medicine (Baltimore).* 2016;95: e2693.
41. Nakao Y, Terai H. Embolic brain infarction related to posttraumatic occlusion of vertebral artery resulting from cervical spine injury: a case report. *J Med Case Rep.* 2014; 8:344.
42. Biller J, Sacco RL, Albuquerque FC, et al. Cervical arterial dissections and association with cervical manipulative therapy: a statement for healthcare professionals from the American heart association/ American stroke association. *Stroke.* 2014;45:3155–74.
43. Mimata Y, Murakami H, Sato K, et al. Bilateral cerebellar and brain stem infarction resulting from vertebral artery injury following cervical trauma without radiographic damage of the spinal column: a case report. *Skelet Radiol.* 2014;43:99–105.
44. Albuquerque FC, Hu YC, Dashti SR, et al. Craniovertebral arterial dissections as sequelae of chiropractic manipulation: patterns of injury and management. *J Neurosurg.* 2011; 115:1197–205.
45. Engel A, King W, MacVicar J, Standards Division of the International Spine Intervention Society. The effectiveness and risks of fluoroscopically guided cervical

transforaminal injections of steroids: a systematic review with comprehensive analysis of the published data. *Pain Med* 2014; 15:386.

46. Conger A, Cushman DM, Speckman RA, et al. The Effectiveness of Fluoroscopically Guided Cervical Transforaminal Epidural Steroid Injection for the Treatment of Radicular Pain; a Systematic Review and Meta-analysis. *Pain Med* 2020; 21:41.

47. Borton ZM, Oakley BJ, Clamp JA, et al. Cervical transforaminal epidural steroid injections for radicular pain : a systematic review. *Bone Joint J* 2022; 104-B:567.

48. Anderberg L, Annertz M, Persson L, et al. Transforaminal steroid injections for the treatment of cervical radiculopathy: a prospective and randomized study. *Eur Spine J* 2007; 16:321.

49. Persson L, Anderberg L. Repetitive transforaminal steroid injections in cervical radiculopathy: a prospective outcome study including 140 patients. *Evid Based Spine Care J* 2012; 3:13.

50. Rathmell JP, Benzon HT, Dreyfuss P, et al. Safeguards to prevent neurologic complications after epidural steroid injections: consensus opinions from a multidisciplinary working group and national organizations. *Anesthesiology* 2015; 122:974.

51. Benzon HT, Huntoon MA, Rathmell JP. Improving the safety of epidural steroid injections. *JAMA* 2015; 313:1713.

52. Rathmell JP, Aprill C, Bogduk N. Cervical transforaminal injection of steroids. *Anesthesiology* 2004; 100:1595.
53. Wagner AL. CT fluoroscopic-guided cervical nerve root blocks. *AJNR Am J Neuroradiol* 2005; 26:43.
54. Kranz PG, Raduazo PA. Technique for CT fluoroscopy-guided cervical interlaminar steroid injections. *AJR Am J Roentgenol* 2012; 198:675.
55. Malhotra G, Abbasi A, Rhee M. Complications of transforaminal cervical epidural steroid injections. *Spine (Phila Pa 1976)* 2009; 34:731.
56. Scanlon GC, Moeller-Bertram T, Romanowsky SM, Wallace MS. Cervical transforaminal epidural steroid injections: more dangerous than we think? *Spine (Phila Pa 1976)* 2007; 32:1249.
57. FDA requires label changes to warn of rare but serious neurologic problems after epidural corticosteroid injections for pain.  
[www.fda.gov/Drugs/DrugSafety/ucm394280.htm](http://www.fda.gov/Drugs/DrugSafety/ucm394280.htm) (Accessed on April 28, 2014).
58. Santiago-Palma J, Vallejo R, Kornick C, Barna S. Are cervical nerve root blocks "safe and effective"? *AJNR Am J Neuroradiol* 2005; 26:2434.
59. Mendelson J, Muppidi S, Silberstein S. Multiple intracerebral hemorrhages after cervical epidural injections. *Neurology* 2008; 70:2415.
60. Van Boxem K, Rijsdijk M, Hans G, et al. Safe use of epidural corticosteroid injections: recommendations of the WIP Benelux Work Group. *Pain Pract*. 2019;19(1):61-92.

61. Manchikanti L, Knezevic NN, Navani A, et al. Epidural Interventions in the Management of Chronic Spinal Pain: American Society of Interventional Pain Physicians (ASIPP) Comprehensive Evidence-Based Guidelines. *Pain Physician*. 2021;24(S1): S27-s208.
62. Lee JW, Hwang SY, Lee GY, Lee E, Kang HS. Fluoroscopic cervical paramidline interlaminar epidural steroid injections for cervical radiculopathy: effectiveness and outcome predictors. *Skeletal Radiol*. 2014;43(7):933-938.
63. Levine MJ, Albert TJ, Smith MD. Cervical radiculopathy: diagnosis and nonoperative management. *J Am Acad Orthop Surg*. 1996; 4:305–16.
64. Burneikiene S, Nelson EL, Mason A, et al. The duration of symptoms and clinical outcomes in patients undergoing anterior cervical discectomy and fusion for degenerative disc disease and radiculopathy. *Spine J*. 2015; 15:427–32.
65. Forero M, Adhikary SD, Lopez H, Tsui C, Chin KJ. The Erector Spinae Plane Block: A Novel Analgesic Technique in Thoracic Neuropathic Pain. *Reg Anesth Pain Med*. 2016 Sep-Oct;41(5):621-7. doi: 10.1097/AAP.0000000000000451. PMID: 27501016.
66. Tulgar S, Senturk O. Ultrasound guided Erector Spinae Plane block at L-4 transverse process level provides effective postoperative analgesia for total hip arthroplasty. *J Clin Anesth*. 2018 Feb; 44:68. doi: 10.1016/j.jclinane.2017.11.006. Epub 2017 Nov 14. PMID: 29149734.

67. Verma R, Srivastava D, Saxena R, Singh TK, Gupta D, Agarwal A, Mishra P. Ultrasound-guided Bilateral Erector Spinae Plane Block for Postoperative Analgesia in Laparoscopic Cholecystectomy: A Randomized Controlled Trial. *Anesth Essays Res.* 2020 Apr-Jun;14(2):226-232. doi: 10.4103/aer.AER\_41\_20. Epub 2020 Oct 12. PMID: 33487820; PMCID: PMC7819425.
68. Tulgar S, Senturk O. Ultrasound guided low thoracic erector spinae plane block for postoperative analgesia in radical retropubic prostatectomy, a new indication. *J Clin Anesth.* 2018 Jun; 47:4. doi: 10.1016/j.jclinane.2018.02.013. Epub 2018 Mar 5. PMID: 29518667.
69. Tsui BCH, Fonseca A, Munshey F, McFadyen G, Caruso TJ. The erector spinae plane (ESP) block: A pooled review of 242 cases. *J Clin Anesth.* 2019 Mar; 53:29-34. doi: 10.1016/j.jclinane.2018.09.036. Epub 2018 Oct 3. PMID: 30292068.
70. Ohgoshi Y, Nishizakura R, Takahashi Y, Takeda K, Nakayama H, Kawamata M, Kurahashi K. Novel ultrasound-guided inter-semispinal plane block: a comparative pilot study in healthy volunteers. *J Anesth.* 2018; 32:143–6.
71. Ohgoshi Y, Kubo EN. Inter-semispinal plane block for cervical spine surgery. *J Clin Anesth.* 2018 May; 46:94-95. doi: 10.1016/j.jclinane.2018.02.007. Epub 2018 Feb 9. PMID: 29433034.
72. Yuichi O, Kiyoyasu K. Cervical interfascial plane (CIP) block and multifidus cervicis plane (MCP) block: similarities and tips. *J Clin Anesth* 2017;41.

73. Elsharkawy H, Ince I, Hamadnalla H, Drake RL, Tsui BCH. Cervical erector spinae plane block: a cadaver study. *Reg Anesth Pain Med.* 2020 Jul;45(7):552-556. doi: 10.1136/rapm-2019-101154. Epub 2020 Apr 21. PMID: 32321860.
74. Forero M, Rajarathinam M, Adhikary SD, Chin KJ. Erector spinae plane block for the management of chronic shoulder pain: a case report. *Can J Anesth* 2018; 65: 288-93.
75. Tsui BCH, Mohler D, Caruso TJ, Horn JL. Cervical erector spinae plane block catheter using a thoracic approach: an alternative to brachial plexus blockade for forequarter amputation. *Can J Anaesth.* 2019 Jan;66(1):119-120. doi: 10.1007/s12630-018-1170-7.
76. Hernandez N, Governator G, Ansoanuur G, Ge M, Tabansi P, Le TT, Obeidat SS, de Haan J. Relief of Secondary Headaches with High Thoracic Erector Spinae Plane Block. *Local Reg Anesth.* 2020 Jun 22; 13:49-55. doi: 10.2147/LRA.S249250. PMID: 32606918; PMCID: PMC7319503.
77. Campbell S, Chin KJ. Erector spinae block: beyond the torso. *Curr Opin Anaesthesiol.* 2022 Oct 1;35(5):600-604. doi: 10.1097/ACO.0000000000001181. Epub 2022 Aug 4. PMID: 35942700.
78. Aydın T, Balaban O, Ahiskalioglu A, Alici HA, Acar A. Ultrasound-guided Erector Spinae Plane Block for the Management of Herpes Zoster Pain: Observational Study. *Cureus.* 2019 Oct 11;11(10):e5891. doi: 10.7759/cureus.5891. PMID: 31772861; PMCID: PMC6837261.

79. Kwon AH, Xu JL. Cervical erector spinae plane block: is it feasible for cervical spine surgeries? *Reg Anesth Pain Med*. 2021 Jun;46(6):552-553. doi: 10.1136/rapm-2020-101807. Epub 2020 Sep 7. PMID: 32900983.
80. Nijholt W, Scafoglieri A, Jager-Wittenaar H, Hobbelen JSM, van der Schans CP. The reliability and validity of ultrasound to quantify muscles in older adults: a systematic review. *J Cachexia Sarcopenia Muscle*. 2017 Oct;8(5):702-712. doi: 10.1002/jcsm.12210. Epub 2017 Jul 12. PMID: 28703496; PMCID: PMC5659048.
81. Kamel AAF, Elhossieny KM, Hegab AS, Salem DAE. Ultrasound-guided Retrolaminar Block Versus Thoracic Epidural Analgesia for Pain Control Following Laparoscopic Cholecystectomy. *Pain Physician*. 2022 Sep;25(6): E795-E803. PMID: 36122260.
82. Sugiyama T, Kataoka Y, Shindo K, Hino M, Itoi K, Sato Y, Tanaka S. Retrolaminar Block Versus Paravertebral Block for Pain Relief After Less-Invasive Lung Surgery: A Randomized, Non-Inferiority Controlled Trial. *Cureus*. 2021 Feb 27;13(2):e13597. doi: 10.7759/cureus.13597. PMID: 33815997; PMCID: PMC8007332.
83. Peker K. The Efficacy of Ultrasound-guided Retrolaminar Block on Postoperative Analgesia for Lumbar Instrumentation Surgery. *J Coll Physicians Surg Pak*. 2020 Dec;30(12):1355-1356. doi: 10.29271/jcsp.2020.12.1355. PMID: 33397070.
84. Sotome S, Sawada A, Wada A, Shima H, Kutomi G, Yamakage M. Erector spinae plane block versus retrolaminar block for postoperative analgesia after breast surgery: a



randomized controlled trial. *J Anesth.* 2021 Feb;35(1):27-34. doi: 10.1007/s00540-020-02855-y. Epub 2020 Sep 11. PMID: 32915300.

85. Seol A, Tsui BCH. Retrolaminar Continuous Nerve Block Catheter for Multiple Rib Fractures: A Case Report. *A A Pract.* 2022 Aug 12;16(8): e01614. doi: 10.1213/XAA.0000000000001614. PMID: 35960934.

86. Gluncic V, Bonasera L, Gonzalez S, Lukić IK, Candido K. Combination of the T7 Unilateral Erector Spinae Plane Block and T10 Bilateral Retrolaminar Blocks in a Patient with Multiple Rib Fractures on the Right and T10-12 Vertebral Compression Fractures: A Case Report. *Local Reg Anesth.* 2021 Jun 15; 14:99-102. doi: 10.2147/LRA.S312881. PMID: 34163238; PMCID: PMC8214557.

87. Hayashi S, Naito M, Kawata S, et al. History and future of human cadaver preservation for surgical training: from formalin to saturated salt solution method. *Anat Sci Int* 2016; 91:1–7.

88. Yoon SP, Kim HJ, Choi YS. Anatomic variations of cervical and high thoracic ligamentum flavum. *Korean J Pain* 2014; 27:321–5.

89. Benkhadra M, Faust A, Ladoire S, et al. Comparison of fresh and Thiel's embalmed cadavers according to the suitability for ultrasound- guided regional anesthesia of the cervical region. *Surg Radiol Anat* 2009; 31:531–5.

90. Bedard G, Zeng L, Zhang L, et al. Minimal clinically important differences in the Edmonton symptom assessment system in patients with advanced cancer. *J Pain Symptom Manag* 2013; 46:192–200.

91. Yoon DM, Yoon KB, Baek IC, et al. Predictors of analgesic efficacy of neurolytic celiac plexus block in patients with unresectable pancreatic cancer: the importance of timing. *Support Care Cancer* 2018; 26:2023–30.
92. Perez J, Olivier S, Rampakakis E, et al. The McGill University Health Centre Cancer Pain Clinic: a retrospective analysis of an interdisciplinary approach to cancer pain management. *Pain Res Manag* 2016; 2016:2157950.
93. Edwards JR, Peterson KD, Mu Y, et al. National Healthcare Safety Network (NHSN) report: data summary for 2006 through 2008, issued December 2009. *Am J Infect Control*. 2009; 37:783–805.
94. Wang T, Wang H, Liu S, Ding W-Y. Incidence of C5 nerve root palsy after cervical surgery. *Medicine*. 2017;96: e8560.
95. Daniels AH, Hart RA, Hilibrand AS, Fish DE, Wang JC, Lord EL, et al. Iatrogenic spinal cord injury resulting from cervical spine surgery. *Global Spine J*. 2017; 7:84S–90S.
96. House LM, Barrette K, Mattie R, et al. Cervical epidural steroid injection: techniques and evidence. *Phys Med Rehabil Clin N Am* 2018; 29:1–17.
97. Rathmell JP. Interlaminar epidural injection. *Atlas of Image-guided Intervention in Regional Anesthesia and Pain Medicine*, 2nd ed. Wolters Kluwer, Lippincott Williams & Wilkins; 2012. pp. 41–6.
98. Tsui BCH, Elsharkawy H. Cervical erector spinae versus retrolaminar plane block as an alternative to classical interscalene block. *Reg Anesth Pain Med*. 2021; 47:74.

99. Rodriguez CS. Pain measurement in the elderly: a review. *Pain Manag Nurs* 2001; 2:38–46
100. Jensen MP, McFarland CA. Increasing the reliability and validity of pain intensity measurement in chronic pain patients. *Pain* 1993;55: 195–203.
101. Ferraz MB, Quaresma MR, Aquino LR, Atra E, Tugwell P, Goldsmith CH. Reliability of pain scales in the assessment of literate and illiterate patients with rheumatoid arthritis. *J Rheumatol* 1990; 17:1022–4
102. Hawker GA. Measures of Adult Pain. *Arthritis Care & Research* 2011; 63,S240–S252
103. Vernon H. The Neck Disability Index: state-of-the-art, 1991-2008. *J Manipulative Physiol Ther.* 2008 Sep;31(7):491-502. doi: 10.1016/j.jmpt.2008.08.006. PMID: 18803999.
104. Andrade Ortega JA, Delgado Martínez AD, Almécija Ruiz R. Validación de una versión española del Índice de Discapacidad Cervical [Validation of a Spanish version of the Neck Disability Index]. *Med Clin (Barc).* 2008 Feb 2;130(3):85-9. Spanish. doi: 10.1157/13115352. PMID: 18261377.

## **X. – Publicaciones Originales**

## CERVICAL SPINE

## A New Solution to an Old Problem: Ultrasound-guided Cervical Retrolaminar Injection for Acute Cervical Radicular Pain

*Prospective Clinical Pilot Study and Cadaveric Study*Uri Hochberg, MD,<sup>a,b</sup> Mario Fajardo Perez, MD,<sup>c</sup> Silviu Brill, MD,<sup>a,b</sup> Morsi Khashan, MD,<sup>b,d</sup> and Jesus de Santiago, MD<sup>e</sup>**Study Design.** Prospective clinical pilot study and cadaveric study.**Objective.** The aim of this study was to evaluate the spread of an ultrasound-guided interfascial plane blocks (UGIPBs) and its potential efficacy for cervical radiculopathy.**Summary of Background Data.** Cervical radiculopathy is a common disorder, potentially leading to severe pain and disability. Conservative treatment with cervical epidural steroid injections (ESI) is limited by concerns regarding their safety. UGIPBs are used in cervical surgical procedures as part of the multimodal postoperative analgesia regimen however, were not described for cervical radiculopathy.**Methods.** Twelve patients with acute cervical radicular pain who failed conservative treatment and were candidates for surgery were offered a cervical retrolaminar injection. A solution of 4 mL lidocaine 0.5% and 10 mg dexamethasone was injected, assisted by ultrasound guidance, at the posterior aspect of the cervical lamina corresponding to the compressed nerve root level. Additionally, a cadaver study was carried to evaluate the

contrast spread and infiltration into near structures, both anatomically and radiographically.

**Results.** Twelve patients underwent the procedure, with a mean follow-up time of 14.5 weeks. Average numerical rating scale improved from 7.25 at baseline to 2.83 following the injection ( $P < 0.001$ ). Three patients received 2 to 3 injections without significant improvement and were eventually operated. No adverse events were reported.

In the cadaver study, fluoroscopy demonstrated contrast spread between T1 and T3 caudally, C2 to C5 cranially and facet joints laterally. Anatomically, the dye spread was demonstrated up to C2 cranially, T1 caudally, the articular pillars of C4 to C7, and the neural foramen of C6 laterally.

**Conclusion.** A solution injected into the cervical retrolaminar plane can diffuse in the cranial-caudal axis to C2-T3 and laterally to the facet joints and the cervical neural foramen. Our pilot study confirmed the feasibility of our study protocol. Future studies are needed to support our early results.**Key words:** local anesthesia, neck pain, nerve block, pain management, spinal injections.**Level of Evidence:** 4**Spine 2021;46:1370–1377**From the <sup>a</sup>Institute of Pain Medicine, Division of Anesthesiology, Tel Aviv Sourasky Medical Center, Israel; <sup>b</sup>Sackler School of Medicine, Tel Aviv University, Tel-Aviv, Israel; <sup>c</sup>Department of Anesthesia Móstoles University Hospital, Móstoles, Madrid, Spain; <sup>d</sup>Department of Neurosurgery, The Spine Surgery Unit, Tel-Aviv Sourasky Medical Center, Tel-Aviv, Israel; Department of Orthopaedic Surgery, The Spine Surgery Unit, Tel-Aviv Sourasky Medical Center, Tel-Aviv, Israel; and <sup>e</sup>Department of Anesthesia and Chronic Pain Unit. Hospital Quirónsalud de Tenerife. Santa Cruz de Tenerife, Spain.

Acknowledgment date: July 24, 2020. First revision date: September 25, 2020. Second revision date: November 15, 2020. Acceptance date: January 20, 2021.

The manuscript submitted does not contain information about medical device(s)/drug(s).

No funds were received in support of this work.

No relevant financial activities outside the submitted work.

Morsi Khashan and Jesus de Santiago contributed equally.

Address correspondence and reprint requests to Uri Hochberg, MD, Institute of Pain Medicine, Division of Anesthesiology, Tel Aviv Medical Center, 6 Weismann St. Tel-Aviv, Israel; E-mail: urih@tlvmc.gov.il

DOI: 10.1097/BRS.0000000000004024

1370 www.spinejournal.com

Neck pain is the fourth leading cause of disability in the United States. The lifetime risk of developing cervicgia approaches 50% in the general population.<sup>1,2</sup> Cervical radiculopathy usually results in neck pain, often accompanied by radiating upper extremity pain which affects approximately 1 in 1000 people per year.<sup>3</sup> The most common underlying pathologies are disc herniation and spinal foraminal stenosis that affect mainly the lower levels of the cervical spine, most commonly at C5-C7.<sup>4-7</sup>

Cervical epidural steroid injections (ESI) are among the most common interventional pain procedures performed for radicular pain, particularly in patients who are resistant to other conservative therapies.<sup>8</sup> However, the utility of these cervical ESI is limited by concerns regarding their safety.<sup>9,10</sup>

October 2021

Presently, there is lack of consensus regarding the ideal technique for cervical ESI that balances safety and efficacy.<sup>11,12</sup>

Ultrasound-guided paraneuraxial nerve blocks have become very popular clinically, due to their clinical and anatomical characteristics.<sup>13</sup> These techniques are comparable to neuraxial nerve blocks in terms of success rate and analgesic efficacy and may confer many of advantages over neuraxial nerve blocks.<sup>14</sup> Retrolaminar blocks are among this family that are near but not within the neuraxis like spinals or epidurals.<sup>15</sup> Many ultrasound-guided interfascial plane blocks (UGIPBs) are currently used as part of the multimodal postoperative analgesia regimen in many cervical surgical procedures.<sup>16,17</sup>

Most reports and studies of retrolaminar blocks have been in the context of anesthesia for truncal surgery and truncal pain syndromes (thoracic and abdominal).<sup>18,19</sup> Postoperative and pain treatment cervical retrolaminar blocks studies are currently sparse.

We conducted a clinical pilot study in patients with cervical radicular pain treated with an UGIPB in the space posterior to the cervical lamina and a cadaver study aimed to evaluate the spread of this UGIPB.

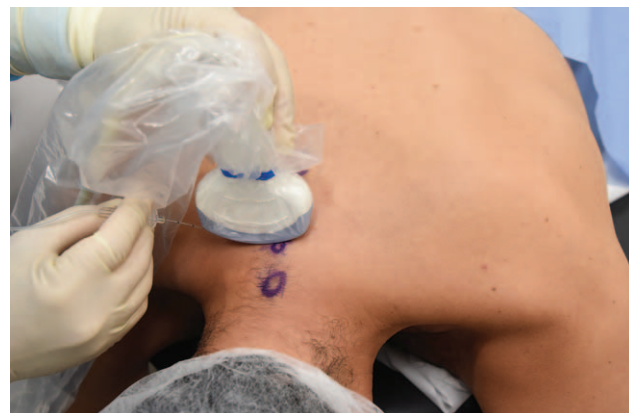## METHODS

### Pilot Study

Twelve adult patients (over 18) were enrolled. Each patient received a detailed explanation regarding the procedure and the study and was required to sign a consent form. All patients were neurologically intact, without myelopathy, and without a history of spine surgery. They had all failed conservative treatment for at least 3 months (*i.e.*, physical therapy and oral analgesics) and had been offered a cervical spine decompression surgery. The key measure tracked was the pain intensity, and we recorded age, sex, the side of the injection, numerical rating scale (NRS) —pre- and post-procedure, need for surgery post procedure, absolute NRS difference, and mean follow-up time.

The procedure was carried out with the patient lying in a prone position (Figure 1). Ultrasound and Doppler (Snerve, Sonosite Inc., Bothell, WA) were used to guide the needle insertion. A 22G needle (Stimuplex Ultra 360, 50 mm needle, Braun, Melsungen, Germany) was inserted in plane of the transducer. As this was a pilot study, fluoroscopy was used to provide an additional confirmation of the desired spinal level. As the needle reached its final position at the posterior aspect of the lamina (Figure 2), 1 mL of contrast (iodexol 270 mg/1 mL) was injected and again fluoroscopy was used (AP + lateral) to exclude inadvertent vascular or spinal spread and provide a description of the spread (Figure 3A–C). As a final step, 4 mL of Lidocaine 0.5% with 10 mg (1 mL) dexamethasone was injected.

Pain intensity was assessed using an 11-point numerical rating scale (NRS), with range from 0 (no pain) to 10 (worst possible pain). The patient assessments were carried out by



**Figure 1.** Procedure patient set up.

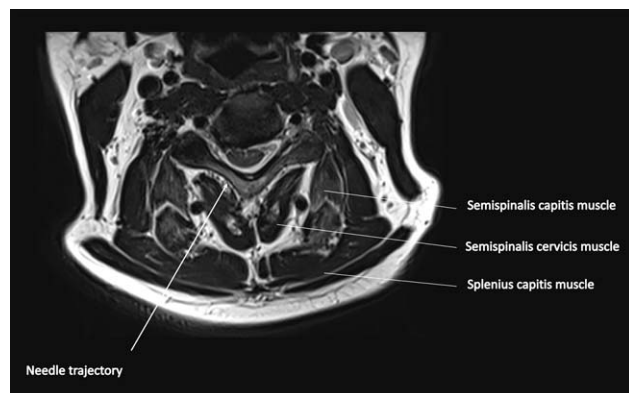
our pain clinic nurses before the procedure, immediately following it, and at the follow-up appointments. The follow-up appointments were set at 1, 3, and 6-month post procedure. They were scheduled either by the visit of the patient to the clinic or a nurse contact. The final number of weeks of follow-up as included in the data corresponds to the number of weeks post procedure when the patient was either left with over the counter (OTC) analgesics or was refractory to conservative measures and then sent to surgery.

### Statistical Analysis

The pilot study data was then analyzed using SPSS version 18.0.2 (SPSS Inc, Chicago, IL). A Shapiro-Wilk test ( $P > 0.05$ ) and visual inspection of their histograms, normal Q-Q plots, and box were used to evaluate the normality of distribution of the pre- and post- NRS values. Mean value and standard deviations values were calculated using on sample *t* test. Pre-procedural to post-procedural NRS changes were analyzed with paired *t* tests. A *P* value  $< 0.05$  was considered statistically significant.

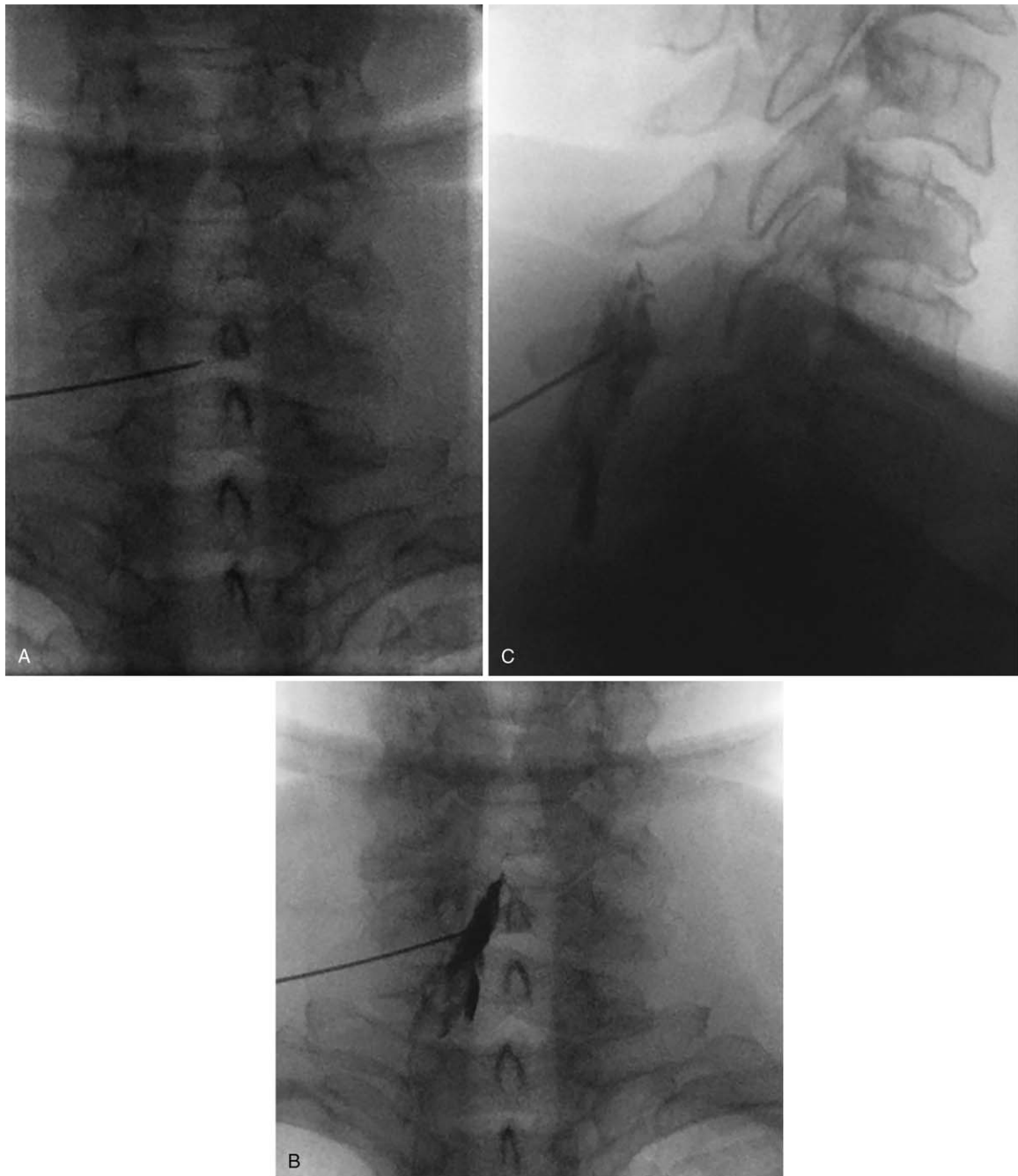
### Cadaver Study

Six human Thiel embalmed cadavers<sup>20</sup> were used, five cadavers were employed for the image-guided study and



**Figure 2.** T2 magnetic resonance imaging axial view of cervical spine at the C6 level presenting the needle trajectory and relevant muscles.



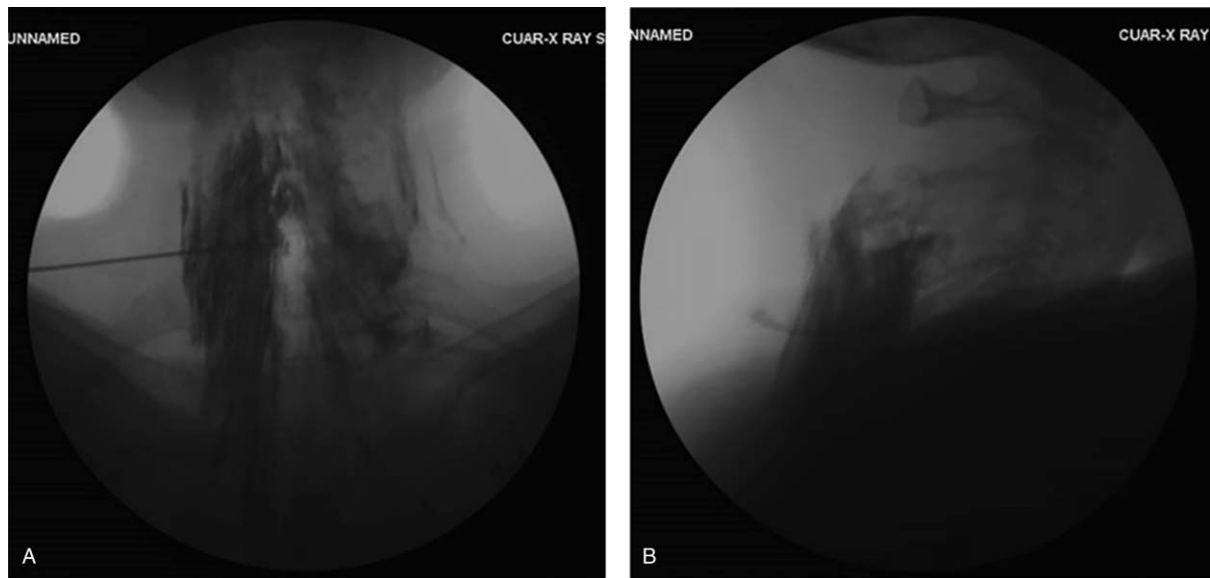


**Figure 3.** Fluoroscopy demonstrating contrast spread over the posterior aspect of the cervical lamina. (A) final needle position at an anterior-posterior (AP) view. (B) AP view post 1 mL contrast injection over the posterior aspect of the lamina at the height of cervical vertebrae C6. (C) Lateral view of contrast spread post injection.

one for the anatomical study. The study complied with the institutional and ethical standards of the School of Medicine where the study was performed. None of the cadavers had previous cervical surgery.

The procedure was performed with each cadaver in the prone position using ultrasound guidance (Snerve, Sonosite Inc., Bothell, WA) with a 6 to 13 MHz linear probe placed in an axial position at the C6 level, demonstrating the vertebra spinous process, lamina, transverse process along with the corresponding soft tissue (paraspinal muscles including erector spinae muscles). The C6 level was verified

fluoroscopically, by counting both cranially from the first rib (T1) and caudally from C1. Under ultrasound guidance, an in-plane puncture was performed in a lateral to medial direction with the bevel up using a 22G needle (Stimuplex Ultra 360, 50mm needle, Braun, Melsungen, Germany) with the needle advancing until it contacted the junction of the lamina and the spinous process, under the multifidi muscles. At this point, 5 mL of a radiocontrast dye mixture (2.5 mL of iodexol 270 mg/1 mL, and 2.5 mL saline solution) was injected while observing the separation of the cervical multifidus muscle, and AP and lateral X-ray images



**Figure 4.** Cervical retrolaminar image-guided injection in the cadaver. (A) An AP x-ray image and (B) a lateral X ray image, obtained after an injection of 5 cc of the solution with contrast at the junction of the lamina and the spinous process. Both images correspond to injections number 1R and 1L. Cranial caudal spread results are described in Table 4.

were obtained (Figure 4A and B). All procedures were carried out by the same practitioner, an expert in US-guided procedures (U.H).

The assessment of the contrast spread was evaluated by two pain physicians (M.F. and J.S.). The same protocol was

applied to the contralateral side. An overall of five specimens were injected a total of 10 injections.

### Anatomical Study

One specimen was injected unilaterally following the same protocol, except that the contrast solution was modified to include 1 mL of methylene blue (2.5 mL of iodexol 270 mg/mL, 1 mL methylene blue, and 1.5 mL saline solution). Immediately following the injection, the cervical region was dissected as follows: a skin incision was made along the left midline over the cervical spinous processes from C7 to the occipital protuberance. The skin was reflected laterally and the superficial muscles (trapezius, splenius capitis) were reflected.

The semispinalis cervicis, the semispinalis capitis medial fascicle and the multifidus muscles were identified and reflected as well (Figure 5).

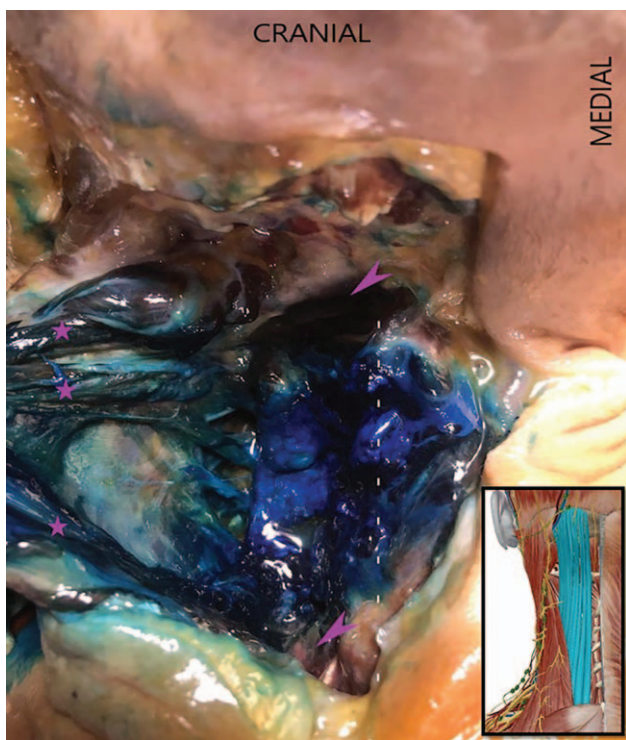
To follow the lateral spread of the dye, the longissimus capitis and the semispinalis capitis lateral fascicle were removed (Figure 6). The caudocranial and lateral spread of the dye were explored and documented, shown in Table 4. The stages of dissection by layers are described in Figures 5 and 6.

## RESULTS

### Pilot Study

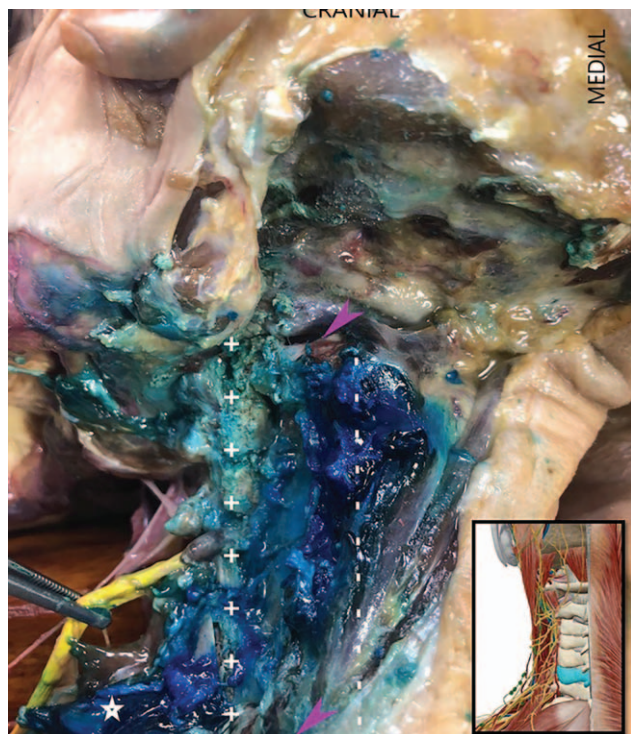Demographic variables, procedural variables, NRS data, and follow-up time results are summarized in Table 1. Descriptive demographic and clinical variables are shown in Table 2. Descriptive VAS values and the need for surgery are presented in Table 3.

A Shapiro-Wilk test ( $P > 0.05$ ) and visual inspection of their histograms, normal Q-Q plots, and box plot showed



**Figure 5.** Posterior view of the cervical region. The splenius capitis and the semispinalis capitis lateral fascicle were reflected (purple stars). Purple arrowheads show the distribution of the contrast among the Erector Spinae (ES) muscles. Discontinued line shows the spinous processes line.





**Figure 6.** Removal of the left ES muscle. Purple arrowheads show the distribution of the contrast from C2 to C7, in the posterior portion of the cervical lamina, reaching medially to the spinous processes (discontinued line), laterally to the apophyseal joints (crosses line) and the C6 neural C6 neural foramen (the white star shows C6 radicular nerve stained with the contrast).

that the pre- and post-NRS values were approximately normally distributed. A skewness of 0.384 (standard error [SE] = 6.37) and kurtosis of -0.163 (SE = 1.232) was found for pre-procedure NRS. For post-procedure VAS, we found a skewness was 0.3846 (SE = 6.37) kurtosis of -0.159 (SE = 1.232).

The mean follow-up time was 14.5 weeks. The mean NRS value at pre-procedure was 7.25 and the mean values at post-procedure follow-up was 2.83 ( $P < 0.01$ ). Two patients reported resolution of the arm pain but were left with cervical pain that was managed by over the counter (OTC) analgesics. Three patients received either two or

three injection, in 4 weeks' intervals, and eventually underwent surgical decompression due to a lack of improvement. Patient #3 received two injections, following the first she improved substantially but a few weeks later deteriorated again, then receiving a second injection and was eventually operated. Patients #9 and #12 each received three injections. Patient #5 received two injections with an interval of 6 weeks between them, experiencing substantial pain relief and improved daily function following the second injection. Patients #5 and #7 both were left with mild cervical pain, without limb pain, treated by OTC pain analgesics. No adverse events were reported for any of the patients during the study.

**Cadaver Study**

A total of six cadavers were used, five of which were used to perform the contrast spread study and 1 was dissected to exemplify physically the spread. Contrast spread results are described in Table 4. Fluoroscopy studies demonstrated contrast spread between T1 and T3 caudally and between C2 and C5 cranially (Figure 4). Under dissection the dye spread out cranially to C2 level and caudally to T1. Laterally, the contrast extended to the articular pillars of C4 to C7, and C6 root (Figures 5 and 6). No epidural spread was observed in the image guided or in the anatomical study.

**DISCUSSION**

This study is the first step in evaluating the feasibility of a cervical retrolaminar injection as a means to provide pain relief for acute cervical radicular pain. This pilot study has demonstrated that the study protocol is feasible, and the cadaver study showed a wide spread along the cervical posterior region.

Common to all the patients enrolled in the pilot study is the prior failure of conservative treatments (physiotherapy, oral pain killers) and a recommendation for surgery given by a spine surgeon. Notably, at our institution we do not provide cervical ESI for over 7 years due to the potential complications associated with these injections.<sup>21</sup>

The mean reduction of NRS in our study was 4.42 points (61%). A successful, clinically meaningful procedure is defined when either the NRS score is reduced by two or more points,<sup>22</sup> or when the score is reduced by  $\geq 50\%$ . This strict definition was chosen over a typical 30% relief response to differentiate from potential placebo responders. Other trials have selected this same threshold,<sup>23,24</sup> and although the NRS improvement in our study exceeded the 50%, our results should be interpreted carefully due to the small sample size in this pilot study. Future studies should be carried out in order to further evaluate the efficacy and safety of this procedure.

This technique may be considered safer than ESI. The anatomical area of the posterior neck does not carry major blood vessels or nerves and hence, a needle inserted from the skin lateral to the midline to reach the cervical lamina is not risking direct touch to any major neurovascular structure. To reduce the likelihood of accidentally entering the

TABLE 1. Demographic and Procedural Variables	
Age	45.2 ± 18.1
Female/male ratio	1:1
Right/left ratio	1:1
NRS pre-procedure	7.25 ± 1.43
NRS post-procedure	2.83 ± 2.48
P*	<0.01
Mean follow-up time, wk	14.5 ± 5.73
<i>Values are presented as mean ± standard deviation.</i>	
<i>NRS indicates to numerical rating scale.</i>	
<i>*P value for paired t test comparing NRS pre- and post-procedure.</i>	

**TABLE 2. Descriptive Demographic and Clinical Data**

Patient	Age	Sex	Side	Comorbidities	MRI Findings
1	34	Male	Right	None	C5-6 disc herniation-compression of C6 nerve root
2	51	Female	Right	None	C5-6 disc protrusion- with compression of right C6 nerve root
3	45	Female	Right	None	C5-6 disc protrusion- compression of C6 nerve root
4	30	Male	Left	None	C6-7 disc herniation- compression of C7 nerve root
5	48	Female	Right	None	C4-5 disc protrusion- compression of C5 nerve root
6	63	Male	Left	Ischemic heart disease, Hypertension	C6-7 disc protrusion- compression of C7 nerve root
7	20	Female	Left	None	C5-6 disc protrusion- compression of C6 nerve root
8	50	Male	Left	None	C4-6 moderate stenosis facet hypertrophy with foraminal stenosis and compression of C5,6 nerve roots
9	31	Male	Left	None	C6-7 disc herniation- compression of C7 nerve root
10	48	Female	Right	Benign mass of the lung	C5-6 disc protrusion- compression of C6 nerve root
11	65	Female	Left	None	C6-7 facet hypertrophy and foraminal stenosis- compression of C7 nerve root
12	55	Male	Right	None	C6-7 disc herniation- compression of C7 nerve root

interlaminar space, we performed an in-plane ultrasound-guided insertion in the horizontal, axial plane. This angle reduces the risk of inadvertent interlaminar penetration of the needle, which typically requires 15° to 20° cephalad angulation of the needle.<sup>25</sup> Moreover, if such a procedure is carried by ultrasound, owing to its high-resolution identification of soft tissue and nerves, the risk of damage to such tissues is further reduced. Another advantage of an ultrasound-guided procedure is that it enables to view the spread of injected medications in real time. The use of the fluoroscopy was intended to proof the final needle position and the spread of the injected solution and not as a guiding tool.

As C5-C6 and C6-C7 are the most common area of the degenerative changes that causes cervical radicular pain,<sup>26</sup> we chose C6 as the location of our cadaver study injection. The procedure target was chosen at the postero-medial aspect of the vertebral lamina, as it has been an effective

choice in the thoracic area<sup>19</sup> and because the small size of the cervical transverses processes, and their proximity to the vertebral arteries make them a more challenging and less safe target.<sup>18</sup>

As the cervical transverse process is short and in close proximity to a neurovascular bundle we chose to aim the injection at the cervical lamina, easily distinctive bony structure slightly away from the neurovascular bundle of the cervical neuro-foramina. Similarly, as we aim toward the lamina and medially to the transverse process we get further from the deep cervical artery, theoretically reducing the likelihood of damaging it.

Our image-guided cadaver study results suggest that a contrast solution injected at the plane between the cervical multifidus muscles and the cervical lamina may reach a cranial C2 level and a caudal T3 level. Interestingly, no spread of the dye above C2 was noted in any of the injection. Moreover, a “roof phenomena” was noted at C2 level, as

**TABLE 3. Descriptive VAS Values and the Need for Surgery**

Patient	NRS Baseline	NRS Post-procedure	Surgery Post-procedure	Follow-up time, wk
1	8	2	No	15
2	7	4	No	14
3	10	3	Yes	5
4	5	0	No	18
5	6	2	No	17
6	8	0	No	16
7	7	2	No	20
8	7	1	No	24
9	8	8	Yes	8
10	9	5	No	14
11	6	1	No	9
12	6	6	Yes	14
Mean	7.25 ± 1.43	2.83 ± 2.48		14.5 ± 5.73

*P* value for paired *t* test comparing NRS pre- and post-procedure <0.01. NRS indicates numerical rating scale.

**TABLE 4. Image-guided Study, Contrast Spread Results**

Cadaver No.	Cranial Spread	Caudal Spread	Lateral (Facet Joint) Spread
1R	C3	T3	Yes
1L	C2	T3	Yes
2R	C2	T1	Yes
2L	C4	T2	Yes
3R	C2	T3	Yes
3L	C2	T3	Yes
4R	C5	T3	Yes
4L	C3	T1	Yes
5R	C4	T1	Yes
5L	C3	T1	Yes

the spread abruptly stopped, while the caudal spread was T1-T4 (Figure 4). A possible explanation could be that the C2 level is the cranial insertion of the multifidi muscles. There was a lateral spread over the facets and the area between the facets. Along this area runs the medial branch nerve which supplies the innervation to the facet, which is a primary source of cervical pain. The anatomical study confirmed the posterior craniocaudal and lateral spread to the articular pillars of C4 to C7, but it also showed an extent to the neural foramina space of C6 which was not perceived in the fluoroscopy study.

No epidural spread was observed in the image guided or in the anatomical study. In theory, it could be possible, because the ligamentum flavum may not be completely continuous fused in the midline in the cervical region. Descriptions of anatomic variations of the cervical and high thoracic ligamentum flavum, showed that the incidence of midline gaps in the ligamentum flavum was 87% to 100% between C3 and T2 and that the location of the gap was more frequent in the caudal third of the ligamentum flavum.<sup>27</sup>

Cadaver studies are subjected to high level of bias. Postmortem changes, lack of muscle contraction, blood flow or respiratory changes affect the results of the spread that makes it difficult to extrapolate the results to the clinical setting. Despite this, Thiel embalmed cadavers as the one we used, maintain the fascial layers between structures, are known to provide the best physical and functional properties and are suitable for ultrasound-guided regional anesthesia of the cervical region.<sup>28</sup>

## CONCLUSION

In conclusion, a solution injected into the cervical retrolaminar plane can diffuse extensively in the cranial-caudal axis to C2-T3 and could diffuse to reach clinically relevant targets such as the facet joints, or the cervical neural foramen. Our pilot study confirmed the feasibility of our study protocol. Future studies are needed to support our early results and confirm this procedure as an alternative to treat cervical radicular pain.

## Key Points

- ❑ Cervical radicular pain is a common medical problem. Epidural steroid injections are among the interventional procedures recommended, but their safety is unclear.
- ❑ Cervical retrolaminar steroid injection may serve as an alternative to treat cervical radicular pain.
- ❑ We report a clinical pilot study followed by a cadaver imaging and anatomical study.
- ❑ This is the first report suggesting that an ultrasound guided cervical retrolaminar injection could potentially serve as a tool to manage cervical radicular pain.

## References

- Cohen S. Epidemiology, diagnosis, and treatment of neck pain. *Mayo Clin Proc* 2015;90:284–99.
- Fejer R, Kyvik K, Hartvigsen J. The prevalence of neck pain in the world population: a systematic critical review of the literature. *Eur Spine J* 2006;15:834–48.
- Radhakrishnan K, Litchy WJ, O’Fallon WM, et al. Epidemiology of cervical radiculopathy. A population-based study from Rochester, Minnesota, 1976 through 1990. *Brain* 1994;117:325–35.
- Bono CM, Ghiselli G, Gilbert TJ, et al. An evidence-based clinical guideline for the diagnosis and treatment of cervical radiculopathy from degenerative disorders. *Spine J* 2011;11:64–72.
- Kjaer P, Kongsted A, Hartvigsen JA, et al. National clinical guidelines for non-surgical treatment of patients with recent onset neck pain or cervical radiculopathy. *Eur Spine J* 2017;26:2242–57.
- Hoy DG, Protani M, De R, et al. The epidemiology of neck pain. *Best Pract Res Clin Rheumatol* 2010;24:783–92.
- Woods BI, Hilibrand AS. Cervical radiculopathy: epidemiology, etiology, diagnosis, and treatment. *J Spinal Disord Tech* 2015;28:E251–9.
- Iyer S, Kim H. Cervical radiculopathy. *Curr Rev Musculoskelet Med* 2016;9:272–80.
- Candido KD, Knezevic NN, Chang-Chien GC, et al. The Food and Drug Administration’s recent action on April 23, 2014 failed to appropriately address safety concerns about epidural steroid use. *Pain Physician* 2014;17:E549–52.
- Engel A, King W, Mac Vicar J. Standards Division of the International Spine Intervention Society. The effectiveness and risks of fluoroscopically guided cervical transforaminal injections of steroids: a systematic review with comprehensive analysis of the published data. *Pain Med* 2014;15:386–402.
- Racoosin JA, Seymour SM, Cascio L, et al. Serious neurologic events after epidural glucocorticoid injection. The FDA’s risk assessment. *N Engl J Med* 2015;373:2299–301.
- House LM, Barrette K, Mattie R, et al. Cervical epidural steroid injection: techniques and evidence. *Phys Med Rehabil Clin N Am* 2018;29:1–17.
- Xu JL. Paraneuraxial nerve blocks: a well-defined novel terminology that is clinically essential for regional anesthesia. *J Clin Anesth* 2017;43:14.
- Spine Pain Care: A Comprehensive Clinical Guide. 2019. *Mao, Jianren*. pp 432.
- Xu JL, Tseng V. Proposal to standardize the nomenclature for paraspinous interfascial plane blocks. *Reg Anesth Pain Med* 2019; rapm-2019-100696. doi:10.1136/rapm-2019-100696.
- Ueshima H, Otake H. Blocking of multiple posterior branches of cervical nerves using a cervical interfascial plane block. *J Clin Anesth* 2017;38:5.

17. Ohgoshi Y, Izawa H, Kori S, et al. Multifidus cervicis plane block is effective for cervical supine surgery. *Can J Anesth* 2017;64:329–30.
18. Yang HM, Choi YJ, Kwon HJ, et al. Comparison of injectate spread and nerve involvement between retrolaminar and erector spinae plane blocks in the thoracic region: a cadaveric study. *Anaesthesia* 2018;73:1244–50.
19. Onishi E, Toda N, Kameyama Y, et al. Comparison of clinical efficacy and anatomical investigation between retrolaminar block and erector spinae plane block. *Biomed Res Int* 2019;28:2578396; 2019.
20. Hayashi S, Naito M, Kawata S, et al. History and future of human cadaver preservation for surgical training: from formalin to saturated salt solution method. *Anat Sci Int* 2016;91:1–7.
21. Rathmell JP, Benzon HT, Dreyfuss P, et al. Safeguards to prevent neurologic complications after epidural steroid injections: consensus opinions from a multidisciplinary working group and national organizations. *Anesthesiology* 2015;122:974–84.
22. Bedard G, Zeng L, Zhang L, et al. Minimal clinically important differences in the edmonton symptom assessment system in patients with advanced cancer. *J Pain Symptom Manag* 2013;46:192–200.
23. Yoon DM, Yoon KB, Baek IC, et al. Predictors of analgesic efficacy of neurolytic celiac plexus block in patients with unresectable pancreatic cancer: the importance of timing. *Support Care Cancer* 2018;26:2023–30.
24. Perez J, Olivier S, Rampakakis E, et al. The McGill University Health Centre Cancer Pain Clinic: a retrospective analysis of an interdisciplinary approach to cancer pain management. *Pain Res Manag* 2016;2016:2157950.
25. Rathmell JP. Interlaminar epidural injection. *Atlas of Image-guided Intervention in Regional Anesthesia and Pain Medicine*, 2nd ed. Wolters Kluwer, Lippincott Williams & Wilkins; 2012 pp. 41–6.
26. Rhee JM, Yoon T, Riew KD. Cervical radiculopathy. *J Am Acad Orthop Surg* 2007;15:486–94.
27. Yoon SP, Kim HJ, Choi YS. Anatomic variations of cervical and high thoracic ligamentum flavum. *Korean J Pain* 2014;27:321–5.
28. Benkhadra M, Faust A, Ladoire S, et al. Comparison of fresh and Thiel's embalmed cadavers according to the suitability for ultrasound-guided regional anesthesia of the cervical region. *Surg Radiol Anat* 2009;31:531–5.



## PUBLICACION II

## Ultrasound-guided retrolaminar cervical block

To the Editor

We read with interest the article published by Elsharkawy *et al.*<sup>1</sup> The authors performed the cervical erector spinae plane (ESP) block at the cervical transverse process of C6 or C7.

Recently, we published a retrolaminar cervical block study.<sup>2</sup> At our work, a solution injected into the cervical retro-laminar plane was shown to diffuse in the cranial caudal axis to C2-T3 and laterally to the facet joints and the cervical neural foramen. Moreover, such injection was followed by clinically and statistically significant pain level reduction in the preliminary clinical pilot study. We suggest this block could be used as an alternative to the former.<sup>1</sup>

Slightly different from the approach provided by Elsharkawy *et al.*, the needle end point, the injection site,

within our approach is not over the transverse process but more medially at the lamina, (see figure 1A,B). By doing so you avoid the possible injury of the deep cervical artery (*profunda cervicalis*) which runs more laterally close to the transverse processes, while assuring a good cranial, caudal and lateral diffusion. In addition, a more medial injection could reduce the likelihood of the theoretical risk of phrenic nerve paresis, as addressed by Kwon and Xu.<sup>3</sup> Moreover, many practitioners may prefer to perform it over the lamina because it presents a more obvious target due to the size and possible anatomical variations of the cervical transverse processes.

Uri Hochberg,<sup>1</sup> Jesus de Santiago Moraga<sup>2</sup>

<sup>1</sup>Institute of Pain Medicine, Division of Anesthesiology, Tel Aviv Sourasky Medical Center Pain Management Institute, Tel Aviv, Israel

<sup>2</sup>Department of Anesthesia and Chronic Pain Unit, Hospital Quirónsalud de Tenerife, Santa Cruz de Tenerife, Spain

**Correspondence to** Dr Jesus de Santiago Moraga, Departamento de Anestesiología y Dolor Crónico, Hospital Quirónsalud de Tenerife, Santa Cruz de Tenerife, Spain; jdesantiagom@gmail.com

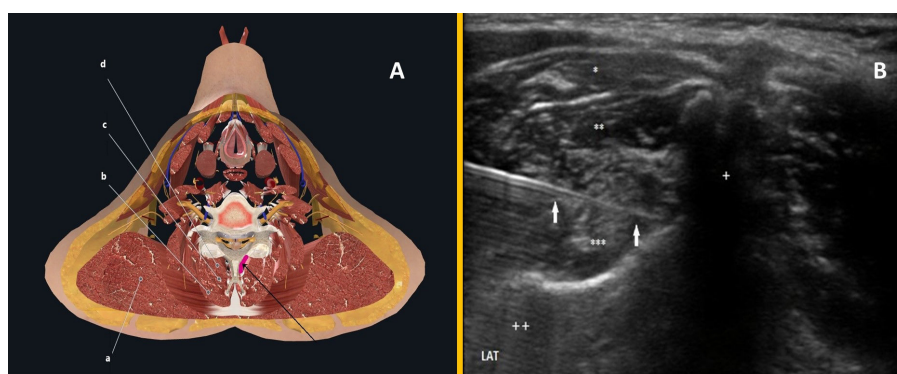
**Contributors** All persons who meet authorship criteria are listed as authors, and all authors certify that they have participated sufficiently in the work to take public responsibility for the content, including participation in the concept, design, analysis, writing or revision of the manuscript.

**Funding** The authors have not declared a specific grant for this research from any funding agency in the public, commercial or not-for-profit sectors.

**Competing interests** None declared.

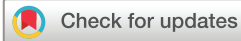**Patient consent for publication** Not required.

**Provenance and peer review** Not commissioned; internally peer reviewed.



**Figure 1** (A) Anatomic schematic drawing shows axial slice at C6 level. Black arrow shows the needle insertion path to perform a cervical retrolaminar block. In purple is the target zone where the block is to be performed. a: trapezius muscle, b: splenius capitis muscle, c: semispinalis cervicis muscle, d: multifidus muscle. (B) Axial ultrasound imaging of the cervical retrolaminar block at C6 level. \* Splenius capitis muscle \*\* Semispinalis cervicis muscle \*\*\* Multifidus muscle. + Spinous process ++ Transverse process. Bold arrows show the shaft of the needle, the tip is touching the lamina. In order to correctly perform the block, the injectate must be deposited between the fascia of the multifidus muscle and the lamina.

© American Society of Regional Anesthesia & Pain Medicine 2022. No commercial re-use. See rights and permissions. Published by BMJ.



**To cite** Hochberg U, de Santiago Moraga J.  
*Reg Anesth Pain Med* 2022;**47**:73–74.

Received 10 March 2021  
Revised 13 March 2021  
Accepted 16 March 2021  
Published Online First 24 May 2021



► <http://dx.doi.org/10.1136/rapm-2021-102831>

*Reg Anesth Pain Med* 2022;**47**:73–74.  
doi:10.1136/rapm-2021-102695

### ORCID iD

Jesus de Santiago Moraga <http://orcid.org/0000-0003-0804-7244>

### REFERENCES

- 1 Elsharkawy H, Ince I, Hamadnalla H, *et al*. Cervical erector spinae plane block: a cadaver study. *Reg Anesth Pain Med* 2020;**45**:552–6.
- 2 Hochberg U, Perez MF, Brill S, *et al*. A new solution to an old problem: Ultra-Sound guided cervical Retro-Laminar injection for acute cervical radicular pain. prospective clinical pilot study and cadaveric study. *Spine* 2021. doi:10.1097/BRS.0000000000004024. [Epub ahead of print: 04 Mar 2021].
- 3 Kwon AH, Xu JL. Cervical erector spinae plane block: is it feasible for cervical spine surgeries? *Reg Anesth Pain Med* 2021;**46**:552–3.

## CERVICAL SPINE

# Ultrasound-guided Cervical Retro-laminar Block for Cervical Radicular Pain: A Comparative Analysis

Morsi Khashan, MD,<sup>a,b</sup> Jesus de Santiago, MD,<sup>c</sup> Itai Pardo, MD,<sup>b,d</sup> Gilad Regev, MD,<sup>a,b</sup> Dror Ophir, MD,<sup>a,b</sup> Khalil Salame, MD,<sup>a,b</sup> Zvi Lidar, MD,<sup>a,b</sup> Silviu Brill, MD,<sup>b,e</sup> and Uri Hochberg MD<sup>b,e</sup>

**Study Design and Objective.** Cervical radiculopathy is a common clinical condition, often treated with cervical epidural steroid injections (ESI). Retro-laminar cervical blocks (RLCB) may be considered safer than ESI as they do not require entering the neuroaxis. In this study, we evaluated the outcome of RLCB in patients with cervical radiculopathy who had failed conservative treatment and were candidates for cervical spine decompression surgery.

**Background Data.** Recently, we reported a clinical pilot study investigating the treatment of cervical radiculopathy with an ultrasound-guided RLCB.

**Materials and Methods.** A retrospective, comparative analysis of prospectively collected data was carried out on the medical records of all patients who underwent RLCB for cervical radicular pain, between August 2019 and March 2021.

**Results.** Ninety-eight patients were included in the analysis, with a total of 139 procedures. A significant pain reduction was achieved for most patients immediately after the procedure and at the final follow up ( $16.9 \pm 13.4$  wk). The mean numerical rating scale for the whole cohort changed from  $7.21 \pm 2.51$  to  $4.04 \pm 2.51$  ( $P$ -value  $< 0.01$ ) at the time of discharge, with similar patterns at the subgroup level. A functional evaluation was carried out by a questionnaire (Neck Disability Index—NDI). Overall, 83% of patients had a lower postprocedural NDI than preprocedural NDI. For 80% of patients, the improvement of NDI surpassed the minimal clinically important change at the final assessment. Most patients (61%) were discharged after just one RLCB. Eight patients (8%) eventually underwent surgery. The most frequent complaint

was injection site soreness; however, there were no major adverse events reported.

**Conclusions.** These findings suggest that RLCB can be performed as an alternative to cervical ESI and decompressive surgery in patients with cervical radicular pain that's refractory to non-invasive treatment. More comparative and prospective studies are needed to confirm our results.

**Key words:** radiculopathy, cervical spine, pain, pain management, treatment outcome

**Spine 2022;47:1351–1356**

Cervical radiculopathy is a common clinical condition with an incidence of 1.79 per 1000 person-year.<sup>1</sup> Most frequently, the nerve root is compressed by a protruding disk or by an osteophyte, with the C6 and C7 roots being the most affected.<sup>2</sup> Conservative treatment of cervical radiculopathy consists of various modalities such as physical therapy, traction, medication, and cervical epidural steroid injections (ESI).

Cervical ESI are used mainly in patients who have inadequate improvement with less invasive conservative therapies.<sup>3</sup> Severe adverse effects and complications, including mortality and catastrophic neurological injury, have been reported after cervical ESI, mostly related to the transforaminal approach with the use of particulate steroids.<sup>4,5</sup> As a result, the use of cervical ESI is avoided in many health centers and institutions worldwide. Ultrasound-guided paraspinal inter-fascial plane blocks (UG-PIPB) have been proposed to provide analgesia for patients undergoing shoulder and cervical spine surgeries.<sup>6–9</sup>

The retro-laminar cervical block (RLCB) is a specific type of cervical UGPIPB. We recently reported a clinical pilot study investigating the treatment of cervical radiculopathy with an UGPIPB in the space posterior to the cervical lamina (retro-laminar), in addition to a cadaver study aimed at evaluating the spread of injectate when utilizing this UGPIPB. The report suggested, for the first time, that an ultrasound-guided cervical retrolaminar injection could potentially serve as a modality to manage cervical radicular pain.<sup>10</sup>

From the <sup>a</sup>Spine Surgery Unit, Neurosurgical Department, Tel Aviv Medical Center, Tel Aviv, Israel; <sup>b</sup>Sackler School of Medicine, Tel Aviv University, Tel-Aviv, Israel; <sup>c</sup>Department of Anesthesia and Chronic Pain Unit, Hospital Quirónsalud de Tenerife. Santa Cruz de Tenerife, Spain; <sup>d</sup>Orthopedic Division, Tel Aviv Sourasky Medical Center, Tel Aviv, Israel; and <sup>e</sup>Division of Anesthesiology, Institute of Pain Medicine, Tel Aviv Sourasky Medical Center, Tel Aviv, Israel.

Acknowledgment date: September 28, 2021. First revision date: March 24, 2022. Acceptance date: March 24, 2022.

The authors report no conflicts of interest.

Address correspondence and reprint requests to Uri Hochberg, MD, Institute of Pain Medicine, Tel Aviv Medical Center, 6 Weizman Street, Tel Aviv 6423906, Israel; E-mail: urihochberg@hotmail.com

DOI: 10.1097/BRS.0000000000004397

In the current study, we retrospectively evaluated the outcome of RLCB in patients with cervical radicular pain who had failed conservative treatment and were candidates for cervical spine decompression surgery. To the best of our knowledge, this is the first series of its kind.

## MATERIALS AND METHODS

### Study Design

This is a retrospective, comparative analysis of a prospectively collected data.

### Setting and Study Population

The study was conducted at the Pain Institute Center and the Spine Surgery Unit of the Tel Aviv Souraski Medical Center and was approved by the hospital's ethics committee (No. 0515-19-TLV). A retrospective review was carried out on the medical records of all patients who underwent RLCB between August 2019 and March 2021.

All participants provided a written informed consent before undergoing the procedure.

The diagnosis of a radicular pain was carried out by a spine surgeon in the outpatient clinic or during hospitalization for acute radicular pain and was established based on clinical reasoning and magnetic resonance imaging findings. Eligible patients were referred to the Pain Unit of the Tel Aviv Souraski Medical Centre for an ultrasound guided RLCB at the cervical level indicated by the treating spine surgeon.

Inclusion criteria included: age of 18 years or above, diagnosis of cervical radicular pain, a numerical rating scale (NRS) for pain  $\geq 4$ , no significant motor weakness, no signs or symptoms of myelopathy, failure of other conservative treatment (*i.e.*, physical therapy and oral analgesics). Exclusion criteria: allergy or hypersensitivity

to steroid or amide local anesthetics, pregnancy, and breastfeeding (Figure 1).

### Retrolaminar Cervical Block Technique

All procedures were performed by one of the authors (U.H.). The procedure was carried out with the patient lying in a prone position. Ultrasound and Doppler (Snerve, Sonosite Inc., Bothell, WA) were used to guide the needle insertion. A 22-G needle (Stimuplex Ultra 360, 50 mm needle, Braun, Melsungen, Germany) was inserted in plane with the transducer. The desired cervical level was identified by counting from C7 transverse process upwards. Fluoroscopy was used to provide an additional confirmation of the desired spinal level. After the needle reached its final position at the posterior aspect of the lamina, 1 mL of contrast (iodexol 270 mg/1 mL) was injected and again fluoroscopy was used (AP and lateral) to exclude inadvertent vascular or spinal spread and to provide demonstration of the spread. As a final step, 5 mL of Lidocaine 0.5% with 10 mg (10 mg/mL) dexamethasone was injected.

### Data Collection

Preprocedural baseline demographic, clinical, and imaging data was collected. The demographic and procedural variables included: age, sex, previous spine surgery, preprocedural NRS and duration of symptoms at the first visit. The procedural variables included the side and level of the injection. The postprocedural variables included immediate postprocedural and final NRS scores, the total number of RLCB's performed and the need for surgery postprocedure. The NRS scores were recorded by research nurses authorized by the study team. Adverse effects were also monitored and documented.

The primary outcome measure was the change in pain intensity and in the patients' function. Pain intensity was assessed using an 11-point numerical rating scale (NRS), with range from 0 (no pain) to 10 (worst possible pain). The preprocedural, immediate postprocedural, and final NRS were compared in the entire group. The neck disability Index (NDI) was used to evaluate the functional outcome. The NDI is a patient-reported questionnaire developed to evaluate the ability of patients with neck pain to perform daily activities. It consists of 10 items related to pain intensity, lifting, concentration, reading, headache, self-management, driving, working, sleeping, and leisure activities. The score for each item is 0 to 5, and the total score is calculated by adding the scores of all the items and multiplied by two. The lower the total score, the less the performance of daily activities is affected. The higher the total score, the greater the limitations are to daily activities.

To evaluate whether a correlation exists between radicular pain duration and potential reduction of pain following RLCB, we further divided the cohort into three groups according to the duration of symptoms. The first group included patients with symptoms lasting less than four months. The second group included patients with radicular pain duration between four to 12 months.

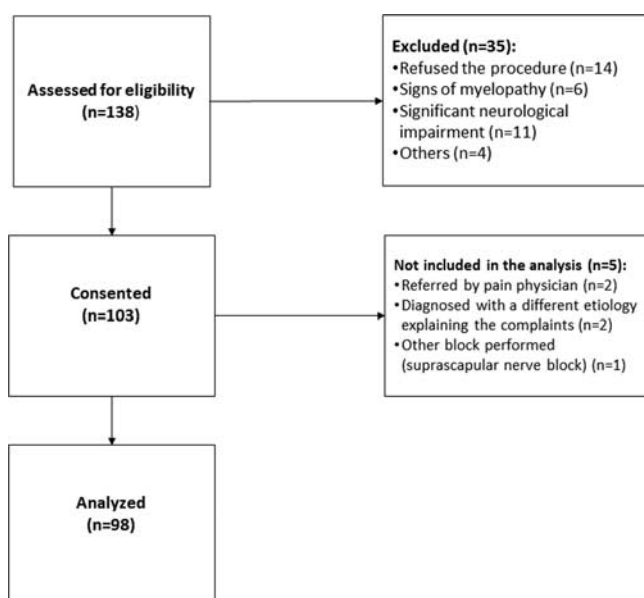


Figure 1. Consort diagram.



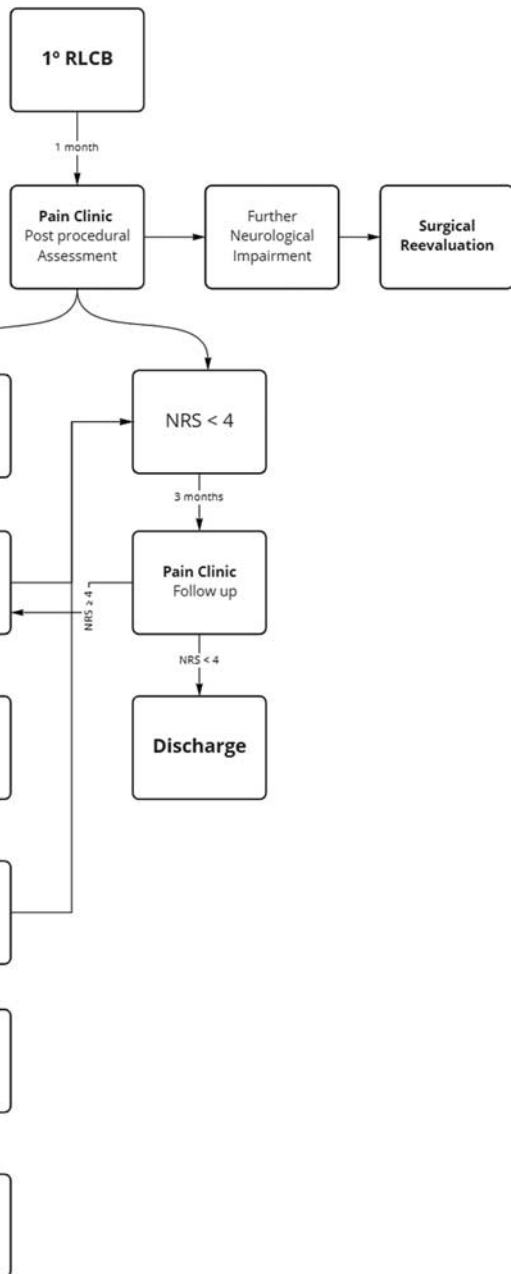
**TABLE 1. Preprocedural Variables, Number of Injections, Postprocedural Surgery and Follow up**

Total	98
Male, n (%)	51 (52)
Age	49.8 ± 12.6
Duration of symptoms, n (%)	
≤ 4 mo	28 (29)
4–12 mo	23 (23)
≥ 12 mo	46 (47)
Side, n (%)	
Right	38 (39)
Left	45 (46)
Bilateral	15 (15)
Previous surgery	9 (9)
No. injections, n (%)	
1	60 (61)
2	35 (36)
3	3 (3)
Postprocedural surgery	8 (8)
Follow-up	16.9 ± 13.4 wk

sensory deficit) were referred for surgical evaluation and discharged from the study, without receiving further RLCB's. Patients with persistent radicular pain fulfilling the inclusion criteria were offered a second RLCB. A maximum of three RLCB's were allowed for each patient. Patients with no significant radicular pain at the one-month follow up point, were revisited three months later. If the pain was not adequately controlled, the same protocol was then executed (Figure 2). Patients were offered the possibility of returning to the pain clinic prior to the 3-month follow up if their pain level exceeded NRS of four. Follow up meetings were carried out until patients were either discharged or until they were referred to surgery for refractory pain.

**Statistical Analysis**

The statistical analysis was performed using SPSS version 19 (IBM Corp., Armonk, NY). Significant differences between the groups were determined using one samples *t* test, the  $\chi^2$  test, and the Fisher exact test, to evaluate categorical variables' independence. Analysis of variance was used to compare NRS values between the symptom duration groups. Preprocedure to postprocedure NRS changes within each group were analyzed with paired *t* tests. A *P*-value of <0.05 was considered statistically significant.



**Figure 2.** Decision tree. NRS indicates numerical rating scale; RLCB, retro-laminar cervical blocks.

The third group consisted of patients with radicular symptoms for more than 12 months. The preprocedural, immediate postprocedural and the final NRS were compared between the three groups. To evaluate the clinical significance, we used a minimal clinically important difference (MCID) change of 2.5 for NRS and 3.5 for NDI.<sup>11</sup>

Patients who underwent an RLCB and had at least the one-month postprocedural visit were included in the analysis. At the one-month postprocedure, RLCB patients were examined and reevaluated in the clinic. Patients with further neurological impairment (*i.e.*, reduced motor strength, deterioration of fine motor skills, worsening paresthesia or

Downloaded from http://journals.lww.com/spinejournal by 167.196.186.171 on 09/12/2022

**TABLE 2. Baseline and Postprocedural NRS**

	Number	Baseline NRS	Immediate Postprocedure NRS	<i>P</i> (Baseline-immediate Postprocedural NRS)	Postprocedural NRS	<i>P</i> (Baseline Postprocedural NRS)
Total	98	7.13 ± 1.7	4.7 ± 2.6	< 0.01	4.0 ± 2.5	< 0.01
≤ 4 mo	25	7.5 ± 1.6	4.9 ± 2.6	< 0.01	2.8 ± 2.5	< 0.01
4–12 mo	27	6.9 ± 1.6	4.5 ± 2.6	< 0.01	3.8 ± 2.3	< 0.01
≥ 12 mo	46	7.0 ± 1.7	4.7 ± 2.6	< 0.01	4.7 ± 2.4	< 0.01
<i>P</i>		0.4	0.87		0.007	

*NRS indicates numerical rating scale.*

**RESULTS**

**Participant Characteristics**

A total of 103 patients underwent the procedure. Five patients were excluded due to various reasons (Figure 1). The final sample included 98 participants, most of them in the fifth decade of life (average age 49.8 ± 12.6 yr). Both sexes were represented equally. Forty-seven percent of the patients had symptoms for more than one year. Sixty patients (61%) were discharged from the pain clinic after one injection (due to sustained pain relief), and 35 (36%) patients were discharged after two injections. The most common level of injection was C6, which was performed for 70 (70%) of the patients (Table 1).

**Average Pain Intensity**

Comparing the mean preprocedural and immediate postprocedural NRS between the three groups resulted in comparable values with no significant differences. However, we found a significant difference between the values of the mean final NRS for the three groups (*P*-value < 0.03). Specifically, the post hoc analysis showed a significant difference between two groups: the group with symptom

duration shorter the four months and the group with symptoms lasting for more than a year (Table 2).

The immediate postprocedural NRS values were significantly lower than the preprocedural NRS values in the whole cohort and within each of the three groups. A statistically significant difference was also found when final NRS were compared with the preprocedural ones (Table 2).

Overall, when compared with preprocedural NRS, 75 (76.5%) patients had lower postprocedural NRS, and 73 (74.5%) patients had an improved final NRS. For 51 (52%) and 61 (62%) patients the improvement of NRS surpassed the MCID at immediate postprocedural and final assessment, respectively (Table 3).

Eight patients (8%) underwent surgical treatment eventually due to refractory pain. Almost two thirds of the patients (61%) received just one RLCB, all due to improvement in pain.

**Functional Outcome**

The postprocedural NDI values were significantly lower than the preprocedural NDI values in the whole cohort and within each of the three groups (Table 4).

We found no significant difference between the three groups in preprocedural NDI. However, when comparing the final NDI score between the three groups significant differences were found (*P*-value = 0.03). The post hoc analysis showed a significant difference between two groups: the group with symptom duration shorter than four months and the group with symptoms lasting for more than a year.

Overall, 83% of patients had lower post procedural NDI as compared with the preprocedural NDI. For 80% of patients, the improvement of NDI surpassed the MCID at the final assessment (Table 5).

**TABLE 3. Proportions of Patients With Improved NRS**

	Patients With Available NRS	Patients With Improved NRS, n (%)	Patients With NRS Improvement Above MCID, n (%)
Total	98	71 (72)	59 (60)
≤ 4 mo	25	21 (84)	20 (80)
4–12 mo	27	21 (78)	16 (59)
≥ 12 mo	46	29 (63)	23 (50)
<i>P</i>			0.115

*MCID indicates minimal clinically important difference; NDI, Neck Disability Index; NRS, numerical rating scale.*

**DISCUSSION**

Surgical intervention by decompression with or without fusion is a common treatment for cervical radiculopathy. However cervical spine surgery may be associated with morbidity and complications. The rate of surgical site

Downloaded from http://journals.lww.com/spinejournal by 167.79.168.177 on 09/12/2022

**TABLE 4. Baseline and Postprocedural NDI**

	Number	Baseline NDI	Postprocedure NDI	P
Total	98	53.3 ± 20.1	29.1 ± 21.1	<0.01
≤ 4 mo	25	58.1 ± 22.7	22.4 ± 23.6	<0.01
4–12 mo	27	48.7 ± 18.9	24.3 ± 15.1	<0.01
≥ 12 mo	46	51.9 ± 18.3	38.1 ± 19.7	<0.01
P		0.376	0.027	

*NDI indicates Neck Disability Index.*

infection is 0.7% to 4%<sup>12</sup> while dysphagia was reported in more than 20% of patient.<sup>3</sup> The rate of nerve root injury was up to 12%<sup>13</sup> and spinal cord injury was reported in 0.01% of patients.<sup>14</sup> Therefore, cervical injections that are effective for long-term pain reduction and do not entail the risk for major complications are needed for the treatment of cervical radiculopathy.

Cervical ESI are the most common cervical injections that provide an alternative to surgery. Due to potential catastrophic neurologic consequences rarely reported with cervical ESI, an alternative that may be safer and technically easier to perform can be considered.

Our group recently published an anatomical study that evaluated the spread of an injected solution after an RLCB.<sup>10</sup> Five milliliters of a solution injected into the cervical retrolaminar plane diffused cranial and caudally from C2 to T3 and laterally to the articular pillars and the neural roots. The study included a clinical pilot part that tested the feasibility of the protocol for a future clinical study. Although all patients were candidates for surgery, only a small fraction did eventually undergo a surgical intervention.

Other ultrasound-guided cervical erector spinae plane (ESP) blocks have been reported for the treatment of cervical postsurgical pain. The anatomical targets of these

blocks are the transverse process and its overlaying muscles and interfascial plane.<sup>6–17</sup> The cervical transverse process is significantly smaller than the thoracolumbar ones, and the vertebral artery runs in the vertebral canal in proximity to the cervical transverse process. This structure poses a challenge in localizing the needle and increases the risk of vascular injury. Moreover, lateral blocks such as ESP blocks carry the risk of accidentally damaging the dorsal artery that runs over the cervical facet joint.<sup>18</sup> The RLCB is performed using the lamina, a constant and reliable osseous reference, easily located with fluoroscopy or ultrasound, and is performed more medially, possibly avoiding the dorsal artery.

Care must be taken when directing the needle medially, as there is the risk of inadvertently entering the intrathecal space.<sup>19</sup> Ultrasound or fluoroscopy must be used to avoid this complication. Another matter of precaution is the spread of the injectate. Cranial spread when injecting into the retrolaminar space is limited to C2, which corresponds with the insertion of multifidi muscles. Anterior spread into the epidural space could, in theory, be possible due to gaps existing in the ligamentum flavum.<sup>20</sup> Concerns regarding phrenic nerve paresis were raised in the context of cervical ESP.<sup>21</sup> In RLCB, this risk is theoretically reduced due to limited lateral spread by the cervical articular pillars and nerve roots.

To the best of our knowledge, this is the first series of its kind, a clinical study that describes the result after an ultrasound guided RLCB in patients with cervical radicular pain. In this study we demonstrate a significant pain reduction following RLCB immediately after the procedure and at the final follow up. The mean NRS changed from 7.21 ± 2.51 to 4.04 ± 2.51 at the time of discharge. Most of the patients (61%) were discharged after just one RLCB.

The data shows that RLCB resulted in statistically and clinically significant improvement in NDI in the whole cohort and within each of the three groups, with clinically significant improvement in NDI in 80% of the patients.

Our results suggest that RLCBs are effective for cervical radicular pain management. We also showed that the effect of RLCB on pain reduction is achieved immediately after the procedure in most cases. Furthermore, our results demonstrate that RLCBs are also effective in improving function and disability in patients suffering from cervical radiculopathy.

**TABLE 5. Proportions of Patients With Improved NDI**

	Patients With Available NDI	Patients With Improved NDI, n (%)	Patients With NDI Improvement Above MCID, n (%)
Total	59	49 (83)	47 (80)
≤ 4 mo	21	18 (86)	18 (86)
4–12 mo	15	12 (80)	12 (80)
≥ 12 mo	23	19 (83)	17 (74)
P			0.12

*MCID indicates minimal clinically important difference; NDI, Neck Disability Index.*

Downloaded from http://journals.lww.com/spinejournal by 167.79.186.17 on 09/12/2022

No major adverse effects were recorded, including for the 15 (15%) patients who received bilateral RLCB. Out of a total of 139 procedures that were carried out, the most frequent complaint was of injection site soreness. The only other adverse effects reported were systemic response to steroids consisting of mild and expected transient increased level of blood glucose level and increased blood pressure, none of which required further investigation or hospital admission.

## LIMITATIONS

This study was conducted at a single-center and is limited by its retrospective nature. In addition, we did not compare RLCB to placebo or to other treatment modalities. Such a comparison would allow for a more precise evaluation of the analgesic effect of RLCB and to better determine whether there's a need to utilize steroids. This study could be used as a baseline for a prospective randomized study utilizing ultrasound guided RCLB with and without steroids. We could not compare RLCB to epidural injections since these injections are not performed in our institution due to their potential complications. Such a comparison is not in accordance with the Helsinki declaration principles. A comparison with decompressive surgery, however, may be possible in the future. Another limitation is the fact that NDI was not collected for all patients, but only for 60% of cases in our cohort.

## CONCLUSION

In this study we demonstrated that RLCB is an effective treatment for cervical radicular pain. RLCB was also found to be a safe procedure with no significant complications or side effects. Only a small number of patients in this cohort required an eventual surgical intervention. These findings suggest that RLCB can be used as an alternative for epidural injections and decompressive surgery in patients with radicular pain that is refractory to noninvasive treatment. More comparative and prospective studies are needed to confirm our results.

## ➤ Key Points

- ❑ Cervical radiculopathy is a common clinical condition, often treated with cervical ESI.
- ❑ This paper is the first of its kind: a retrospective, comparative analysis of the efficacy of ultrasound-guided cervical RLCB, for patients with cervical radicular pain.
- ❑ Although all the patients had failed conservative treatment and were candidates for cervical spine decompression surgery, a significant pain reduction and functional improvement exceeding the MCID was achieved (62% and 80% of the patients, respectively) at the final follow-up ( $16.9 \pm 13.4$  wk).
- ❑ These findings suggest that RLCB can be used as an alternative for cervical ESI and decompressive surgery in patients with cervical radicular pain that is refractory to noninvasive treatment.

## Acknowledgments

The authors thank Miss Vivian Serfaty for proofreading this paper.

## References

1. Schoenfeld AJ, George AA, Bader JO, et al. Incidence and epidemiology of cervical radiculopathy in the United States military: 2000 to 2009. *J Spinal Disord Tech*. 2012;25:17–22.
2. Rhee JM, Yoon T, Riew KD. Cervical radiculopathy. *J Am Acad Orthop Surg*. 2007;15:486–94.
3. Iyer S, Kim HJ. Cervical radiculopathy. *Curr Rev Musculoskelet Med*. 2016;9:272–80.
4. Engel A, King W, Mac Vicar J. Standards Division of the International Spine Intervention Society. The effectiveness and risks of fluoroscopically guided cervical transforaminal injections of steroids: a systematic review with comprehensive analysis of the published data. *Pain Med*. 2014;15:386–402.
5. Racoosin JA, Seymour SM, Cascio L, et al. Serious neurologic events after epidural glucocorticoid injection. The FDA's risk assessment. *N Engl J Med*. 2015;373:2299–301.
6. Elsharkawy H, Ince I, Hamadnalla H, et al. Cervical erector spinae plane block: a cadaver study. *Reg Anesth Pain Med*. 2020;45:552–6.
7. Tseng V, Cole C, Schmidt MH, et al. Analgesic efficacy of paraspinal interfascial plane blocks performed with the use of neurophysiology monitoring for posterior cervical laminectomy surgery: a case series. *J Spine Surg*. 2021;7:109–13.
8. Ohgoshi Y, Kubo EN. Inter-vertebral plane block for cervical spine surgery. *J Clin Anesth*. 2018;46:94–5.
9. Tseng V, Cole C, Schmidt MH, et al. Analgesic efficacy of paraspinal interfascial plane blocks performed with the use of neurophysiology monitoring for posterior cervical laminectomy surgery: a case series. *J Spine Surg*. 2021;7:109–3.
10. Hochberg U, Perez MF, Brill S, et al. A new solution to an old problem: ultra-sound guided cervical retro-laminar injection for acute cervical radicular pain. Prospective Clinical Pilot Study and Cadaveric Study. *Spine (Phila Pa 1976)*. 2021;46:1370–7.
11. Pool JJ, Ostelo RW, Hoving JL, et al. Minimal clinically important change of the Neck Disability Index and the Numerical Rating Scale for patients with neck pain. *Spine (Phila Pa 1976)*. 2007;32:3047–51.
12. Edwards JR, Peterson KD, Mu Y, et al. National Healthcare Safety Network (NHSN) report: data summary for 2006 through 2008, issued December 2009. *Am J Infect Control*. 2009; 37:783–805.
13. Wang T, Wang H, Liu S, Ding W-Y. Incidence of C5 nerve root palsy after cervical surgery. *Medicine*. 2017;96:e8560.
14. Daniels AH, Hart RA, Hilibrand AS, Fish DE, Wang JC, Lord EL, et al. Iatrogenic spinal cord injury resulting from cervical spine surgery. *Global Spine J*. 2017;7:845–905.
15. Sakai K, Yoshii T, Arai Y, et al. A prospective cohort study of dysphagia after subaxial cervical spine surgery. *Spine (Phila Pa 1976)*. 2021;46:492–8.
16. Yuichi O, Kiyoyasu K. Cervical interfascial plane (CIP) block and multifidus cervicis plane (MCP) block: similarities and tips. *J Clin Anesth*. 2017;41:55.
17. Xu JL, Tseng V. Proposal to standardize the nomenclature for paraspinal interfascial plane blocks. *Reg Anesth Pain Med*. 2019;44:1106–7; Published Online First: 19 June 2019.10.1136/rapm-2019-100696
18. Grocott HP. Nuances of the cervical interfascial plane and multifidus cervicis plane blocks: balancing efficacy and risk as a function of technique. *J Clin Anesth*. 2018;44:82–3.
19. Tsui BCH, Elsharkawy H. Cervical erector spinae versus retrolaminar plane block as an alternative to classical interscalene block. *Reg Anesth Pain Med*. 2021;47:74.
20. Yoon SP, Kim HJ, Choi YS. Anatomic variations of cervical and high thoracic ligamentum flavum. *Korean J Pain*. 2014;27:321–5.
21. Kwon AH, Xu JL. Cervical erector spinae plane block: is it feasible for cervical spine surgeries? *Reg Anesth Pain Med*. 2020;46:552.