Universidad de La Laguna

Trabajo de Fin de Grado

¿Hipomagnesemia Familiar con Hipercalciuria y Nefrocalcinosis o Enfermedad de Dent? De la sospecha clínica a la confirmación genética

Raquel de la Cruz Mínguez

Tutores:

Dra. Elena Ramos Trujillo

Dr. Alexis Manuel Oliva Martín

Departamento de Ingeniería Química y Tecnología Farmacéutica

En San Cristóbal de La Laguna, a 5 julio de 2020

Facultad de Farmacia
UNIVERSIDAD LA LAGUNA

Abstract

Dent's disease and Familial Hypomagnesaemia with Hypercalciuria and Nephrocalcinosis (FHHN) are inherited diseases with hypercalciuria, nephrocalcinosis and renal failure, whose defects are located in the proximal tubule and thick ascending limb of Henle’s loop, respectively.

In this work, existing information on Dent's disease and FHHN is compiled to justify the need to analyze the causal genes of Dent's disease when genetic confirmation is not achieved in cases where there is clinical suspicion of FHHN. Due to the great genetic heterogeneity, the lack of genotype-phenotype correlation, as well as the overlap of some of the clinical symptoms and biochemical manifestations, the diagnosis of these tubulopathies is complicated; for this reason, the analysis of the *CLCN5* and *OCRL* genes could be of interest for the diagnosis of Dent's disease in these cases, since they would be atypical manifestations of this pathology not described so far.

Resumen

La enfermedad de Dent y la Hipomagnesemia Familiar con Hipercalciuria y Nefrocalcinosis (HFHN) son enfermedades hereditarias que cursan con hipercalciuria, nefrocalcinosis y fallo renal, y cuyos defectos se localizan en el túbulo proximal y en la rama ascendente del asa de Henle, respectivamente.

En este trabajo se analiza la información existente sobre la enfermedad de Dent y la HFHN para justificar la necesidad de analizar los genes causales de la enfermedad de Dent cuando no se consigue confirmación genética en casos en los que existe sospecha clínica de HFHN. Debido a la gran heterogeneidad genética, la no correlación genotipo-fenotipo, así como el solapamiento de algunos de los síntomas clínicos y manifestaciones bioquímicas, el diagnóstico de estas tubulopatías es complicado; por este motivo, el análisis de los genes *CLCN5* y *OCRL* podría ser de interés para el diagnóstico de la enfermedad de Dent en estos casos, ya que se trataría de manifestaciones atípicas de esta patología no descritas hasta el momento.

Índice

1. Introducción. 1
2. Justificación del trabajo y objetivos. 4
3. Metodología empleada para realizar la revisión. 5
4. Resultados. 6
4.1. Enfermedad de Dent. 6
4.1.1. Historia. 6
4.1.2. Clínica. 6
4.1.3. Genética. 6
4.1.3.1. Heterogeneidad genética en la enfermedad de Dent. 6
4.1.3.2. Gen *CLCN5*. 7
4.1.3.3. Gen *OCRL*. 7
4.1.4. Fisiopatología. 7
4.1.5. Diagnóstico. 8
4.1.6. Tratamiento. 9
4.2. Hipomagnesemia Familiar con Hipercalciuria y Nefrocalcinosis. 9
4.2.1. Historia. 9
4.2.2. Clínica. 9
4.2.3. Genética. 10
4.2.3.1. Genes *CLDN16* y *CLDN19*. 10
4.2.4. Fisiopatología. 10
4.2.5. Diagnóstico. 11
4.2.6. Tratamiento. 12
5. Discusión. 13
6. Conclusión. 15
7. Referencias. 16

1. Introducción.

Las enfermedades del túbulo renal o tubulopatías son alteraciones clínicas poco frecuentes específicas de la función tubular, que afectan de manera escasa o nula a la filtración glomerular, y que se manifiestan de forma heterogénea[1]. Además, presentan una prevalencia global que aún es difícil de estimar[2]. Se clasifican en primarias-congénitas y secundarias (tóxicos, enfermedades sistémicas, urológicas o renales adquiridas o a fármacos); y en simples o complejas, en función del daño de uno o varios mecanismos de transporte tubular[3,4].

Las manifestaciones clínicas, gravedad y pronóstico de las enfermedades del túbulo renal dependerán del segmento de la nefrona donde se localice la anomalía (**Figura 1**) o según su mecanismo fisiopatológico (**Tabla 1**).

Figura 1. Tubulopatías en función de la zona de la nefrona afectada. Adaptación de Lichtenberger-Geslin, L. *et al*. (2015)[3].

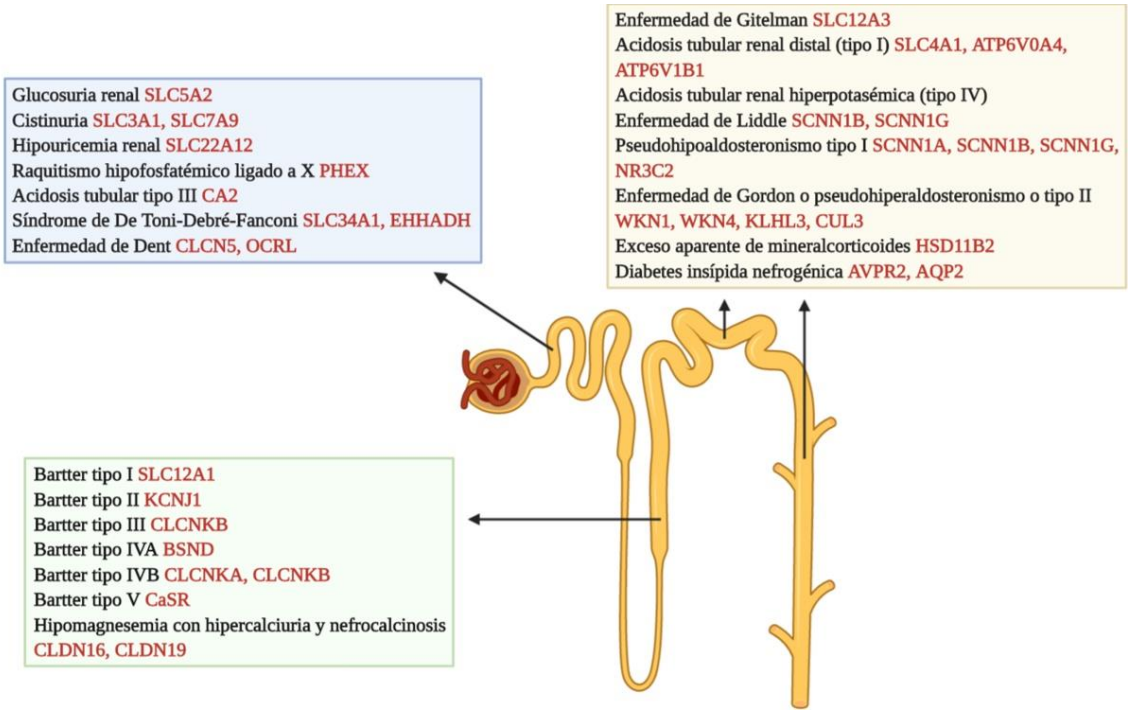

Tabla 1. Tubulopatías en función del mecanismo fisiopatológico. Adaptación de Aguirre-Meñica, R., *et al*. (2014)[4].

Trastornos complejos del túbulo proximal
Síndrome de De Toni-Febré-Fanconi (tubulopatía proximal completa)
Enfermedad de Dent. Síndrome de Lowe (tubulopatía proximal incompleta)
Trastornos del transporte de glucosa
Glucosuria renal hereditaria
Trastornos del transporte de aminoácidos
Hiperaminoacidurias específicas (cistinuria, enfermedad de Hartnup…)
Trastornos de la función reguladora del equilibrio ácido-básico
Acidosis tubular renal distal (tipo I)
Acidosis tubular renal proximal (tipo II)
Acidosis tubular renal mixta (tipo III)
Acidosis tubular renal hiperpotasémica (tipo IV)
Defectos en la reabsorción de NaCl
Síndrome de Bartter
Enfermedad de Gitelman
Síndrome EAST (síndrome SeSAME)
Pseudohipoaldosteronismo tipo I. Variante renal AD
Pseudohipoaldosteronismo tipo I. Variante sistémica AR
Incremento en la reabsorción de NaCl asociado a hipertensión arterial
Enfermedad de Liddle
Enfermedad de Gordon (pseudohipoaldosteronismo tipo II)
Síndrome de exceso aparente de mineralcorticoides
Hiperaldosteronismo suprimible por glucocorticoides
Hipertensión exacerbada por el embarazo
Trastornos en la reabsorción de magnesio
Hipomagnesemia-hipercalciuria familiar con nefrocalcinosis
Hipomagnesemia con hipocalcemia secundaria
Hipomagnesemia renal aislada recesiva
Hipomagnesemia AD con hipocalciuria
Trastornos del transporte del agua
Diabetes insípida nefrogénica tipo I (ligada al sexo)
Diabetes insípida nefrogénica tipo II (AR, AD)
Síndrome nefrogénico AD con hipocalciuria
Tubulopatías con alteración en el manejo de calcio (receptor sensible a calcio)
Hiperparatiroidismo primario neonatal severo
Hipercalcemia hipocalciúrica familiar
Hipercalcemia hipercalciúrica familiar
Hipocalcemia autosómica dominante

Frecuentemente estas manifestaciones clínicas son inespecíficas pudiendo cursar con retraso en el desarrollo ponderoestatural, astenia, alteraciones digestivas (anorexia, vómitos, estreñimiento, dificultad para la alimentación), tetania, raquitismo, irritabilidad, anomalías oculares y/o hipoacusia, litiasis renal y/o nefrocalcinosis[5], fiebre, infección del tracto urinario, polidipsia, poliuria y alteraciones hidroelectrolíticas y del equilibrio ácido base[1].

El diagnóstico de sospecha de las tubulopatías se establece a partir de la anamnesis, exploración física, evaluación de la función renal y otros estudios[4].

En la anamnesis se recoge la historia familiar y la posible consanguinidad, los antecedentes obstétricos y neonatales, y síntomas sugestivos. También se debe considerar la administración de fármacos o tóxicos, así como la presencia de otras enfermedades concomitantes[1].

La exploración física tiene como objeto detectar signos de raquitismo y alteraciones oculares y/o auditivas, valoración de hidratación, nutricional y de crecimiento y desarrollo[1].

Por otro lado, para valorar la función tubular se estudia el equilibrio hidrosalino y proteínas de bajo peso molecular[1].

Otras pruebas complementarias incluyen ecografía renal, audiometría, examen oftalmológico y estudios genéticos[4].

No obstante, establecer un diagnóstico genético en pacientes con disfunción renal es complejo debido a la heterogeneidad fenotípica, así como a las características funcionales de los genes involucrados y las numerosas causas aún desconocidas[2].

2. Justificación del trabajo y objetivos.

Se ha observado (grupo de investigación de Enfermedades renales hereditarias y alteraciones del mRNA de la Unidad de Investigación del Hospital Universitario Nuestra Señora de la Candelaria) que existe un pequeño número de pacientes sin historial familiar concluyente en los que se establece sospecha clínica de posible Hipomagnesemia Familiar con Hipercalciuria y Nefrocalcinosis (HFHN) por presentar niveles ligeramente disminuidos de magnesio en sangre, además de hipercalciuria y otras manifestaciones comunes a otra tubulopatía, la enfermedad de Dent. En estos pacientes el análisis genético para HFHN es negativo para los dos genes causales. A menudo la hipomagnesemia no parece progresar y/o los niveles de magnesio se mantienen en el rango inferior de los límites normales. Por este motivo decidimos:

Recopilar y analizar la información existente sobre la enfermedad de Dent y la HFHN para justificar si en ocasiones puede ser necesario analizar los genes causales de la enfermedad de Dent en casos en los que existe sospecha clínica de HFHN, pero no se consigue confirmación genética (solapamiento de síntomas, heterogeneidad fenotípica, etc.). En concreto:

- Realizar una revisión bibliográfica actualizada sobre estas tubulopatías y su problemática como enfermedades raras (enfermedad de Dent y HFHN).
- Conocer si es necesario analizar los genes causales de la enfermedad de Dent en ciertos pacientes previamente diagnosticados con HFHN.

3. Metodología empleada para realizar la revisión.

Para realizar la búsqueda de la información se utilizaron bases de datos y motores de búsqueda, tales como PubMed Central, Science Direct y Google Scholar, empleando, en la mayoría de los casos, palabras clave en inglés para conseguir mayores resultados. Algunas de estas palabras fueron “tubulopathies”, “renal failure”, “Dent’s disease” o “hypomagnesemia”.

Para encontrar información genética se utilizó la base de datos Online Mendelian Inheritance in Man (OMIM), un compendio de genes humanos y fenotipos, que hace hincapié en las relaciones genotipo-fenotipo, lo que permitió conocer una información completa sobre el genotipo y el fenotipo de la enfermedad de Dent y de la HFHN.

Así mismo, se utilizó una guía, Protocolos diagnósticos y terapéuticos en Nefrología Pediátrica[4], de la Asociación Española de Pediatría.

Los criterios de inclusión y exclusión de los recursos se basan, principalmente, en la antigüedad e índice de impacto de las publicaciones. Concretamente, la información recopilada se corresponde a estudios que han sido publicados en los últimos 20 años en revistas que presentan relativa relevancia clínica. No obstante, ocasionalmente se ha recurrido a fuentes más antiguas para corroborar datos o descripciones encontradas en referencias más recientes.

4. Resultados.

4.1. Enfermedad de Dent.

4.1.1. Historia.

La enfermedad de Dent se describió por primera vez en 1964 por Dent y Friedman[6] al estudiar a dos pacientes anglosajones que presentaban raquitismo asociado a una nefropatía. En 1994 se identificó el gen asociado a la enfermedad de Dent, *CLCN5*, a partir de un estudio de ligamiento[7]. Posteriormente, Lloyd y colaboradores revelaron que las manifestaciones clínicas son causadas por mutaciones en *CLCN5*, por lo que se les agrupó como Enfermedad de Dent[8,9,10]. En 2005, el grupo de investigación liderado por Scheinman descubrió que ciertas mutaciones en el gen *OCRL*, que previamente había sido relacionado con el síndrome oculocerebrorenal de Lowe, ligado al cromosoma X, también producían el fenotipo de la enfermedad de Dent[11].

La enfermedad de Dent causada por mutaciones en *CLCN5* se denomina Dent-1, mientras que la causada por mutaciones en *OCRL*, Dent-2[12].

4.1.2. Clínica.

La enfermedad de Dent es un trastorno hereditario ligado al cromosoma X, relacionada con defectos del túbulo proximal, caracterizado por proteinuria de bajo peso molecular (PBPM), hipercalciuria, nefrocalcinosis, nefrolitiasis y daño renal progresivo[13]. Las complicaciones clínicas suelen incluir raquitismo y osteomalacia. También puede estar asociada a manifestaciones indicativas de disfunción del túbulo proximal, como son la aminoaciduria, fosfaturia, glucosuria, uricosuria, fosfaturia y deficiencia en la acidificación urinaria[14].

Generalmente estas características se encuentran solo en los hombres y pueden desarrollarlas desde la primera infancia[14]. En las mujeres portadoras, probablemente debido a la inactivación aleatoria de uno de los cromosomas X, el fenotipo no es tan grave y en pocos casos presentan nefrocalcinosis o insuficiencia renal crónica[12].

4.1.3. Genética.

4.1.3.1. Heterogeneidad genética en la enfermedad de Dent.

Las mutaciones en *CLCN5* se presentan en aproximadamente el 60% de los pacientes, mientras que las mutaciones en *OCRL* han sido encontradas solo en el 15% de ellos. Por

tanto, alrededor del 25% de los pacientes con enfermedad de Dent no reflejan mutaciones en ninguno de estos, lo cual sugiere una asociación con otros genes[12,13].

4.1.3.2. Gen *CLCN5*.

El gen *CLCN5* (OMIM #300008) se localiza en el cromosoma Xp11.23/11.22 y está constituido por 13 exones, de los cuales 11 son codificantes y 2 no se traducen[12]. Codifica para una proteína de membrana que participa en la reabsorción de proteínas de bajo peso molecular en las células tubulares proximales, el intercambiador cloruro/protón CLC-5[13].

El intercambiador cloruro/protón CLC-5 pertenece a la familia de canales de Cl^- e intercambiadores de Cl^-/H^+ y desempeña funciones importantes que incluyen el control de la excitabilidad de la membrana, el transporte transepitelial y la acidificación de los endosomas y vesículas sinápticas. En el riñón, está presente principalmente en el túbulo proximal y en las células α-intercaladas del túbulo colector, y, en menor medida, en la rama ascendente gruesa del asa de Henle[14].

4.1.3.3. Gen *OCRL*.

El gen *OCRL* (OMIM #300535), por su parte, está constituido por 24 exones y codifica para una fosfatidilinositol-4,5-bifosfato-5-fosfatasa (OCRL1), que se localiza en el aparato de Golgi y en los endosomas tempranos, y está implicada en la endocitosis y transporte celular[14].

La fosfatasa lipídica OCRL1 hidroliza al mensajero intracelular fosfatidil-inositol 4,5-bifosfato (PIP2), que está implicado en la regulación del tráfico de membrana y de la estructura y función del citoesqueleto. Se expresa en prácticamente todos los tejidos, exceptuando las células hematopoyéticas. En la nefrona está presente en el glomérulo, en el túbulo proximal, rama gruesa ascendente, túbulo distal y túbulo colector[14].

4.1.4. Fisiopatología.

El complejo fenotipo de la enfermedad puede explicarse, probablemente, por la expresión predominante de CLC-5 en los segmentos del túbulo proximal. En las células del túbulo proximal, la CLC-5 se co-distribuye con la H^+-ATPasa vacuolar en los endosomas tempranos, que son responsables de la reabsorción y el procesamiento de la albúmina y las proteínas de bajo peso molecular que son filtradas por el glomérulo. La pérdida de la

conductancia mediada por CLC-5 perjudicaría la acidificación vesicular, causando una disfunción en las células del túbulo proximal y contribución a la aparición de nefrolitiasis[14].

Figura 2. Papel de CLC-5 en la fisiopatología de la enfermedad de Dent. Adaptación de Devuyst, O., *et al*. (2010)[14].

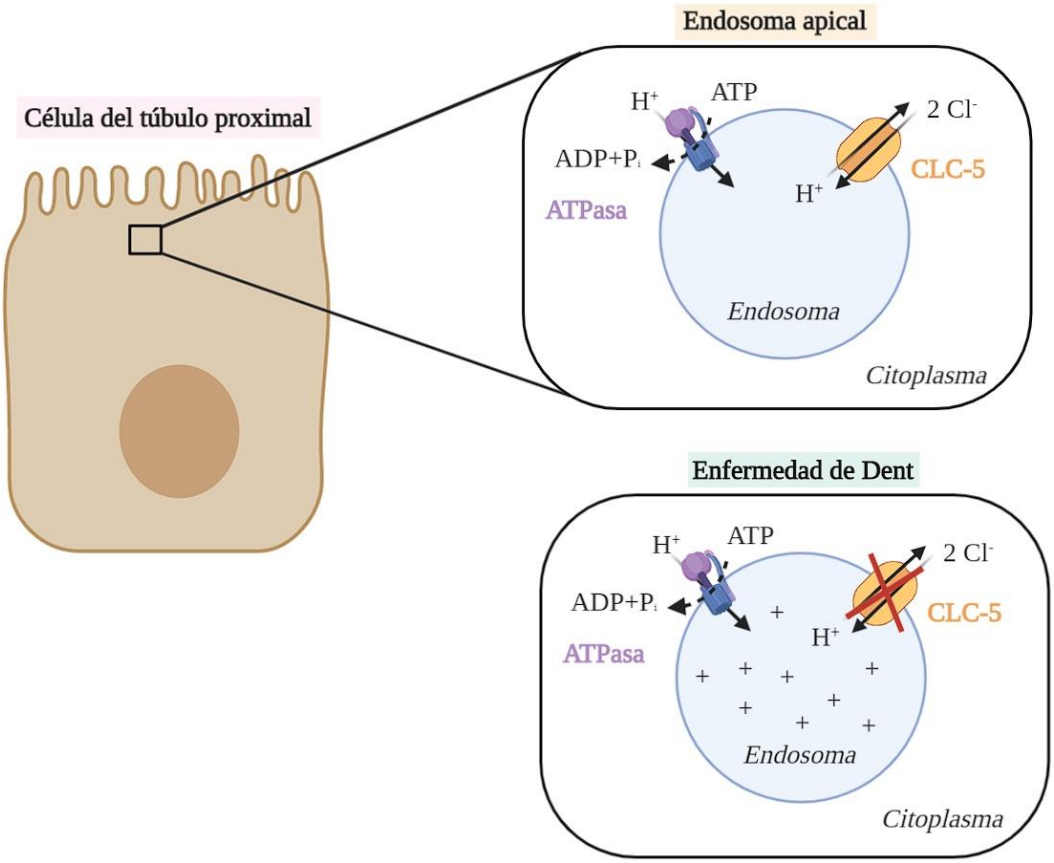

El fenotipo de la enfermedad de Dent debido a las mutaciones del gen *OCRL* puede atribuirse a la función de dicho gen en el tráfico lisosómico. El fosfatidilinositol 4,5-trifosfato (PIP2), sustrato de la proteína OCRL1, se acumula en las células renales del túbulo proximal; por tanto, mutaciones en el gen *OCRL* podrían provocar perturbaciones en el tráfico endosómico y/o lisosómico[14].

4.1.5. Diagnóstico.

El diagnóstico clínico se basa en la presencia de 3 criterios: PBPM, hipercalciuria y al menos uno de los siguientes: nefrocalcinosis, nefrolitiasis, hematuria, hipofosfatemia o insuficiencia renal[13]. Además, este diagnóstico está apoyado por la historia familiar consistente con herencia ligada al cromosoma X[12].

4.1.6. Tratamiento.

Debido a la ausencia de un tratamiento dirigido al defecto molecular, la terapia actual se centra en disminuir el riesgo de nefrolitiasis mediante una ingesta de líquidos abundante y administración de diuréticos tiazídicos, ya que pueden reducir la excreción urinaria de calcio y, en consecuencia, disminuir el riesgo de litiasis renal en los pacientes. El tratamiento del raquitismo con vitamina D debe ser cauteloso, ya que puede aumentar la hipercalciuria[12].

4.2. Hipomagnesemia Familiar con Hipercalciuria y Nefrocalcinosis.

4.2.1. Historia.

En 1972, Michelis *et al*. reportaron datos clínicos de dos hermanos con hipomagnesemia, disminución del umbral de bicarbonato, acidosis tubular renal distal, nefrocalcinosis, poliuria y convulsiones[15]. Más adelante, se reportaron casos similares de pacientes que también presentaban hipercalciuria, nefrocalcinosis, disminución progresiva de la función renal y, a veces, defectos oculares graves. Esta tubulopatía renal fue denominada "Hipomagnesemia Familiar con Hipercalciuria y Nefrocalcinosis (HFHN)"[16]. En 1987, Rodríguez-Soriano *et al.* fue el primero en sugerir que la HFHN es causada por un defecto en la reabsorción de magnesio y calcio en la rama gruesa del asa de Henle[17]. En 1999, Simon *et al*. identificaron el gen asociado a esta enfermedad, *PCLN1* (actualmente denominado *CLDN16*)[18]. Posteriormente, en 2006, Konrad *et al*. estudiaron un grupo de pacientes que presentaban HFHN, además de afectación ocular severa, pero ausencia de mutaciones en *CLDN16*; así identificaron un segundo gen, *CLDN19*, relacionado con esta patología[19].

4.2.2. Clínica.

La Hipomagnesemia Familiar con Hipercalciuria y Nefrocalcinosis es una enfermedad tubular con herencia autosómica recesiva que se caracteriza por pérdida renal de magnesio y calcio. Los pacientes desarrollan hipomagnesemia, hipercalciuria y nefrocalcinosis bilateral a menudo complicadas por fallo renal crónico. Además, suelen presentar infecciones recurrentes del tracto urinario, poliuria y/o polidipsia durante la primera infancia o antes de la adolescencia[20].

Los pacientes desarrollan nefrocalcinosis e insuficiencia renal crónica a una edad temprana, y alrededor de un tercio de ellos desarrollan una enfermedad renal terminal durante la adolescencia. En algunos casos se han notificado manifestaciones extrarrenales como

defectos oculares. Las complicaciones de la hipomagnesemia como las convulsiones y la tetania muscular son menos frecuentes[20].

4.2.3. Genética.

Las mutaciones recesivas en *CLDN16* y *CLDN19* son la causa más frecuente de hipomagnesemia hipercalciúrica. Estas mutaciones interrumpen la selectividad de los poros de unión estrecha, alterando la reabsorción paracelular de calcio y magnesio en el en el asa de Henle[21]. Hasta el momento no se ha descrito ninguna diferencia en el fenotipo renal entre los pacientes con mutaciones en los genes *CLDN16* y *CLDN19*, sin embargo, los pacientes con mutaciones en el gen *CLDN19* presentan anomalías oculares[22].

4.2.3.1. Genes *CLDN16* y *CLDN19*.

El gen *CLDN16* (OMIM #603959) pertenece al cromosoma 3q28, consta de 5 exones y codifica para la proteína claudina-16[23]. Por otro lado, el gen *CLDN19* (OMIM #610036) forma parte del cromosoma 1p34.2, contiene 5 exones y codifica para la proteína claudina-19[24]. Ambos genes se expresan en las uniones estrechas de las células epiteliales renales de la rama gruesa del asa de Henle[20].

Las proteínas claudina-16 y claudina-19 son proteínas transmembrana que forman barreras de control del paso de iones y moléculas, así como del movimiento de proteínas y lípidos entre los dominios de las membranas apical y basolateral de las células epiteliales. Estas proteínas están involucradas en otras funciones celulares importantes, como el tráfico y señalización implicados en la regulación del crecimiento, la proliferación y la diferenciación de las células y barrera reguladora que separa los compartimentos de fluidos de diferentes composiciones[24].

4.2.4. Fisiopatología.

El transporte selectivo de magnesio y calcio está facilitado por las proteínas transmembranas claudina-16 y claudina-19 y ocurre a través de una ruta paracelular que depende del voltaje positivo de lumen transepitelial generado por la actividad de los cotransportes Na^+-K^+-$2Cl^-$ (NKCC2) y el canal de potasio medular externo en el canal de la membrana apical (ROMK). La activación de la CaSR por el calcio extracelular aumenta la claudina-14, que a su vez interactúa con el complejo claudina-16/claudina-19 e inhibe su permeabilidad catiónica[25].

Hou *et al*. encontraron que mutaciones en *CLDN16* aumentaba moderadamente la permeabilidad del magnesio, pero aumentaba de forma considerable la permeabilidad del sodio. Por otra parte, las mutaciones en *CLDN19* redujeron enormemente la permeabilidad del cloro[26].

Figura 3. Reabsorción paracelular del magnesio y calcio en la rama gruesa del asa de Henle. Adaptación de Claverie-Martín, F. (2015)[25].

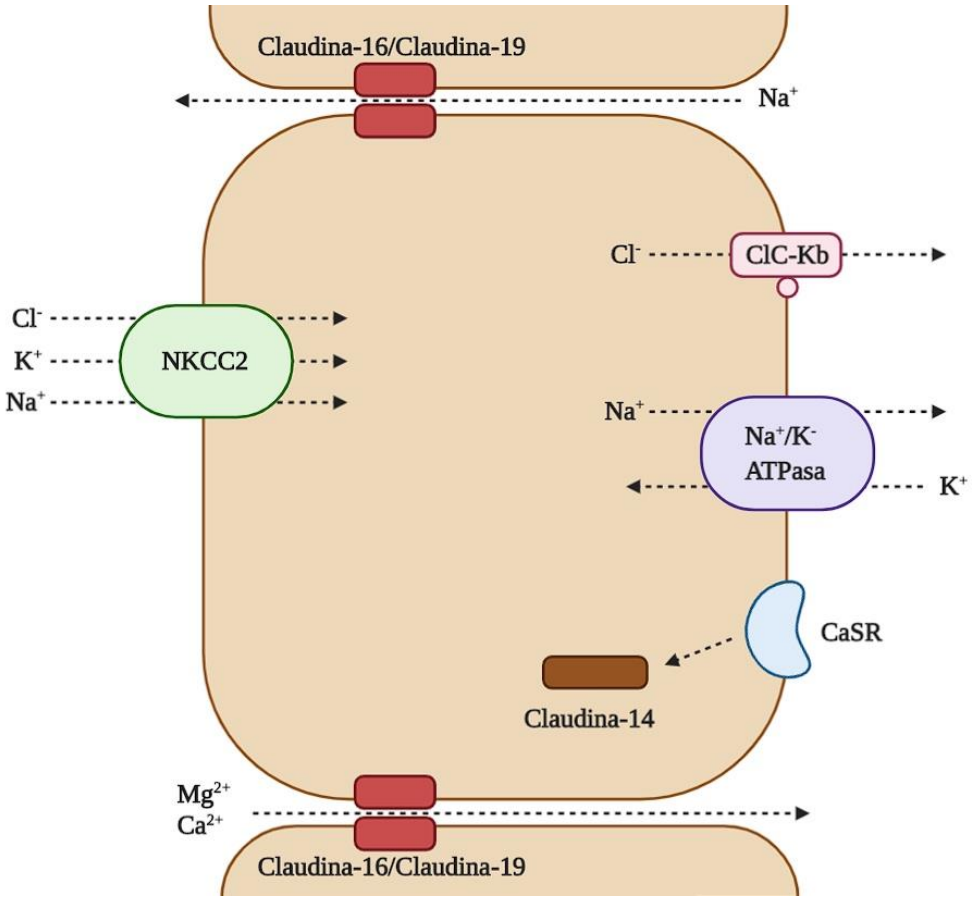

4.2.5. Diagnóstico.

El diagnóstico se basa en la detección de hipomagnesemia, hipercalciuria y nefrocalcinosis, síntomas característicos de esta enfermedad. Los niveles de parathormona están elevados y la excreción fraccional de magnesio es alta en orina, en relación a su nivel en plasma. Las complicaciones oculares se detectan estudiando el fondo del ojo y a través de una tomografía de coherencia óptica. Por último, el diagnóstico debería confirmarse mediante el estudio genético de *CLDN16* y *CLDN19*[25].

4.2.6. Tratamiento.

No existe un tratamiento específico para esta enfermedad y tampoco se han desarrollado ensayos clínicos que puedan orientar hacia una opción terapéutica. Por tanto, la terapia actual es de soporte y se fundamenta en el suplemento oral de magnesio, así como de diuréticos tiazídicos para prevenir la progresión de la nefrocalcinosis o nefrolitiasis; sin embargo, ninguno de los dos tratamientos ha tenido un efecto importante en los niveles de calcio urinario o magnesio sérico o sobre el deterioro de la función renal[25]. Por otro lado, el mantenimiento de los niveles vitamina D mejora la absorción de calcio intestinal y la excreción de calcio urinario, lo cual podría promover la formación de cálculos renales[27].

Finalmente, las complicaciones oculares pueden corregirse con gafas, lentes de contacto, cirugía láser o implantes de lentes[25].

5. Discusión.

La enfermedad de Dent y la HFHH son enfermedades hereditarias que afectan al túbulo renal y que se manifiestan de manera heterogénea. La primera se relaciona con mutaciones que afectan a un canal de voltaje de cloruro, lo que provoca alteraciones en la reabsorción de proteínas filtradas y otras funciones de transporte en el túbulo proximal; mientras que la segunda está asociada, por su parte, a mutaciones que afectan a algunas de las proteínas pertenecientes a la familia de las claudinas, lo que origina anomalías en el transporte de cationes tales como magnesio y calcio en la rama ascendente del asa de Henle.

En la **Tabla 2** se recogen las principales diferencias y similitudes entre la enfermedad de Dent y la HFHN.

Tabla 2. Diferencias y similitudes entre la enfermedad de Dent y la Hipomagnesemia Familiar con Hipercalciuria y Nefrocalcinosis (HFHN). Adaptación de Knohl, S. J., *et al*. (2004)[28].

	Enfermedad de Dent	HFHN
Patrón de herencia	Recesiva ligada al cromosoma X	Autosómica recesiva
Genes mutados (proteínas)	*CLCN5* (CLC-5) *OCRL* (OCRL-1)	*CLDN16* (claudina-16) *CLDN19* (claudina-19)
Edad de comienzo de presentación clínica	Primera infancia o adolescencia	Primera infancia o adolescencia
Principales manifestaciones clínicas	PBPM, poliuria, hematuria, hipercalciuria, nefrocalcinosis, nefrolitiasis, fallo renal, raquitismo u osteomalacia	Hipomagnesemia, poliuria, hipercalciuria, nefrocalcinosis, nefrolitiasis, fallo renal, convulsiones infantiles, anomalías oculares
Anomalías en los parámetros de laboratorio		
Calcio	Normal	Normal
Magnesio	Normal	Baja
Ácido úrico	Normal	Alto
PTH intacta	Normal o baja	Alta
$1,25(OH)_2D$	Normal o alta	Alta
Hipercalciuria	Presente	Presente
Hipermagnesuria	Ausente	Presente
PBPM	Siempre presente	*

La diferencia fundamental radica en el patrón de herencia, ya que en la enfermedad de Dent los genes involucrados se localizan en el cromosoma sexual X (herencia ligada al cromosoma X), mientras que, en la HFHN, se ubican en cromosomas no sexuales (herencia autosómica). En ambos casos se trata de una herencia recesiva; es decir, para la HFHN la mutación debe hallarse en las dos copias de los genes afectados, mientras que para la enfermedad de Dent, basta con una única copia en el cromosoma X de los varones. Sin embargo, existe un solapamiento de algunas manifestaciones clínicas, tales como nefrolitiasis o nefrocalcinosis.

Los niveles de calcio en sangre, que permanecen normales, y la hipercalciuria, que está presente, se reflejan de la misma forma en ambas patologías. Además, el rango de edad de aparición de ambas patologías coincide. El hallazgo bioquímico más llamativo es la presencia de PBPM en la enfermedad de Dent, mientras que en la HFHN se considera ausente.

Si bien es cierto que la presencia de PBPM no es una característica de la HFHN, se han descrito casos en los que aparece de manera excepcional, lo que supone una presentación atípica de esta enfermedad[29, 30].

De la misma forma, en la HFHN los niveles de magnesio en sangre están disminuidos, así como la magnesuria elevada, mientras que en la enfermedad de Dent son normales. De encontrarse mutación en los genes causales de la enfermedad de Dent en los casos con sospecha clínica inicial de posible HFHN por la presencia de hipomagnesemia, podríamos estar ante manifestaciones inusuales de la enfermedad de Dent no descritas hasta el momento.

El solapamiento de síntomas, así como la gran heterogeneidad fenotípica supone inconvenientes en el diagnóstico genético de las tubulopatías renales, lo cual dificulta el manejo adecuado de estas patologías incrementando así el riesgo de fallo renal progresivo u otras complicaciones clínicas extrarrenales.

6. Conclusión.

Los avances en la genética molecular han permitido establecer relaciones en cuanto a la fisiopatología tanto de la HFHN como de la enfermedad de Dent. No obstante, establecer un diagnóstico clínico y genético sigue siendo complejo. La gran heterogeneidad genética, así como la no correlación genotipo-fenotipo y el solapamiento de algunos de los síntomas clínicos y manifestaciones bioquímicas sugiere que el análisis de los genes involucrados en la enfermedad de Dent en pacientes con sospecha clínica de HFHN pero sin mutación en los genes causales *CLDN16* y *CLDN19* podría ser clave para detectar manifestaciones atípicas de esta enfermedad y establecer un diagnóstico adecuado, retrasando así la evolución y mejorando el pronóstico de la misma.

7. Referencias.

1. García-Pose, A. y Espinosa, L. Tubulopatías. (2008). *Nefrología*, *6*(5), 249-257. https://doi.org/10.1016/S1696-2818(08)74877-7
2. Iancu, D., y Ashton, E. Inherited Renal Tubulopathies-Challenges and Controversies. (2020). *Genes*, *11*(3), 277. https://doi.org/10.3390/genes11030277
3. Lichtenberger-Geslin, L., Bacchetta, J., Bertholet-Thomas, A., Dubourg, L. y Cochat, P. Tubulopatías (2015). *EMC Pediatría 50*(4), 1-16. https://doi.org/10.1016/S1245-1789(15)75023-7
4. Aguirre-Meñica, R. y Luis Yanes, M.A. Tubulopatías. (2014), *Protocolos diagnósticos y terapéuticos en Nefrología Pediátrica*. 3º ed., Vol. 1, pp. 135-153. Protocolos de la Asociación Española de Pediatría.
5. González-Lamuño, D. y García Fuentes, M. Tubulopatías: clasificación, etiopatogenia, manifestaciones clínicas, diagnóstico y tratamiento. (2003). *Medicine – Programa de Formación Médica Continuada Acreditado*, *8*(112), 5986-5997. https://doi.org/10.1016/S0304-5412(03)71104-4
6. Dent, C. E. y Friedman, M. Hypercalcuric Rickets Associated with Renal Tubular Damage. (1964). *Archives of Disease in Childhood*, *39*(205), 240-249. https://doi.org/10.1136/adc.39.205.240
7. Scheinman, S. J., Pook, M. A., Wooding, C., Pang, J. T., Frymoyer, P. A. y Thakker, R. V. Mapping the gene causing X-linked recessive nephrolithiasis to Xp11.22 by linkage studies. (1993). *The Journal of Clinical Investigation*, *91*(6), 2351-2357. https://doi.org/10.1172/JCI116467
8. Lloyd, S. E., Pearce, S. H. S., Fisher, S. E., Steinmeter, K., Schwappach, B., Schelnman, S. J., Harding, B., Bolino, A., Devoto, M., Goodyer, P., Ridgen, S. P. A., Wrong, O., Jentsch, T. J., Craig, I. W., y Thakker, R. V. A common molecular basis for three inherited kidney stone diseases. (1996). *Nature*, *379*(6564), 445-449. https://doi.org/10.1038/379445a0
9. Lloyd, S. E., Pearce, S. H., Günther, W., Kawaguchi, H., Igarashi, T., Jentsch, T. J, Thakker, R. V. Idiopathic low molecular weight proteinuria associated with hypercalciuric nephrocalcinosis in Japanese children is due to mutations of the renal chloride channel (CLCN5). (1997). *The Journal of Clinical Investigation*, *99*(5), 967-974. https://doi.org/10.1172/JCI119262

10. Claverie-Martín, F. y García-Nieto, V. Enfermedad de Dent. Historia y causas genéticas de una “nueva” tubulopatía. (2003). *Nefrología*, *23*(3), 195-274.
11. Hoopes, R. R., Shrimpton, A. E., Knohl, S. J., Hueber, P., Hoppe, B., Matyus, J. Simckes, A., Tasic, V., Toenshoff, B., Suchy, F., Nussbaum, R. L., y Scheinman, S. J. Dent Disease with Mutations in OCRL1. (2005). *The American Journal of Human Genetics*, *76*(2), 260-267. https://doi.org/10.1086/427887
12. Ramos-Trujillo, E., García Nieto, V. M., y Claverie-Martín, F. Enfermedad de Dent. *Manual de Nefrología Pediátrica*. Editorial Panamericana (en preparación).
13. Ramos-Trujillo, E., Claverie-Martin, F., García-Nieto, V., Ariceta. G, Vara, J., González-Acosta, H., García Ramírez, M., Fons, J., Cordoba-Lanus, E., González-Paredes, J., Valenciano, B., Ramos, L., Muley, R., Caggiani, M., Álvarez-Estrada, P. y Madrid, A. Dent’s disease: Identification of seven new pathogenic mutations in the CLCN5 gene. (2013). *Journal of Pediatric: Genetics* *2*(3), 133-140. https://doi.org/10.3233/PGE-13061
14. Devuyst, O. y Thakker R. V. Dent’s disease. (2010). *Orphanet Journal of Rare Diseases*, *5*(28). https://doi.org/10.1186/1750-1172-5-28
15. Michelis, M. F., Drash, A. L., Linarelli, L. G., De Rubertis, F. R., y Davis, B. B. Decreased bicarbonate thresold and renal magnesium wasting in a sibship with distal renal tubular acidosis. (1972). *Metabolism*, *21*(10), 905-920. https://doi.org/10.1016/0026-0495(72)90025-x
16. Praga, M., Vara, J., González-Parra, E., Andrés, A., Álamo, C., Araque, A., Ortiz, A., y Rodicio, J. L. Familial Hypomagnesemia With Hypercalciuria and Nephrocalcinosis. (1995). *Kidney International*, *47*(5), 1419-1425. https://doi.org/10.1038/ki.1995.199
17. Rodríguez-Soriano, J., Vallo, A., y García Fuentes, M. Hypomagnesaemia of Hereditary Renal Origin. (1987). *Pediatric Nephrology*, *1*(3), 465-472. https://doi.org/10.1007/BF00849255
18. Simon, D. B., Lu, T. Choate, K. A., Velázquez, H., Al-Sabban, E., Praga, M., Casari, G., Bettinelli, A., Colussi, G., Rodríguez-Soriano, J., McCredie, D., Milford, D., Sanjad, S., y Lifton, R. P. Paracellin-1, a Renal Tight Junction Protein Required for Paracellular Mg2+ Resorption. (1999). *Science*, *285*(5424), 103-106. https://doi.org/10.1126/science.285.5424.103

19. Konrad, M., Schaller, A., Seelow, D., Pandey, A. V., Waldegger, S., Lesslauer, A., Vitzthum, H., Suzuki, Y., Luk, J. M., Becker, C., Schlingmann, J. P., Schmid, M., Rodríguez-Soriano, J., Ariceta, G., Cano, F., Enriquez, R., Jüppner, H., Bakkaloglu, S. A., Hediger, M. A., … Weber, S. Mutation in the Tight-Junction Gene Claudin19 (CLDN19) Are Associated with Renal Magnesium Wasting, Renal Failure, and Severe Ocular Involvement. (2006). *The American Journal of Human Genetics*, *79*(5), 949-957. https://doi.org/10.1086/508617
20. Claverie-Martín, F., García-Nieto, V., Loris, C., Ariceta, G., Nadal, I., Espinosa, L., Fernández-Maseda, A., Antón-Gamero, M., Avila, A., Madrid, A., González-Acosta, H., Córdoba-Lanus, E., Santos, F., Gil-Calvo, M., Espino, M., García-Martínez, E., Sánchez, A. y Muley, R. Claudin-19 Mutations and Clinical Phenotype in Spanish Patients With Familial Hypomagnsemia With Hypercalciuria and Nephrocalcinosis. (2013). *PLOS One*, *29*(3), 598-606. https://doi.org/10.1371/journal.pone.0053151
21. Viering, D. H. H. M., De Baaij, J. H. F., Walsh, S. B., Kleta, R. y Bockenhauer, D. Genetic Causes of Hypomasnesemia, a Clinical Overview. (2016) *Pediatric Nephrology*, *32*(7), 1123-1135. https://doi.org/10.1007/s00467-016-3416-3
22. Godron, A., Harambat, J., Boccio, V., Mensire, A., May, A., Rigothier, C., Couzi, L., Barrou, B., Godin, M., Chauveau, D., Faguer, S., Vallet, M., Cochat, P., Eckart, P., Guest, G., Guigonis, V., Houillier, P., Blanchard, A., Jeunemaitre, X. y Vargas-Poussou, R. Familial Hypomagnesemia With Hypercalciuria and Nephrocalcinosis: Phenotype-Genotype Correlation and Outcome in 32 Patients With CLDN16 or CLDN19 Mutations. (2012). *Clinical Journal of American Society of Nephrology*, *7*(5), 801-809. https://doi.org/10.2215/CJN.12841211
23. Kausalya, P. J., Amasheh, S., Günzel, D., Wurps, H., Müller, D., Fromm, M. y Hunzikr, W. Disease-associated Mutations Affect Intracellular Traffic and Paracellular Mg2+ Transport Function of Claudin-16. (2006). *The Journal of Clinical Investigation*, *116*(4), 878-891. https://doi.org/10.1172/JCI26323
24. Lee, N. P., Tong, M. K., Leung, P. P., Chan, V. W., Leung, S., Tam, P., Chan, K., Lee, K. Yeung, W. S. B., Luk, J. M. Kidney claudin-19: Localization in Distal Tubules and Collecting Ducts and Dysregulation in Polycystic Renal Disease. (2006). *FEBS Letters*, *580*(3), 923-931. https://doi.org/10.1016/j.febslet.2006.01.019

25. Claverie-Martín, F. Familial Hypomagnesaemia With Hypercalciuria and Nephrocalcinosis: Clinical and Molecular Characteristics. (2015). *Clinical Kidney Journal*, *8*(6), 656-664. https://doi.org/10.1093/ckj/sfv081
26. Hou, J., Paul, D. L., y Goodenough, D. A. Paracellin-1 and the modulation of ion selectivity of tight juctions. (2005). *Journal of Cell Science*, *118*(21), 5109-5118. https://doi.org/10.1242/jcs.02631
27. Sikora, P., Zaniew, M., Haisch, L., Pulcer, B., Szczepańska, M., Moczulska, A., Rogowska-Kalisz, A., Bieniaś, B., Tkaczyk, M., Ostalska-Nowicka, D., Zachwieja, K., Hyla-Klekot, L., Schlingmann, K. P. y Konrad, M. Retrospective Cohort Study of Familial Hypomagnesaemia With Hypercalciuria and Nephrocalcinosis Due to CLDN16 Mutations. (2015). *Nephrology Dialysis Transplantation*, *30*(4), 636-644. https://doi.org/10.1093/ndt/gfu374
28. Knohl, S. J. y Scheinman, S. J. Inherited Hypercalciuric Syndromes: Dent's Disease (CLC-5) and Familial Hypomagnesemia with Hypercalciuria (paracellin-1). (2004). *Seminars in Npehrology*, *24*(1), 55-60. https://doi.org/10.1053/j.semnephrol.2003.08.011
29. Hanssen, O., Castermans, E., Bovy, C., Weekers, L., Erpicum, P., Dubois, B., Bours, V., Krzesinski, J. M. y Jouret, F. Two novel mutations of the CLDN16 gene cause familial hypomagnesaemia with hypercalciuria and nephrocalcinosis. (2014). *Clinical Kidney Journal*, *7*(3), 282-285. https://doi.org/10.1093/ckj/sfu019
30. Vianna, J. G. P., Simor, T. G., Senna, P., De Bortoli, M. R., Costalonga, E. F., Seguro, A.C. y Luchi, W. M. Atypical presentation of familial hypomagnesemia with hypercalciuria and nephrocalcinosis in a patient with a new claudin-16 gene mutation. (2019). *Clinical Nephrology - Case Studies*, *7*(1), 27-34. https://doi.org/10.5414/CNCS109595