



---

Prevalencia de tremátodos del  
género *Nasitrema* (Ozaki, 1935) en  
cetáceos varados en las Islas  
Canarias (2000 – 2018) e  
introducción a su detección  
inmunohistoquímica

Prevalence of trematodes of  
*Nasitrema* genus (Ozaki, 1935) in  
cetaceans in the Canary Islands  
(2000 – 2018) and introduction to  
its immunohistochemical detection

*Bella María García Oliva*

*Máster en Biología Marina: Biodiversidad  
y Conservación*

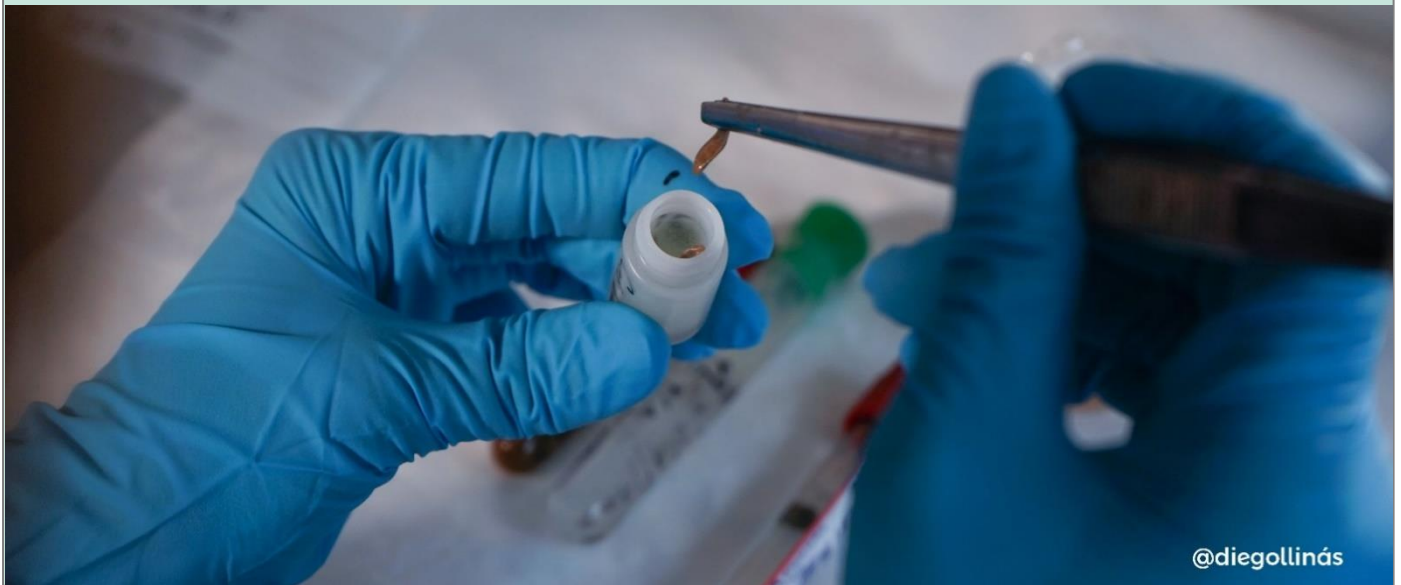
*Julio de 2019*

---

---

Prevalencia de tremátodos del género *Nasitrema* (Ozaki, 1935) en cetáceos varados en las Islas Canarias (2000 – 2018) e introducción a su detección inmunohistoquímica

---



---

*Bella María García Oliva*

*Máster en Biología Marina:  
Biodiversidad y Conservación*

*Julio de 2019*

---



UNIVERSIDAD DE LAS PALMAS DE GRAN CANARIA  
Departamento de Morfología





UNIVERSIDAD DE LAS PALMAS DE GRAN CANARIA  
Departamento de Morfología



**ANTONIO J. FERNÁNDEZ RODRÍGUEZ, CATEDRÁTICO DE UNIVERSIDAD DEL ÁREA DE ANATOMÍA Y ANATOMÍA PATOLÓGICA COMPARADAS DEL DEPARTAMENTO DE MORFOLOGÍA DE LA FACULTAD DE VETERINARIA Y DIRECTOR DEL INSTITUTO UNIVERSITARIO DE SANIDAD ANIMAL Y SEGURIDAD ALIMENTARIA DE LA UNIVERSIDAD DE LAS PALMAS DE GRAN CANARIA.**

**INFORMA:**

Que **D. Bella María García Oliva**, Graduada en Biología, ha realizado bajo mi dirección y asesoramiento el presente trabajo titulado **“Prevalencia de tremátodos del género *Nasitrema* (Ozaki, 1935) en cetáceos varados en las Islas Canarias (2000-2018) e introducción a su detección inmunohistoquímica”**, el cual considero que reúne las condiciones normativas y calidad científica para optar a su presentación como Trabajo de Fin de Máster, en el Máster de Biología Marina: Biodiversidad y Conservación de la Universidad de La Laguna, curso 2018-2019.

**FDO.: DR. ANTONIO FERNÁNDEZ RODRÍGUEZ**

**LAS PALMAS DE GRAN CANARIA, JULIO DE 2019**



**Sección de Biología**  
Universidad de La Laguna



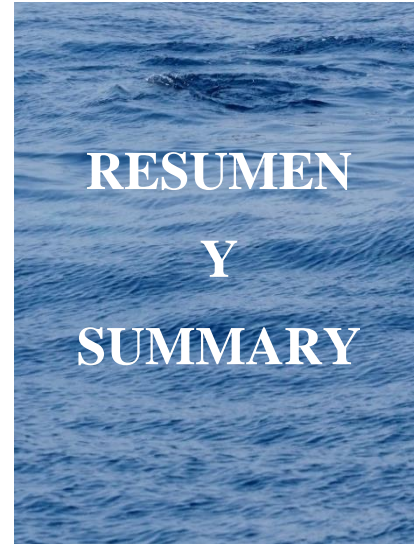
**NATACHA AGUILAR DE SOTO, INVESTIGADORA RAMÓN Y CAJAL DEL DEPARTAMENTO DE BIOLOGÍA ANIMAL, EDAFOLOGÍA Y GEOLOGÍA DE LA UNIVERSIDAD DE LA LAGUNA.**

**INFORMA:**

Que **D. Bella María García Oliva**, Graduada en Biología, ha realizado bajo mi dirección y asesoramiento el presente trabajo titulado “**Prevalencia de tremátodos del género *Nasitrema* (Ozaki, 1935) en cetáceos varados en las Islas Canarias (2000-2018) e introducción a su detección inmunohistoquímica**”, el cual considero que reúne las condiciones normativas y calidad científica para optar a su presentación como Trabajo de Fin de Máster, en el Máster de Biología Marina: Biodiversidad y Conservación de la Universidad de La Laguna, curso 2018-2019.

**FDO.: DRA. NATACHA AGUILAR DE SOTO**

**SAN CRISTÓBAL DE LA LAGUNA, JULIO DE 2019**



RESUMEN  
Y  
SUMMARY

## RESUMEN

El género *Nasitrema* es específico de cetáceos, existiendo un gran desconocimiento sobre su biología y ecología. Este trabajo ha tenido como primer objetivo analizar la prevalencia de este género a través de resultados macroscópicos y microscópicos, obtenidos en estudios patológicos con fines diagnósticos, llevados a cabo en cetáceos varados en las Islas Canarias durante el periodo 2000 – 2018. Con esta finalidad diagnóstica, el segundo objetivo afronta un estudio preliminar sobre la detección inmunohistoquímica de antígenos de *Nasitrema* spp. en tejidos fijados y embebidos en parafina. Con los siguientes resultados:

De 594 animales examinados *post mortem*, se detectó nasitreemiasis en 73 cetáceos de ocho especies de odontocetos: *Delphinus delphis*, *Globicephala macrorhynchus*, *Mesoplodon densirostris*, *Stenella coeruleoalba*, *S. frontalis*, *Steno bredanensis*, *Tursiops truncatus* y en *Stenella longirostris*, donde se referencia por primera vez.

En el 56% de los casos no se observaron lesiones macroscópicas asociadas a la infestación, mientras que en un 44% se observaron lesiones en sacos pterigoideos, sistema nervioso central, nervio acústico, oído y pulmón.

Los resultados inmunohistoquímicos positivos utilizando un suero hiperinmune anti-*Nasitrema* creado en conejo abren la posibilidad de utilizar esta técnica en la detección de antígenos parasitarios con fines diagnósticos, así como en estudios etiopatogénicos de nasitreemiasis.

**Palabras clave:** Cetáceos varados, Islas Canarias, *Nasitrema*, prevalencia, técnica inmunohistoquímica.

## SUMMARY

*Nasitrema* genus is specific to cetaceans, and there is still a lack of knowledge about its biology and ecology. The first objective of this work was to analyze the prevalence of parasites of this genus through both macroscopic and microscopic results obtained in diagnostic studies carried out on cetaceans stranded in the Canary Islands during the period 2000 – 2018.

The second objective was the immunohistochemical detection of *Nasitrema* spp. antigens in tissues fixed and embedded in paraffin, obtaining the following main results:

From 594 animals examined *post mortem*, nasitremitis was detected in 73 belonging to 8 species of odontocetes: *Delphinus delphis*, *Globicephala macrorhynchus*, *Mesoplodon densirostris*, *Stenella coeruleoalba*, *S. frontalis*, *Steno bredanensis*, *Tursiops truncatus* and in *Stenella longirostris*, being, for the very first time, described in this last species.

In 56% of cases there was not show parasite associated macroscopic lesions, while 44% of infected cetaceans showed associated lesions in pterigoid sinuses, central nervous system, acoustic nerve, ear and lung.

Using a conventional immunohistochemical technique and hyperimmune anti-*Nasitrema* serum raised in rabbits, positive antigen immunostaining was achieved. These preliminary results open the possibility of using immunohistochemical techniques with diagnostic aims as well as for etiopathogenic studies of nasitremitis.

**Key words:** Canary Islands, immunohistochemical technique, *Nasitrema*, prevalence, stranded cetaceans.





|   |           |
|---|-----------|
| <b>1. INTRODUCCIÓN Y OBJETIVOS .....</b>  | <b>1</b>  |
| <b>2. MATERIAL Y MÉTODOS .....</b>  | <b>14</b> |
| 2.1. Procedimiento para desarrollar este trabajo .....  | 14        |
| 2.2. Muestreo de cetáceos varados .....   | 18        |
| 2.2.1. Técnica de necropsia .....   | 18        |
| 2.3. Análisis de la prevalencia del género <i>Nasitrema</i> .....                                   | 20        |
| 2.4. Preparación de las muestras .....  | 21        |
| 2.4.1. Elaboración de anticuerpos policlonales frente a <i>Nasitrema</i> spp. ....                  | 21        |
| 2.4.2. Estudio histológico de rutina .....  | 24        |
| 2.4.3. Técnica histoquímica .....   | 24        |
| 2.4.4. Técnica inmunohistoquímica .....   | 25        |
| 2.5. Observación y fotografiado de las muestras .....   | 29        |
| <b>3. RESULTADOS .....</b>  | <b>31</b> |
| 3.1. Análisis de la prevalencia del género <i>Nasitrema</i> . ....                                  | 31        |
| 3.2. Resultados del estudio histoquímico del género <i>Nasitrema</i> . ....                         | 37        |
| 3.3. Obtención de sueros hiperinmunes e interpretación de los análisis<br>inmunohistoquímicos ..... | 38        |
| <b>4. DISCUSIÓN .....</b>   | <b>44</b> |
| <b>5. CONCLUSIONES .....</b>  | <b>52</b> |
| <b>6. BIBLIOGRAFÍA .....</b>  | <b>54</b> |
| <b>7. ANEXOS .....</b>  | <b>61</b> |
| <b>8. AGRADECIMIENTOS .....</b>   | <b>74</b> |



INTRODUCCIÓN  
Y  
OBJETIVOS

El parasitismo es uno de los modos de vida más exitosos mostrados por los organismos, medido por la frecuencia con la que evolucionó y la cantidad de especies parasitarias que existen actualmente (Poulin y Morand, 2000). Casi un tercio o más de la mitad de las especies en la Tierra son parásitos, y la mayoría de los metazoos de vida libre tienen algún organismo parasitario asociado (Poulin, 2014). Estos pueden influir, entre otras cosas, en la salud, el comportamiento y el tamaño de la población, la dinámica de la red alimentaria y la estructura de la comunidad (Raga *et al.*, 2018).

Un parásito es un organismo que se hospeda de forma transitoria o permanente en otros organismos de distinta especie con la finalidad de obtener alimento y reproducirse, pudiendo causar daño (Hiepe *et al.*, 2011). Las distintas especies se pueden clasificar acorde a su localización, tamaño y forma de vida, pudiendo designarse como ectoparásitos y endoparásitos, dependiendo de que se asienten sobre la superficie externa o en los órganos internos (Mehlhorn y Piekarski, 1993); como macroparásitos o microparásitos, diferenciándose entre pequeños, con tiempos de generación cortos y reproduciéndose en un hospedador a altas velocidades o en contraste, presentar tamaños más grandes con tiempos de generación más largos y sin necesidad de multiplicarse en el huésped; como obligados o facultativos, necesitado los primeros un huésped para sobrevivir, al menos durante ciertas etapas de su ciclo de vida, mientras que los segundos pueden sobrevivir en el ambiente sin necesidad de parasitar a un huésped. Finalmente, se denominan como hiperparásitos cuando parasitan a otros parásitos (Rohd, 2005).

La especificidad de un parásito está determinada por el número de especies hospedadoras en las que puede crecer y reproducirse, observándose especies de parásitos especialistas y generalistas. Los parásitos especialistas infectan una o pocas especies hospedadoras; por el contrario, las generalistas infectan un mayor número de especies hospedadoras (Poulin *et al.*, 2011).

Los ciclos de vida también se pueden dividir en diferentes tipos, pudiendo ser directo, en el caso de presentar un solo huésped, o indirecto, cuando tienen varios hospedadores. A su vez, los hospedadores pueden clasificarse como definitivos, si albergan la etapa sexualmente madura del parásito; intermediarios, cuando hospedan estadios inmaduros; y finalmente, paraténicos, si actúan como reservorios de las formas larvarias (Rohd, 2005).

Los patrones de biodiversidad de los parásitos pueden estar asociados con las características del huésped o del parásito, donde las características vitales y ecológicas del

hospedador juegan un papel importante al determinar la probabilidad con la pueden ser colonizados a lo largo del tiempo (Poulin y Morand, 2000). La percepción negativa que se tiene de ellos se debe a la acción o interacción lesiva que puede acontecer en sus huéspedes humanos o animales, el impacto económico en la producción de alimentos y en la conservación de la biodiversidad (Aznar *et al.*, 2002; Gómez y Nichols, 2013). De hecho, pueden tener un impacto significativo en la dinámica poblacional de especies de vida silvestre, al causar disminuciones temporales o permanentes, siendo un problema crítico en la conservación de especies amenazadas (Thompson *et al.*, 2010).

Sin embargo, tienen un valor instrumental positivo al ser componentes integrales de los ecosistemas, incluido el marino, influyendo sobre las características biológicas de sus huéspedes (Hudson *et al.*, 2006) y, pudiendo usarse como marcadores biológicos en estudios de poblaciones de peces, mamíferos e invertebrados marinos (Mackenzie, 2002). Por ello, es necesario la integración sinérgica de los conocimientos ecológicos y filogenéticos de los parásitos, contribuyendo así a una mejora del conocimiento de los mismos para mantener los sistemas marinos (Hoberg y Klassen, 2002).

Los parásitos pueden ser utilizados como bioindicadores del impacto ambiental, pudiendo vislumbrar la salud del ecosistema marino (Palm y Rückert, 2009). De esta forma, pueden utilizarse como indicadores de efecto al aportar información sobre el estado químico de su entorno mediante cambios en su fisiología y/o comportamiento; y como indicadores de acumulación, conocidos como organismos centinela, al absorber sustancias tóxicas y acumularlas en su interior (Sures, 2004). No obstante, los cambios en la carga parasitaria no deben usarse como bioindicadores al poder verse influenciados ante cambios estocásticos en la población o comunidad (Vidal-Martínez *et al.*, 2010).

Los cetáceos son mamíferos marinos longevos con un amplio periodo de supervivencia, encontrándose en lo más alto de la cadena trófica (Arbelo, 2007). Estos son parasitados por una gran diversidad de endoparásitos y ectoparásitos en diferentes tejidos, órganos y cavidades (Dailey, 2001). La mayoría de los estudios parasitológicos de cetáceos se centran en la descripción taxonómica y morfológica de la fauna parasitaria, sin embargo, aún queda mucho por comprender sobre la ecología y ciclos vitales de los parásitos en cetáceos. Al encontrarse en la parte más alta de las redes tróficas, actúan como hospedadores definitivos de muchas de especies de parásitos, entre ellos, los helmintos (Mateu-Puncel, 2015). Estos son un grupo de parásitos que tienen una gran importancia ecológica y

económica, encontrándose entre los grupos más importantes de parásitos marinos al englobar a un gran número de especies pertenecientes a diferentes taxones (Rohd, 2005).

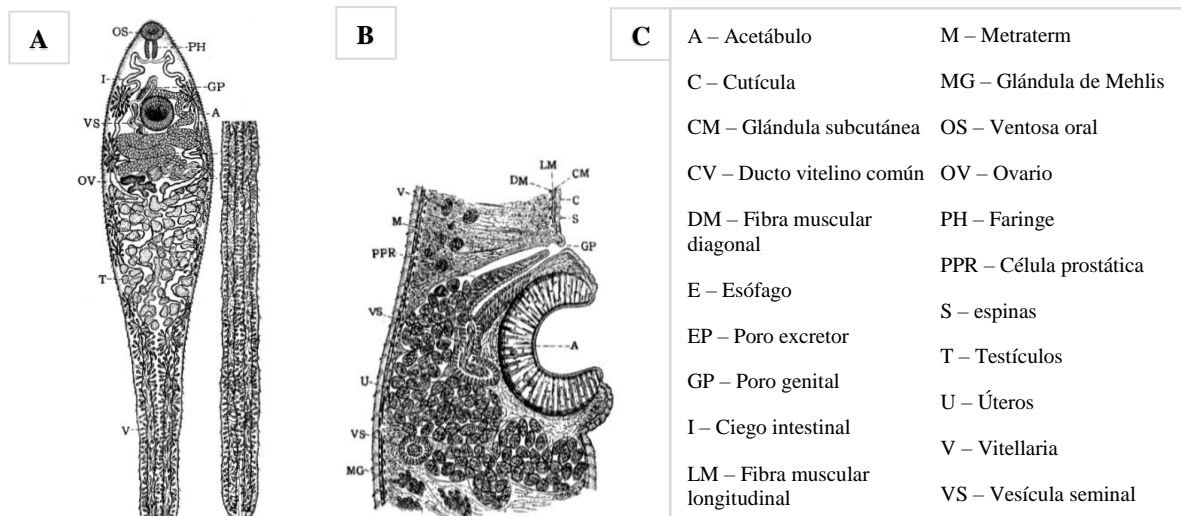
La estrategia vital del parasitismo restringe su capacidad de movimiento al depender de la movilidad de sus hospedadores para promover su dispersión y flujo genético (Blasco-Costa y Poulin, 2013). Existen amplias diferencias en relación a su especificidad en cetáceos, pudiendo haber especies muy específicas, que parasitan una sola especie de cetáceos, y otras muy generalistas, que infectan a varias especies (Azar *et al.*, 2001; Romero *et al.*, 2014). Puesto que los cetáceos son hospedadores definitivos de muchas especies de helmintos y que estos parásitos son transmitidos a través de la cadena trófica, si se detectan cambios a largo plazo en la composición o estructura de la comunidad helmíntica sería razonable pensar que ha habido cambios en la dieta y/o en la red trófica (Mateu-Puncel, 2015), pudiendo usarse, por tanto, a los helmintos, como marcadores biológicos poblacionales (Mackenzie, 2002).

Los cetáceos albergan una fauna específica de parásitos de transmisión trófica cuya fauna helmíntica comprende 174 especies pertenecientes a tres Fila diferentes: el Filum Nematodos que incluye a los nematodos (62 especies), el Filum Platemintos que engloba a los digeneos (54 especies) y cestodos (38 especies), y finalmente, el Filum Acantocéfalos, que integra a los acantocéfalos (20 especies) (Fraija, 2016; WoRMS, 2019).

Dentro del grupo de los digeneos (Filum Platemintos, Clase Trematoda, Subclase Digenea) (WoRMS, 2019), se han citado unas 54 especies pertenecientes a cuatro familias diferentes (Fraija, 2016). La familia monotípica Brauninidae con un único representante, *B. cordiformis*, citado en varias especies de odontocetos (Niewiadomska, 2002); la familia Notocotylidae, donde las especies del género *Ogmogaster* se han descrito principalmente en el intestino de cetáceos mysticetos (Beverley-Burton, 1972; Carvajal *et al.*, 1983); la familia Heterophyidae, destacando el género *Pholeter* con únicamente dos especies, siendo *P. gastrophilus* específica de cetáceos y viviendo enquistada en la pared estomacal de los odontocetos (Pearson, 2008), y finalmente, la familia Brachycladiidae, donde se encuentra el género de estudio del presente trabajo, incluyendo diez géneros, de los cuales siete son específicos de cetáceos (*Brachycladium*, *Hunterotrema*, *Oschmarinella*, *Synthesium*, *Campula*, *Nasitrema* y *Cetitrema*), uno exclusivo de pinnípedos (*Zalophotrema*), y dos con especies que infectan tanto cetáceos como pinnípedos (*Odhneriella* y *Orthosplanchnus*) (Gibson, 2005). Las especies pertenecientes a dicha familia parasitan principalmente el tracto digestivo, pudiendo encontrarse también en el aparato respiratorio, sacos pterigoideos

y sistema nervioso central (SNC) (Neiland *et al.*, 1970; Kikuchi *et al.*, 1987; Raga *et al.*, 2018).

El género *Nasitrema* (Filum Platyhelminthes, Clase Trematoda, Subclase Digenea, Familia Brachycladiidae, Subfamilia Nasitrematinae) (WoRMS, 2019) (Figura 1) se caracteriza por presentar un cuerpo alargado con forma espatulada y una cutícula armada con espinas. El acetábulo se encuentra cerca de la ventosa oral, con una prefaringe casi ausente, una faringe alargada, un esófago bifurcado y un intestino ciego simple, siendo sinuoso en la parte anterior al cuerpo. No presenta bolsa de cirros. El poro genital es de tamaño mediano, posicionado frente al acetábulo. Ovario lobulado de tamaño mediano, posicionado delante de los testículos. Receptáculo seminal ausente con un útero en espiral transverso con conexiones intercecales, situado entre el ovario y el poro genital. El vitellaria se encuentra ubicando lateralmente, coalesciendo en la cola. Los huevos presentan forma triangular en sección transversal y la vesícula excretora se encuentra formada por un tubo simple (Ozaki, 1935).

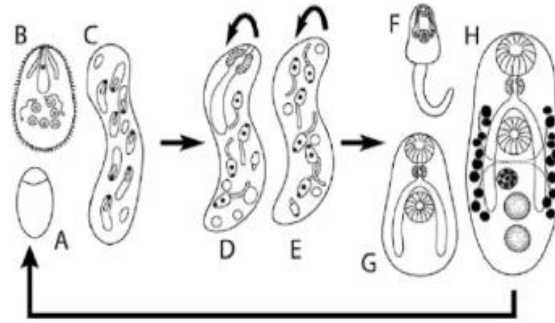


**Figura 1. *Nasitrema spathulatum*.** **A.** Vista de la sección ventral (x19). **B.** Vista de la sección longitudinal (x50). **C.** Índice de abreviaturas y significado. Figuras obtenidas de Ozaki, 1935.

Su ciclo biológico es desconocido. Esto se debe a que la mayoría de los estudios parasitológicos en cetáceos se ha centrado básicamente en la descripción de la fauna parasitaria a través de su muestreo en cetáceos, principalmente oceánicos, por lo que se conoce muy poco de los ciclos vitales de sus helmintos (Aznar *et al.*, 2002; Raga *et al.*, 2018; Mateu-Puncel, 2015). Sin embargo, se conoce que su ciclo de vida se completa en el agua

una vez que llegan los huevos a esta, permitiendo dar comienzo a un nuevo ciclo y resaltando la dependencia de dichos parásitos sobre sus huéspedes para su dispersión, de modo que su diferenciación genética refleja la movilidad de sus hospedadores (Blasco-Costa y Poulin, 2013).

De forma general, al tratarse de un digeneo, su ciclo de vida (Figura 2) suele ser complejo, involucrando al menos a dos hospedadores, incluyendo tanto etapas parásitas como de vida libre e incorporando reproducción asexual y sexual. El primer hospedador intermediario es un molusco, siendo en la mayoría de los casos un gasterópodo, y pudiendo haber un segundo hospedador intermediario vertebrado o invertebrado. Finalmente, el hospedador definitivo es un vertebrado. Los adultos producen huevos (Figura 2A) que pasan al medio ambiente, de los cuales eclosiona una larva ciliada móvil llamada miracidio (Figura 2B) de corta duración que no se alimenta. El miracidio nada durante unas pocas horas y penetra en el primer huésped intermediario, de forma que, a medida que penetra en el interior de su hospedador pierde sus células epiteliales ciliadas y se convierte en esporoquiste madre (Figura 3C). Dicho esporoquiste es un saco simple que carece de cualquier rastro de estructuras de alimentación o gónadas, absorbiendo toda su comida directamente a través del tegumento, el cual produce una segunda generación de forma asexual en el interior del molusco. La generación producida por el esporoquiste madre está comprendida por múltiples redias (esporoquistes hijos) (Figura D, E) que presentan boca, faringe e intestino sacular corto. Estos se reproducen asexualmente de la misma manera que el esporoquiste madre, cuya progenie son cercarias con cola (Figura F), que son las larvas del adulto sexual y salen nadando del primer hospedador intermediario. Todas las etapas descritas se llevan a cabo en el hemocele del molusco. Puede ocurrir que la cercaria en el interior de su hospedador intermediario sea depredada por el hospedador definitivo, permitiendo el desarrollo de la misma, o que, en su defecto, sean depredadas por un segundo hospedador intermediario vertebrado, donde se enquistan dando lugar a una fase de enquistamiento denominada metacercaria (Figura G). Estas forman un quiste hasta llegar a su hospedador definitivo, donde abandona el quiste para desarrollarse, convertirse en adulto (Figura H) y poner huevos, cerrándose así el ciclo (Rohd, 2005; Quijada *et al.*, 2005; Poulin, 2006).



**Figura 2. Ciclo de vida de un digeneo.** Primera generación: A. Huevos. B. Miracidio. C. Esporoquiste madre. Segunda generación: D. Redia o E. Esporoquistes hijos. Tercera generación: F. Cercaria. G. Metacercaria. H. Adulto (Figura de Rohd, 2005).

Se han descrito un total de 10 especies del género *Nasitrema* (Figura 3) en distintas especies de odontocetos, ubicadas principalmente en los sacos pterigoideos, pudiendo encontrarse también en laringe y pulmones (Ozaki, 1935; Yamaguti, 1951; Neiland *et al.*, 1970; Kikuchi *et al.*, 1987). Ozaki (1935) hizo la primera descripción del género con el descubrimiento de *N. spathulatum* en los sacos pterigoideos de la marsopa sin aleta (*Neophocaena phocaenoides* Cuvier, 1829). Posteriormente, Yamaguti (1951) describió a *N. dalli*, *N. sunameri* y *N. gondo*, encontrados en los sacos pterigoideos de la marsopa de Dall (*Phocaenoides dalli* True, 1885), de la marsopa sin aleta y del calderón de aleta corta (*Globicephala macrorhynchus* Gray, 1846) respectivamente. Neiland *et al.*, 1970 hallaron 5 nuevas especies encontradas en los sacos pterigoideos de diferentes especies de cetáceos. *N. globicephalae* en el calderón de aleta corta, en la falsa orca (*Pseudorca crassidens* Owen, 1846), en el delfín de flancos blancos del Pacífico (*Lagenorhynchus obliquidens* Gill, 1865) y en el delfín septorial sin aleta (*Lissodelphis borealis* Peale, 1848); *N. attenuata* en la falsa orca; *N. lanceolata* en el calderón de aleta corta; *N. delphini* en el delfín común de hocico corto (*Delphinus delphis* Linnaeus, 1758) y *N. stenosoma* en el delfín moteado tropical (*Stenella attenuata* Gray, 1846). Finalmente, Kikuchi *et al.* (1987) descubrieron a *N. lagenorhynchus* en la laringe y pulmones del delfín de flancos blancos del Pacífico.

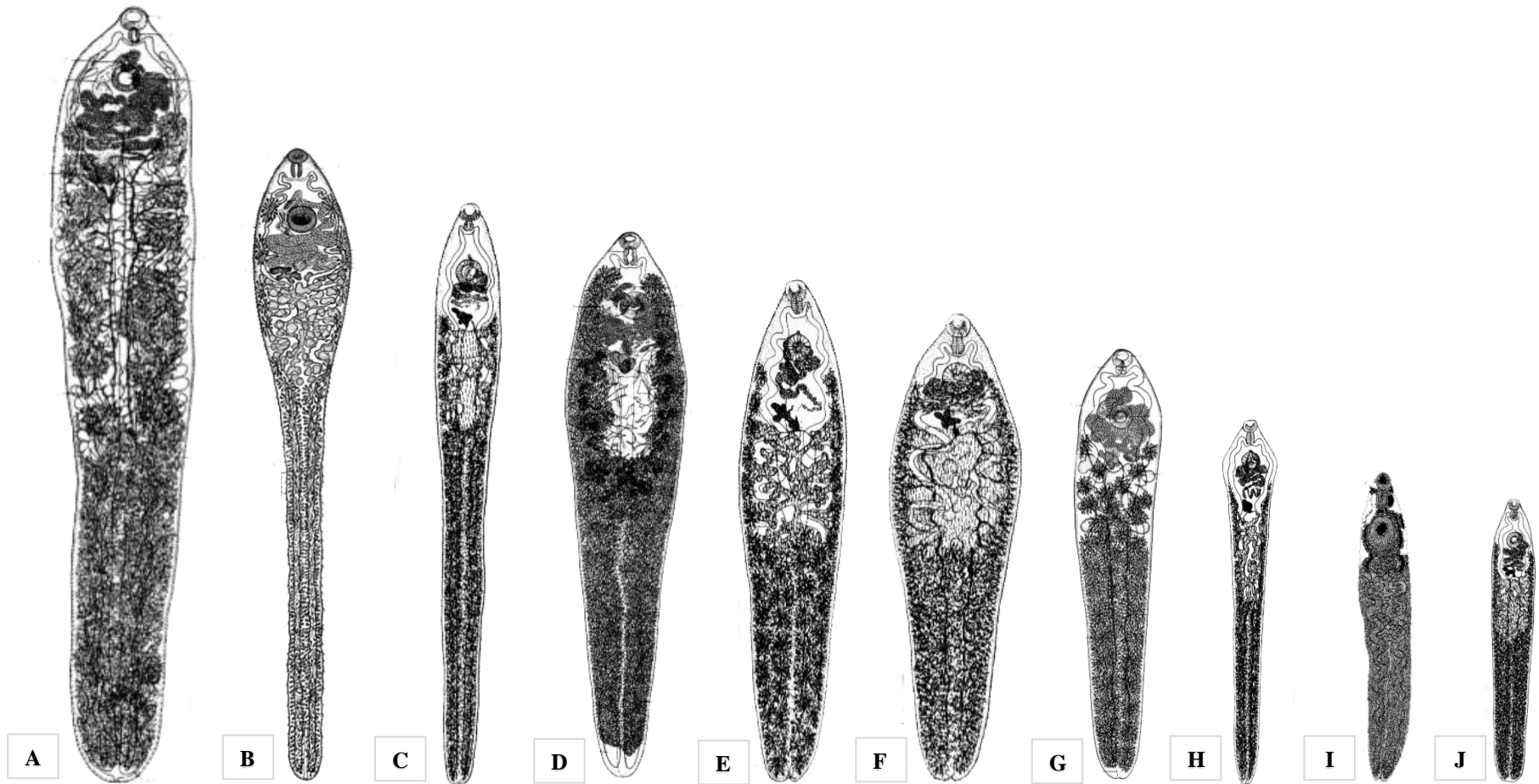
Los caracteres considerados para describir las distintas especies están basados en sus características morfológicas y medidas comparativas en relación a la longitud y anchura del cuerpo (mm), de la ventosa oral ( $\mu\text{m}$ ), del acetábulo ( $\mu\text{m}$ ) y los huevos ( $\mu\text{m}$ ) (Ozaki, 1935; Yamaguti, 1951; Neiland *et al.*, 1970; Kikuchi *et al.*, 1987). Dicha información se encuentra regida en la Tabla 1, recopilada del trabajo de Kikuchi *et al.* (1987). Asimismo, también pueden identificarse utilizando la clave de identificación de las especies del género



*Nasitrema* elaborada por Neiland *et al.* (1970), donde falta la descripción de *N. lagenorhynchus* al haber sido descubierta posteriormente a la publicación de dicho artículo.

**Tabla 1. Mediciones de las diferentes especies del género *Nasitrema*, obtenida de Kikuchi *et al.*, 1987.**

| Especies                 | Cuerpo (mm)         | Ventosa oral (µm)     | Acetábulo (µm)      | Huevos (µm)    |
|--------------------------|---------------------|-----------------------|---------------------|----------------|
| <i>N. spathulatum</i>    | 19-26 x 2,3-3,1     | 350-500 x 600-660     | 850-1000 x 1050     | 70-95 x 40-57  |
| <i>N. gondo</i>          | 28-35 x 5           | 750-850 x 950-1100    | 1150                | 90-105 x 54-63 |
| <i>N. sunameri</i>       | 15-20 x 3,8-4       | 550-600 x 620-750     | 800-1050            | 81-90 x 42-60  |
| <i>N. dalli</i>          | 8-15 x 2-3          | 320-550 x 550-700     | 650-950             | 72-84 x 42-48  |
| <i>N. attenuata</i>      | 18,9-23 x 2,4       | 508-581 x 552-627     | 846-890 x 853-865   | 71-81 x 46-47  |
| <i>N. lanceolata</i>     | 14,6-19,5 x 3,4-4,6 | 667-878 x 657-897     | 821-1100 x 815-1060 | 75-89 x 47-56  |
|                          | (16,8 x 4)          | (801 x 798)           | (987 x 972)         | (83 x 52)      |
| <i>N. delphini</i>       | 8,9-14,3 x 1,6-2,3  | 408-533 x 571-655     | 583-633 x 571-655   | 72-78 x 47-51  |
|                          | (12,2 x 1,9)        | (621 x 623)           | (621 x 623)         | (75 x 49)      |
| <i>N. stenosoma</i>      | 9,6-12,2 x 1,6-1,9  | 552-608 x 552-640     | 552-608 x 552-640   | 74-82 x 42-55  |
|                          | (11,1 x 1,7)        | (823 x 806)           | (587 x 595)         | (79 x 47)      |
| <i>N. globicephalae</i>  | 9,5-22 x 1,75-4,2   | 646 - 1116 x 564-1166 | 646-1166 x 564-1166 | 74-86 x 48-53  |
|                          | (15 x 3)            | (823 x 806)           | (823 x 806)         | (79 x 49)      |
| <i>N. lagenorhynchus</i> | 5-8,13 x 1,15-1,50  | 225-400 x 275-500     | 225-400 x 275-500   | 68-72 x 40-50  |
|                          | (6,57 x 1,32)       | (313 x 388)           | (313 x 388)         | (70 x 45)      |



**Figura 3. Imagen ilustrativa de la comparación del tamaño y forma de las diferentes especies del género *Nasitrema*. A. *N. gondo*, Yamaguti, 1951. B. *N. spathulatum*, Ozaki, 1935. C. *N. attenuata*, Neiland *et al.*, 1970. D. *N. sunameri*, Yamaguti, 1951. E. *N. globicephalae*, Neiland *et al.*, 1970. F. *N. lanceolata*, Neiland *et al.*, 1970. G. *N. dalli*, Yamaguti, 1951. H. *N. delphini*, Neiland *et al.*, 1970. I. *N. lageonorhynchus*, Kikuchi *et al.*, 1987. J. *N. stenosoma*, Neiland *et al.*, 1970. Elaboración propia a partir de las figuras obtenidas de Ozaki, 1935; Yamaguti, 1951; Neiland *et al.*, 1970; Kikuchi *et al.*, 1987.**

Las distintas especies de cetáceos afectados por *Nasitrema* spp. recogidos hasta ahora en la bibliografía hacen referencia a diferentes especies de odontocetos, pertenecientes a cuatro familias diferentes. Dentro de la familia Delphinidae se encuentra el delfín chileno (*Cephalorhynchus eutropia* Gray, 1846), el delfín de rostro largo (*Delphinus capensis* Gray, 1846), el delfín común de hocico corto, el delfín oscuro (*Lagenorhynchus obscurus* Gray, 1828), el delfín de flancos blancos del Pacífico, el delfín septentrional sin aleta, el delfín de cabeza de melón (*Peponocephala electra* Gray, 1846), el delfín moteado tropical, el delfín moteado del Atlántico (*Stenella frontalis* Cuvier, 1829), el delfín clímene (*Stenella clymene* Gray, 1850), el delfín listado (*S. coeruleoalba* Meyen, 1833), el delfín costero (*Sotalia guianensis* Van Beneden, 1864), el delfín de dientes rugosos (*Steno bredanensis* G. Cuvier in Lesson, 1828), el delfín mular (*Tursiops truncatus* Montagu, 1821), el delfín del Indo-Pacífico (*T. aduncus* Ehrenberg, 1832), el tucuxi (*Sotalia fluviatilis* Gervais y Deville in Gervais, 1853), el calderón de aleta corta, el calderón gris (*Grampus griseus* G. Cuvier, 1812), la orca pigmea (*Feresa attenuata* Gray, 1874) y la falsa orca; en la familia Phocoenidae destacan la marsopa lisa (*Neophocaena asiaorientalis* Pilleri y Gühr, 1972), la marsopa sin aleta y la marsopa de Dall; y en la familia Kogiidae el cachalote pigmeo (*Kogia breviceps* de Blainville, 1838) y el cachalote enano (*K. sima* Owen, 1866); y finalmente, en la familia Ziphiidae, el zifio de Blainville (*Mesoplodon densirostris* de Blainville, 1817) (Ozaki, 1935; Yamaguti, 1951; Neiland *et al.*, 1970; Kumar *et al.*, 1975; Dailey y Ridgway, 1976; Bossenecker, 1978; Dailey y Walker, 1978; Cordes, 1982; Walker *et al.*, 1984; Morimitsu *et al.*, 1986; Kikuchi *et al.*, 1987; Morimitsu *et al.*, 1987; Lewis y Berry, 1988; Brieva y Oporto, 1991; O'Shea *et al.*, 1991; Morimitsu *et al.*, 1992; Van Waerebeek *et al.*, 1993; Reyes y Van Waerebeek, 1995; Rhinehart *et al.*, 1999; Degollada *et al.*, 2002; Jefferson y Curry, 2003; Di Benedetto y Ramos, 2004; Hohn *et al.*, 2006; Melo *et al.*, 2006; Bossart *et al.*, 2007; Ebert y Valente, 2013; Kleinertz *et al.*, 2014; Lim *et al.*, 2016; Phillips y Suepaul, 2017; Puig *et al.*, 2017; Shiozaki y Amano, 2017; Díaz-Delgado *et al.*, 2018). Cabe destacar que la presencia del género *Nasitrema* en la familia Ziphiidae es de reciente descubrimiento, siendo descrita por primera vez en el año 2016 en las Islas Canarias (Puig *et al.*, 2017).

*Nasitrema* spp. suele albergarse en sacos pterigoideos (Ozaki, 1935; Yamaguti, 1951; Neiland *et al.*, 1970), pudiendo migrar periféricamente al octavo par craneal hasta llegar al SNC (Morimitsu *et al.*, 1986; Morimitsu *et al.*, 1987; Morimitsu *et al.*, 1992; Degollada *et al.*, 2002), lo que podría provocar una disfunción comportamental de desorientación

(Rhinehart *et al.*, 1999; Phillips y Suepaul, 2017). Esto parece estar estrechamente relacionado con distintos episodios de varamientos individuales en pequeños odontocetos (Ridgway y Dailey, 1972; Dailey y Walker, 1978; Phillips y Suepaul, 2017) y cuya presencia parece estar asociada a varamientos masivos (e incluso multiespecífico) en especies tales como el calderón gris, el calderón de aleta corta, el cachalote enano, el delfín de cabeza de melón y la falsa orca (Morimitsu *et al.*, 1986; Morimitsu *et al.*, 1987; Morimitsu *et al.*, 1992; Honh *et al.*, 2006; Bossart *et al.*, 2007). Además, se ha referenciado un caso donde fue encontrado adherido alrededor de la ventana timpánica auditiva de un delfín mular, pudiendo este hecho estar asociado a cambios comportamentales (Dailey y Ridgway, 1976). También se ha encontrado parasitando los pulmones del delfín de flancos blancos del Pacífico, del delfín costero y del delfín de dientes rugosos (Kikuchi *et al.*, 1987; Ebert y Valente, 2013). A pesar de estas evidencias que le confieren a su presencia en los cetáceos, existen pocos estudios sobre su prevalencia (Brieva y Oporto, 1991; Van Waerebeek *et al.*, 1993; Melo *et al.*, 2006; Oliveira *et al.*, 2011; Ebert y Valente, 2013; Shiozaki y Amano, 2017), y particularmente, en Canarias, cuya única cita se basa en un estudio patológico limitado a los años 1999-200 (Degollada *et al.*, 2002).

Entre las distintas lesiones asociadas a *Nasitrema* spp., se describen desde saculitis, otitis y neuritis vestibulococlear hasta abscesos que afectan a tejidos nerviosos ocasionando encefalitis, leptomeningitis y meningoencefalitis, e incluyendo focos de degeneración y necrosis en distintas especies de cetáceos odontocetos, tales como el delfín común de hocico corto, el calderón gris, el calderón de aleta corta, el delfín septentrional sin aleta, el delfín de flancos blancos del Pacífico, el delfín de cabeza de melón, el delfín listado, el delfín mular y en el zifio de Blainville (Dailey y Ridgway, 1976; Dailey y Walker, 1978; Morimitsu *et al.*, 1986; Morimitsu *et al.*, 1987; Lewis y Berry, 1988; O'Shea *et al.*, 1991; Morimitsu *et al.*, 1992; Degollada *et al.*, 2002; Honh *et al.*, 2006; Bossart *et al.*, 2007; Arbelo *et al.*, 2013; Phillips y Suepaul, 2017; Puig *et al.*, 2017; Díaz-Delgado *et al.*, 2018).

Además, se ha descrito también bronconeumonía en el delfín de flancos blancos del Pacífico (Kikuchi *et al.*, 1987), lesiones necróticas e hiperostosis en la región pterigoidea y periótica (Tejedor, 2015) y actúa como agente etiológico de lesiones pulmonares crónicas por aspiración profunda de huevos en del delfín mular (Kumar *et al.*, 1975). También puede causar patologías graves en el SNC, donde se ha evidenciado la presencia intralesional del parásito y/o de sus huevos (Arbelo *et al.*, 2013; Díaz-Delgado *et al.*, 2018). Sin embargo, se sospecha que algunas lesiones crónicas en el SNC pudieran estar relacionadas con la

migración de *Nasitrema* spp., pero no se reconoce al parásito, huevos o estructuras que morfológicamente permitan establecer su diagnóstico. Se sospecha que en estas lesiones pudieran quedar estructuras antigénicas de *Nasitrema* spp.

De ahí la necesidad de utilizar técnicas diagnósticas complementarias que permitan evidenciar o descartar inmunohistoquímicamente, en estos casos, antígenos de *Nasitrema* spp., empleando una reacción inmunológica “antígeno-anticuerpo” evidenciable microscópicamente (técnicas inmunohistoquímicas) siguiendo protocolos similares a los utilizados para la detección antigénica de otros patógenos, como virus y bacterias en tejidos infectados (Fernandez *et al.*, 1989; Ramos-Vara *et al.*, 2008; Ahmed *et al.*, 2018; Dağ *et al.*, 2018,), lo que ayudaría al diagnóstico etiológico de *Nasitrema* spp. en casos donde no se evidencia al parásito, pero si sus antígenos.

Una técnica inmunohistoquímica (IHQ) o inmunocitohistoquímica es un método que permite identificar de forma específica antígeno/s, normalmente proteicos. Esta se fundamenta en una reacción antígeno-anticuerpo y su posterior visualización mediante un marcador evidenciable microscópicamente (Dabbs, 2013). Dicha técnica es usada para el diagnóstico microscópico de diferentes patologías (Ramos-Vara *et al.*, 2008), como la detección de distintos tipos de neoplasias (Miettinen y Lasota, 2001; Cheung *et al.*, 2011; Truong y Shen, 2011), habiendo sido aplicada también para detectar e identificar parásitos, tales como protozoos (Guarner *et al.*, 2007; Moreira *et al.*, 2007), cestodos (Ogunremi *et al.*, 2004; Barth *et al.*, 2012) y trematodos (Dezfuli *et al.*, 2005; Gordon *et al.*, 2013). Sin embargo, no existe, hasta el momento, ningún estudio referente al diagnóstico inmunohistoquímico de *Nasitrema* spp. en cetáceos.

Todo esto ha llevado a plantear el presente estudio, que intenta contribuir al conocimiento de la prevalencia de *Nasitrema* spp. en los cetáceos (y sus especies) varados en las Islas Canarias, a partir de los resultados macroscópicos y microscópicos obtenidos en estudios patológicos (necropsias y estudios histopatológicos) con fines diagnósticos durante el periodo 2000 – 2018. Y avanzar en opciones diagnósticas microscópicas, en este caso, de las nastremiasis, en tejidos fijados y conservados en parafina. De ahí que el presente Trabajo Fin de Máster (TFM) presente los siguientes objetivos específicos:

- Prevalencia del género *Nasitrema*: Estudio retrospectivo de la presencia macro y microscópica de *Nasitrema* spp. en órganos y tejidos de cetáceos varados en las Islas Canarias durante el periodo 2000 – 2018.
- Contribución a la detección de antígenos de *Nasitrema* spp. en tejidos de cetáceos varados fijados en formol e incluidos en parafina mediante técnicas inmunohistoquímicas.



**MATERIAL  
Y  
MÉTODOS**

## 2.1. PROCEDIMIENTO PARA DESARROLLAR ESTE TRABAJO

El presente estudio se desarrolló en varias fases preliminares para la selección del material de estudio (Figura 4):

- La primera fase de este trabajo consistió en la revisión de 837 informes de varamiento para elaborar una base de datos que recopilase los datos de los cetáceos varados en las Islas Canarias en el periodo comprendido entre los años 2000-2018, de donde se obtuvieron los datos epidemiológicos correspondientes a especie, sexo, edad, estado del animal varado (vivo o muerto), estado nutricional y de conservación, fecha de varamiento e isla y fecha de necropsia.
- En la segunda fase se llevó a cabo la revisión de 594 informes anatomopatológicos de aquellos animales a los que se les realizó un examen *post mortem*, para determinar la presencia de *Nasitrema* spp. tanto macroscópica como microscópicamente, indicando en cada caso la información sobre el parásito, ubicación y patologías asociadas. Esta información permitió completar la base de datos creada en la primera fase del estudio.
- En la tercera fase se tuvieron en cuenta aquellos animales en los que *Nasitrema* spp. fue observado a nivel microscópico y seleccionando aquellos atendiendo a su estado de conservación “muy fresco” y “fresco”, sin congelación previa. Resultados preliminares en esta fase determinaron la inviabilidad de los tejidos previamente congelados o con un estado de conservación moderado o de autólisis avanzada. Finalmente, se seleccionaron aquellos animales que presentasen *Nasitrema* spp. en el encéfalo, para ser utilizados como controles positivos en las pruebas inmunohistoquímicas.



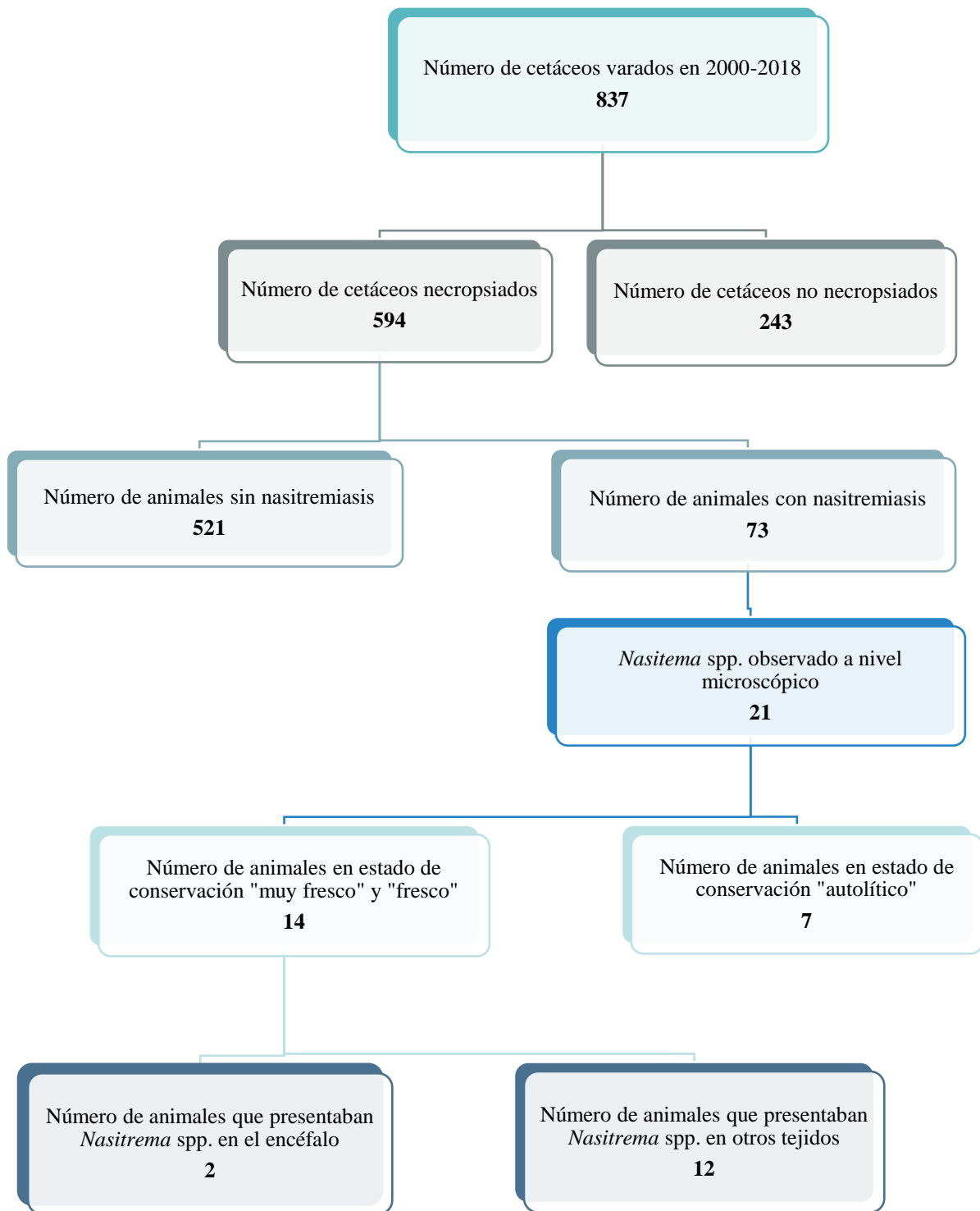


Figura 4. Esquema representativo para la selección de muestras de estudio en cada fase de este trabajo.

Para la realización de este trabajo se han utilizado distintas muestras de estudio y la información correspondiente de los informes de varamiento y anatomopatológicos de cetáceos varados en las Islas Canarias, realizados por la División de Histología y Patología Animal (HAP) del Instituto Universitarios de Animal y Seguridad Alimentaria (IUSA), perteneciente a la Universidad de Las Palmas de Gran Canaria (ULPGC), en el periodo de los años 2000 y 2018. Este material es propiedad del IUSA\_ULPGC.

Las muestras de estudio se corresponden con distintos ejemplares de *Nasitrema* spp. (Tabla 2) encontrados en los sacos pterigoideos y diferentes muestras del encéfalo (Tabla 3), procedentes de distintos cetáceos. Dicho material se encuentra almacenado en el banco de tejidos del Centro Atlántico de Investigación de Cetáceos (CAIC) del IUSA, Centro colaborador Oficial de la Organización Mundial de la Sanidad Animal (EOI).

Según el Acta de Protección de los Mamíferos Marinos (MMPA) de EE.UU (1972), se define varamiento como un evento en un hábitat natural en el que un mamífero marino está muerto en la playa o la costa, o en aguas bajo jurisdicción (incluidas las aguas navegables); está vivo y se encuentra en una playa, costa o en aguas bajo jurisdicción (incluidas las aguas navegables) y no puede regresar; puede regresar pero requiere de atención médica aparente; o no es capaz de volver a su hábitat natural por sus propios medios o sin asistencia. En las Islas Canarias existe una Red de Varamientos del gobierno de Canarias con la colaboración de los Cabildos Insulares con el objetivo principal de determinar las causas de la muerte de los animales varados. El CAIC\_IUSA\_ULPGC es un centro multidisciplinar de investigación en Sanidad de Mamíferos Marinos, siendo una de sus principales fortalezas científicas, los estudios de patología veterinaria para la determinación de causa/s de muerte de los cetáceos varados en las Islas Canarias.

**Tabla 2. Detalle de las distintas muestras de *Nasitrema* spp. obtenidas de los sacos pterigoideos de diferentes especies de cetáceos.** Información correspondiente al número de caso y de cetáceo (Nº CET) de las diferentes especies de las que se obtienen las muestras, indicándose el número de ejemplares de *Nasitrema* spp. preservados en alcohol al 70%, e indicando cuántos de ellos se incluyeron en parafina para su identificación taxonómica. \*Muestra utilizada en la técnica inmunohistoquímica como control positivo.

| Nº CASO   | Nº CET   | ESPECIE                           | PRESERVADOS | EN PARAFINA |
|-----------|----------|-----------------------------------|-------------|-------------|
| Caso 485  | CET 580  | <i>Delphinus delphis</i>          | 51          | 5           |
| Caso 500  | CET 595  | <i>Tursiops truncatus</i>         | 365         | 5           |
| Caso 581  | CET 676  | <i>Delphinus delphis</i>          | 27          | 5           |
| Caso 629  | CET 724  | <i>Tursiops truncatus</i>         | 5           | 5           |
| *Caso 661 | *CET 756 | * <i>Delphinus delphis</i>        | *1          | *1          |
| Caso 778  | CET 880  | <i>Globicephala macrorhynchus</i> | 8           | 2           |
| Caso 826  | CET 930  | <i>Delphinus delphis</i>          | 19          | 1           |

**Tabla 3. Detalle de las diferentes muestras de encéfalo procedente de diferentes especies de cetáceos utilizadas en la técnica inmunohistoquímica.** Información correspondiente al número de caso y de cetáceo (Nº CET) de las diferentes especies de las que se obtienen las muestras, indicándose en cada caso la sección de procedencia de dicha muestra.

| Nº CASO  | Nº CET  | ESPECIE                        | MUESTRA                                  | SECCIÓN DEL SNC                            |
|----------|---------|--------------------------------|--|--|
| Caso 729 | CET 824 | <i>Mesoplodon densirostris</i> | SNC parasitado con <i>Nasitrema</i> spp. | R8 - Cerebelo                              |
| Caso 318 | CET 413 | <i>Pseudorca crassidens</i>    | SNC sano                                 | R3 - Cuerpo estrellado y núcleo de la base |

## 2.2. MUESTREO DE CETÁCEOS VARADOS

El número total de animales, analizados retrospectivamente, a los que se les realizó un examen *post mortem* durante el periodo comprendido entre los años 2000 y 2018 fue de 594, participando la autora de este trabajo en 15 necropsias de 8 especies diferentes de cetáceos durante el periodo de realización de este TFM.

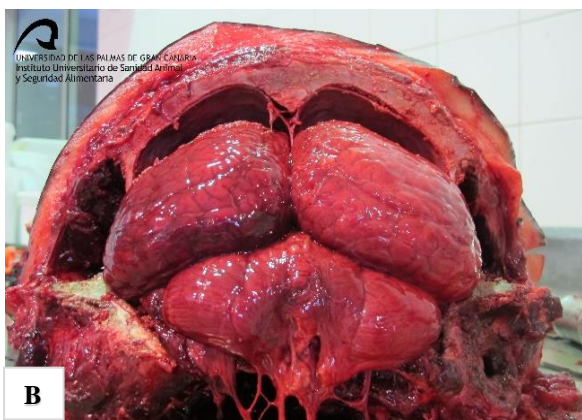
### 2.2.1. Técnica de necropsia

El protocolo básico para el desarrollo de la necropsia (Figura 5) en estos cetáceos varados tiene como referencia el propuesto por la Sociedad Europea de Cetáceos (Geraci y Lounsbury, 1993; Kuiken y García-Hartmann, 1993), complementado por referencias internacionales para la necropsia de mamíferos terrestres domésticos (King, 2006) y con innovaciones llevadas a cabo por el grupo de patología de cetáceos del IUSA - ULPGC. Así pues, se han ido ampliando con ciertas modificaciones técnicas con el fin de adaptarse a las peculiaridades anatómicas y objetivos diagnósticos en las diferentes especies. El desarrollo completo de dicha técnica se encuentra descrito en el Anexo I, centrándonos en este caso en aquellas zonas donde se suele encontrar este trematodo.

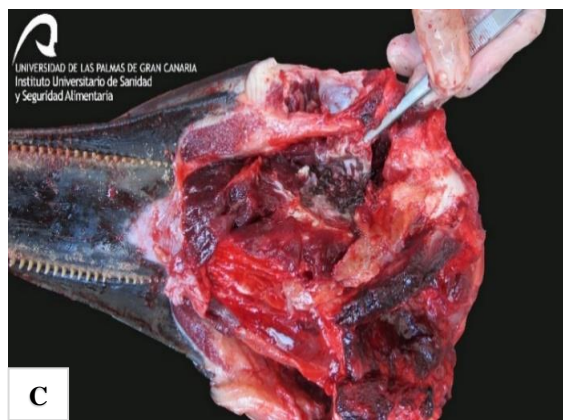
Para obtener el encéfalo, la cabeza se separa del cuerpo desarticulando la articulación atlanto-occipital y seccionando la médula espinal. Posteriormente, se disecciona la musculatura de la cabeza y se deja al descubierto el cráneo siguiendo el procedimiento estándar para acceder al cerebro, el cual se extrae una vez que se han seccionado los pares craneales en la zona ventral del cráneo (Arbelo, 2007). Para acceder a los sacos pterigoideos, primero se desarticula la articulación temporomandibular y se extrae la mandíbula. A continuación, se abren los sacos seccionando longitudinalmente a nivel de cada lado ventromedial del cráneo para realizar un examen visual y comprobar si hay presencia de parásitos (Arbelo, 2007), y aquellos que se encuentren en buen estado de conservación se almacenan en botes con alcohol al 70% (Fraija, 2016).




**A**



**B**



**C**



**D**

@diegollinás

**Figura 5. Imágenes ilustrativas sobre la técnica de necropsias.** **A.** Carcasa de delfín común de hocico corto (*Delphinus delphis*) en la sala de necropsias del Complejo Ambiental de Fuerteventura antes de su apertura. **B.** Encéfalo dentro del cráneo tras haber retirado los cóndilos occipitales. **C.** Vista ventral del saco pterigoideo izquierdo tras su apertura. Detalle de parasitación severa por *Nasitrema* spp. **D.** Ejemplares de *Nasitrema* spp. conservados en bote con alcohol al 70%.

### 2.3. ANÁLISIS DE LA PREVALENCIA DE *NASITREMA* SPP.

Para poder establecer la prevalencia de *Nasitrema* spp. fue necesario realizar un estudio retrospectivo de los informes de varamiento y anatomopatológicos almacenados por el CAIC\_IUSA\_ULPGC durante el periodo de estudio.

El estudio de los eventos de varamiento se realizó a partir de la información recopilada de los informes de varamiento, donde se obtuvieron los datos epidemiológicos correspondientes a los animales varados y a los animales examinados *post mortem*.

Para el estudio de la nasitremiasis en cetáceos examinados *post mortem*, se recogieron, por un lado, los datos epidemiológicos a partir de los informes de varamiento, referentes a la especie, sexo y fecha de varamiento de los diferentes animales que presentaron *Nasitrema* spp. Los informes anatomopatológicos permitieron recopilar la información correspondiente a las diferentes especies que presentaron dicho parásito, detectados macroscópica y/o microscópicamente, indicando en cada caso el estadio, ubicación y patologías asociadas al mismo.

Toda la información obtenida permitió abordar el objetivo sobre la prevalencia de *Nasitrema* spp. en cetáceos varados y examinados *post mortem*, y la gravedad de la parasitosis; permitiendo determinar la prevalencia por especie, en función del sexo, la estacionalidad y el año. La fórmula para dicho cálculo es  $\frac{\text{Nº de animales con nasitremiasis}}{\text{Nº de animales examinados post-mortem}} \times 100$ . Para el cálculo de la prevalencia estacional se tuvo en cuenta la estacionalidad marítima, considerando la variabilidad de la temperatura superficial del agua para definir las diferentes estaciones según Morales (2015), la cual queda recogida en la Tabla 4. Asimismo, se pudo realizar un estudio retrospectivo sobre la patología asociada a este parásito en los cetáceos varados durante el periodo de estudio.

**Tabla 4.** Correspondencia entre las estaciones marítimas y terrestres tenidas en cuenta en el estudio, obtenida de Morales, 2015.

| ESTACIONES MARÍTIMAS | MESES                                |
|----------------------|--------------------------------------|
| PRIMAVERA            | <i>Abril, mayo, junio</i>            |
| VERANO               | <i>Julio, agosto, septiembre</i>     |
| OTOÑO                | <i>Octubre, noviembre, diciembre</i> |
| INVIERNO             | <i>Enero, febrero, marzo</i>         |

## 2.4. PREPARACIÓN DE LAS MUESTRAS

### 2.4.1. Elaboración de suero hiperinmune frente a *Nasitrema* spp.

La realización de la fase experimental de este estudio fue aprobada por el Comité Ético de Experimentación Animal (CEEA\_ULPGC), con finalidad científica de investigación propia y cuyo objetivo fue la obtención de suero hiperinmune en conejos frente a *Nasitrema* spp.

Con este fin, en primer lugar, se llevó a cabo la elaboración de antígenos de *Nasitrema* spp. mediante el empleo de varios ejemplares procedentes del saco pterigoideo de un cetáceo (Figura 6A). Para ello se llevó a cabo la metodología empleada por Moneo *et al.*, 2000, aplicando algunas modificaciones adaptadas al tamaño del parásito. Los trematodos fueron pesados, y por cada gramo de parásito se añadieron 10 mL de tampón de fosfato salino (Phosphate Buffered Saline - PBS). A continuación, se procedió a preparar el macerado de los parásitos junto al PBS, donde se molieron con ayuda de un mortero y pistilo de vidrio (Figura 6B). Finalmente, el macerado obtenido fue centrifugado durante 5 minutos a 1000 rpm (revoluciones por minuto), permitiendo descartar el sedimento y preparar las diferentes alícuotas de 0,5 ml de antígeno para proceder a las correspondientes inoculaciones.

Para la fase de producción de suero hiperinmune se empleó el protocolo de referencia de fabricación de anticuerpos policlonales en conejos de la Universidad Estatal de Florida (Florida State University, 2017), con las siguientes modificaciones:

El antígeno obtenido fue esterilizado mediante el paso por un filtro de 0.22  $\mu\text{m}$  antes de ser inoculado al animal, utilizándose un conejo hembra del genotipo Californiano x Neozelandés, de entre 10-16 semanas de edad, con 2,5-3 Kg de peso. Para la administración del inmunógeno, el área de extracción se desinfectó con alcohol de 70% y se extrajo 1 ml de sangre a partir de la vena marginal de la oreja con ayuda de una jeringuilla de insulina estéril (Figura 6C, 6D). La zona de inoculación fue previamente anestesiada localmente mediante la utilización de la crema EMLA® (25 mg/g + 25 mg/g Lidocaina/prilocaina; Aspen Pharma Trading Limited, Dublin, Irlanda).

A continuación, se administraron 10 ml de la mezcla antigénica previamente elaborada (0,5 ml) diluida en suero fisiológico (9,5 ml) usando una jeringuilla de insulina estéril (10 inyecciones de 0,5 ml en la zona de aplicación) (Figura 5E). El procedimiento se

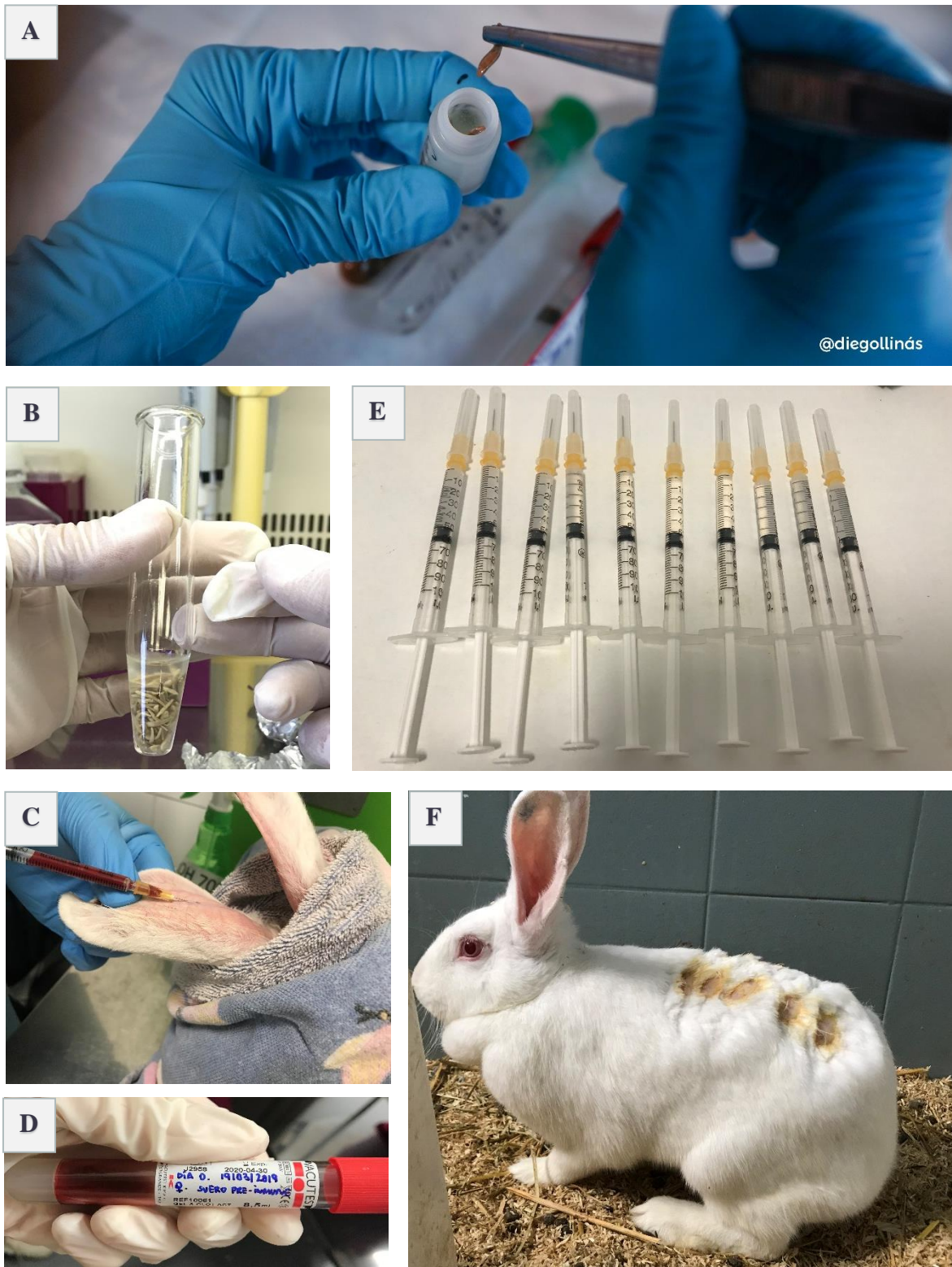repitió a los 14 y 28 días. Finalmente, a los 35 días se volvió a anestésiar localmente, extrayéndose 4 ml de sangre, cantidad establecida dentro del protocolo aprobado por el comité para este trabajo, evitando así el sacrificio del animal.

Para la administración de la mezcla antigénica diluida en PBS, dicha zona fue depilada, desinfectada con alcohol al 70% y anestesiado localmente con EMLA®. La distancia entre cada pinchazo se encontraba lo suficientemente espaciado para impedir que coalescieran los puntos de inyección y provocasen una superposición de procesos inflamatorios. Se comenzó por el cuadrante anterior derecho, seguido por el izquierdo, posteriormente se continuó en el cuadrante posterior derecho, y se finalizó en el cuadrante posterior izquierdo. Tras confirmar que las distintas inoculaciones no sangraban se devolvió el animal a su habitáculo dentro del animalario (Figura 6F).

Los distintos sueros obtenidos durante este procedimiento se centrifugaron durante 15 minutos a 3000 rpm, descartando el sedimento y guardando los sobrenadantes en diferente alícuotas de 50  $\mu$ L en tubos de eppendorf, en congelación, hasta su uso en la técnica inmunohistoquímica.

Durante todo el procedimiento de experimentación, el animal fue monitorizado 15 minutos después de las inyecciones y de la recogida de sangre, realizándose como mínimo tres veces por semana. Se evitaron las infecciones mediante la desinfección de las zonas de punción y rasurando el lomo del animal. Además, se aplicó una hoja de supervisión semanal, avisándose al veterinario designado en el caso de observar signo de dolor, distrés, edema, abscesos o ulceraciones en los sitios de inyección, lo que no ocurrió en este caso.





**Figura 6. Imágenes ilustrativas del proceso de elaboración de suero hiperinmune frente a *Nasitrema* spp.** **A.** Ejemplar de *Nasitrema* spp. obtenido del saco pterigoideo de un cetáceo y conservado en bote con alcohol al 70%. **B.** Ejemplares de *Nasitrema* spp. con PBS, en el interior del mortero de vidrio antes de proceder al macerado. **C.** Proceso de extracción de sangre a partir de la vena marginal de la oreja con ayuda de una jeringuilla de insulina estéril. **D.** Sangre obtenida tras la primera inoculación del “pool antigénico”. **E.** Animal en el habitáculo del animalario tras haber realizado las distintas inoculaciones y comprobado que no sangraba en las distintas zonas inoculadas.

### 2.4.2. Estudio histológico de rutina

Las muestras de *Nasitrema* spp. se encontraban almacenadas en distintos botes fijadas con etanol al 70%, mientras que, las muestras (tejidos) para el análisis histológico habían sido previamente fijadas en formol tamponado al 10% a temperatura ambiente durante, al menos 24 horas y procesadas siguiendo el método de rutina para estudios de microscopía óptica, utilizando un procesador automático de tejidos (Tissue embedding system TES99, Dispenser Unit TES99.250, MEDITE Medizintechnik, Wollenweberstr, Burgdorf, Alemania).

Posteriormente, las muestras tisulares y los parásitos se incluyeron en parafina utilizando un dispensador de parafina (Leica® EG-1160, Leica Biosystems, GmbH, Nussloch, Alemania) y se realizaron cortes histológicos con un microtomo (Leica® RM-2235, Leica Instruments, GmbH, Nussloch, Alemania) de 5 µm de grosor para la técnica histoquímica de hematoxilina-eosina (H&E) y de 3 µm de para la técnica de inmunohistoquímica. Finalmente, los cortes se extendieron en agua destilada a 45° para ser transferidos a un portaobjetos de cristal.

### 2.4.3. Técnica histoquímica

La realización de esta técnica se fundamentó en la obra “Laboratory Methods in Histotechnology” (Prophet, 1992). En este documento puede hallarse la descripción completa de dicha técnica.

Protocolo estandarizado siguiendo los siguientes pasos:

#### Desparafinado e hidratación de las muestras:

- 1.- Desparafinado mediante dos lavados de xilol de 2 minutos cada uno seguido con varios lavados decrecientes de alcohol. Se comienza con dos lavados de 2 minutos cada uno en alcohol 100% seguido de uno en alcohol 70% durante 2 minutos.
- 2.- Hidratación mediante tres lavados en agua destilada durante 2 minutos cada uno.

#### Tinción con Hematoxilina y Eosina (H&E):

- 1.- Tinción con hematoxilina de Harris durante 15 minutos seguido de un lavado rápido en agua.

- 2.- 4 pases en alcohol clorhídrico seguido de un lavado rápido en agua.
- 3.- 15 pases en agua amoniacal seguido de un lavado en agua corriente durante 15 minutos.
- 4.- Tinción con eosina durante 4 minutos. Escurrir el sobrante el papel.

#### *Deshidratación y montaje de las muestras:*

- 1.- Deshidratación mediante lavados crecientes en alcohol. Se comienza con dos lavados en alcohol 96% durante 2 minutos cada uno seguido de uno en alcohol 100% durante 2 minutos. Posteriormente se hacen tres lavados en xilol de 2 minutos cada uno.
- 2.- Finalmente, para el montaje de las muestras, se aplicaron los cubreobjetos utilizando pegamento de montaje DPX (Panreac, Química S. A., Barcelona), favoreciendo un montaje permanente.

#### **2.4.4. Técnica inmunohistoquímica**

Se utilizó el método descrito por Hsu *et al.* (1981) con las modificaciones laborales pertinentes, de acuerdo a las características tisulares de cada uno de los casos examinados. Los reactivos utilizados se exponen a continuación.

##### ***2.4.4.1. Reactivos***

##### *Anticuerpos primarios, secundarios, terciarios y sueros no inmunes*

Como reactivo primario (anticuerpo primario) se utilizó el suero obtenido el día 35 en conejo tras la inoculación de antígenos de *Nasitrema* spp. obtenidos durante la fase experimental de este trabajo. Los anticuerpos secundarios utilizados fueron el Anti-IgG de conejo biotinado desarrollado en cerdo (Dako, Glostrup, Dinamarca), con una dilución de 1/200, y como terciario el Complejo-biotina-peroxidasa (ABC) (StreptABCComplex/HRP, Dako, Glostrup, Dinamarca). Finalmente, como suero no inmune se usó suero normal de cerdo (Dako, Glostrup, Dinamarca).

### *Cromógenos*

Los agentes cromogénicos utilizados fueron diaminobencidina (3,3', tetrahidrocloruro de diaminobencidina; DAB; Sigma® Chemical Company, St. Louis MO, EEUU); y aminoetilcarbazol (3 amino 9 etil carbazol; AEC; Sigma®).

### *Soluciones tampón*

Las soluciones tampón utilizadas fueron el tampón fosfato salino pH 7,2 y tampón acetato pH 5,2. Para la preparación del PBS se emplean 2,96 g de fosfato sódico dibásico anhidro ( $\text{Na}_2\text{HPO}_4$ ), 0,86 g de fosfato potásico monobásico anhidro ( $\text{K}_2\text{HPO}_4$ ) y 14,40 g de cloruro sódico (ClNa) en 2 litros de agua destilada, mezclándose en agitación. Para obtener el acetato ( $\text{C}_2\text{H}_3\text{O}_2^-$ ) (para 1 litro) se mezcla 1,2 ml de ácido acético glacial ( $\text{CH}_3\text{COOH}$ ) en 210 ml de agua destilada con 10,75 g de acetato sódico ( $\text{C}_2\text{H}_3\text{NaO}_2$ ) en 790 ml de agua destilada, mezclándose en agitación mientras se mide el pH.

### *Solución reveladora*

La solución reveladora (para 70 ml) consiste en la mezcla de 0,025 g de 3-amino-9-ethyl-carbazole (AEC), 5 ml de N-N-Dimetilformamida (DMF), 70 ml de acetato y 75  $\mu\text{l}$  de peróxido de hidrógeno ( $\text{H}_2\text{O}_2$ ).

#### *2.4.4.2. Desarrollo de la técnica inmunohistoquímica*

Para la técnica inmunohistoquímica se utilizaron cortes de 3  $\mu\text{m}$  de grosor montados en portaobjetos previamente tratados con VECTABOND® Reagent (Vector Laboratories, Peterborough, United States), con el objetivo de evitar el desprendimiento de las muestras durante el desarrollo de la técnica. A continuación, se presentan las pruebas de estandarización y los controles utilizados, seguido de los pasos llevados a cabo durante el desarrollo del protocolo.

#### *Pruebas de estandarización:*

Se probaron los diferentes sueros hiperinmunes obtenidos en conejo (días 14, 28 y 35) utilizándose las siguientes diluciones: 1:20, 1:50, 1:100, 1:500 y 1:1000, decidiendo utilizarse el suero obtenido el día 35, con la concentración 1:500, sin ningún llevar a cabo ningún pretratamiento previo.

Desparafinado y rehidratación de las muestras:

- 1.- Desparafinado mediante tres pases en xilol de 10, 5 y 5 minutos, respectivamente.
- 2.- Inicio de la rehidratación mediante un baño de 5 minutos en alcohol de 100°.
- 3.- Inhibición de la peroxidasa endógena mediante un baño en una solución de peróxido de hidrógeno al 3% en metanol durante 30 minutos en agitación suave (6 ml de agua oxigenada + 194 ml de metanol).
- 4.- Finalización de la rehidratación mediante baños de 5 minutos cada uno en alcoholes de 100°, 96° y 70° y dos baños de 5 minutos en agua destilada.
- 5.- Tres lavados con PBS pH 7,3 durante 5 minutos en agitación suave.

Incubación en suero normal:

- 6.- Incubación en cámara húmeda con suero normal de cerdo al 10% en PBS (150 µl a cada cristal) durante 30 minutos a temperatura ambiente.

Incubación del anticuerpo primario:

- 7.- Retirada del exceso de suero normal de cerdo al 10% en PBS e incubación del anticuerpo primario diluido en PBS y suero normal de cerdo al 1% (150 µl a cada cristal) en cámara húmeda a 4°C durante toda una noche (18 horas). Para el control negativo se substituye este anticuerpo por PBS.

Incubación del anticuerpo secundario:

- 8.- Al día siguiente, tras mantener la cámara húmeda a temperatura ambiente durante 1 hora, se procede a retirar el exceso del anticuerpo primario mediante tres lavados de 5 minutos en PBS.
- 9.- Retirada del exceso de PBS de las muestras y secado de los bordes de las mismas.
- 10.- Incubación con el anticuerpo secundario a una dilución 1:100 en suero normal de cerdo anti-conejo al 1% en PBS (150 µl a cada cristal) durante 30 minutos a temperatura ambiente.

Incubación del anticuerpo terciario:

- 11.- Retirada del exceso del anticuerpo secundario mediante tres lavados de 5 minutos en PBS.

12.- Incubación de los cortes con el complejo Avidina-Biotina-Peroxidasa (ABC Dako) diluido en PBS (150 µl a cada cristal) en cámara húmeda a temperatura ambiente durante 30 minutos en oscuridad.

Revelado y montaje de las muestras:

13.- Retirada del exceso del anticuerpo terciario mediante dos lavados de 5 minutos en PBS.

14.- Lavado de 10 minutos en acetato pH 5,2.

15.- Revelado mediante inmersión en la solución reveladora previamente filtrada. El tiempo de revelado suele variar entre 1 y 10 minutos, siendo en este caso de 1 minuto con 45 segundos, aproximadamente.

16.- Bloqueo de la reacción con agua corriente durante 10 minutos.

17.- Tinción con hematoxilina de Mayer durante 15 min.

18.- Lavado con agua corriente durante 10 minutos.

19.- Lavado en agua destilada durante 5 minutos.

20.- Montaje en medio acuoso con DPX.

**2.4.4.3. Control positivo**

Las secciones utilizadas como control positivo fueron secciones tisulares de un ejemplar adulto de *Nasitrema* spp. y *Nasitrema* spp. en lesiones inflamatorias en el cerebro. En este caso con la presencia de estadio adulto del parásito junto a sus huevos. La información correspondiente a las muestras utilizadas se encuentra recogida en la Tabla 2 y Tabla 3, respectivamente.

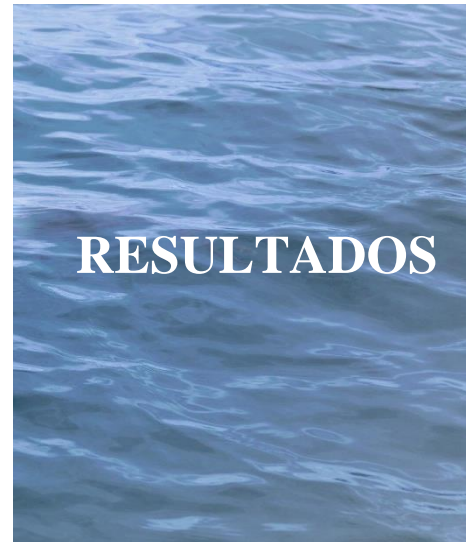La presencia de inmunoreacción evidenciable (granular, lineal, puntiforme, etc.) con el color adecuado de estructuras parasitarias se interpretan como inmunoreactividad positiva antígeno-anticuerpo.

#### **2.4.4.4. Control negativo**

Para el control negativo se utilizaron los mismos cortes del mismo bloque de parafina que se utilizaron para el control positivo, sustituyendo únicamente el anticuerpo primario (suero hiperinmune creado en conejo) por suero normal de conejo diluido al 10% en PBS. La información correspondiente a las muestras de SNC se encuentran recogidas en la Tabla 3, mientras que la información del ejemplar de *Nasitrema* spp. se encuentra plasmado en la Tabla 2. La ausencia de inmunotinción específica en las estructuras parasitarias confirma el valor del control negativo en este caso.

### **2.5. OBSERVACIÓN Y FOTOGRAFIADO DE LAS MUESTRAS**

Los cortes teñidos con las técnicas histoquímicas e inmunohistoquímica se analizaron microscópicamente utilizando un Microscopio Óptico (MO) *Olympus* y se realizaron las correspondientes fotografías con una cámara digital.





### 3.1. ANÁLISIS DE LA PREVALENCIA DEL GÉNERO NASITREMA

#### Estudio de los eventos de varamiento

En el período comprendido entre febrero de 2000 y diciembre de 2018, se registraron en las costas de las Islas Canarias 837 eventos de varamientos (378 machos, 332 hembras y 127 de sexo no determinados) pertenecientes a 25 especies de las 30 citadas para Canarias (Arbelo, 2007; Díaz-Delgado, 2015; Tejedor, 2015). Los animales sometidos a un examen *post mortem* de acuerdo con la metodología estandarizada de necropsia (Geraci y Lounsbury, 1993; Kuiken y García-Hartmann, 1993; Arbelo, 2007; Díaz-Delgado, 2015) fueron 594 (594/837; 71%), de los cuales 303 eran machos, 273 hembras y 18 de sexo no determinado (Figura 7).

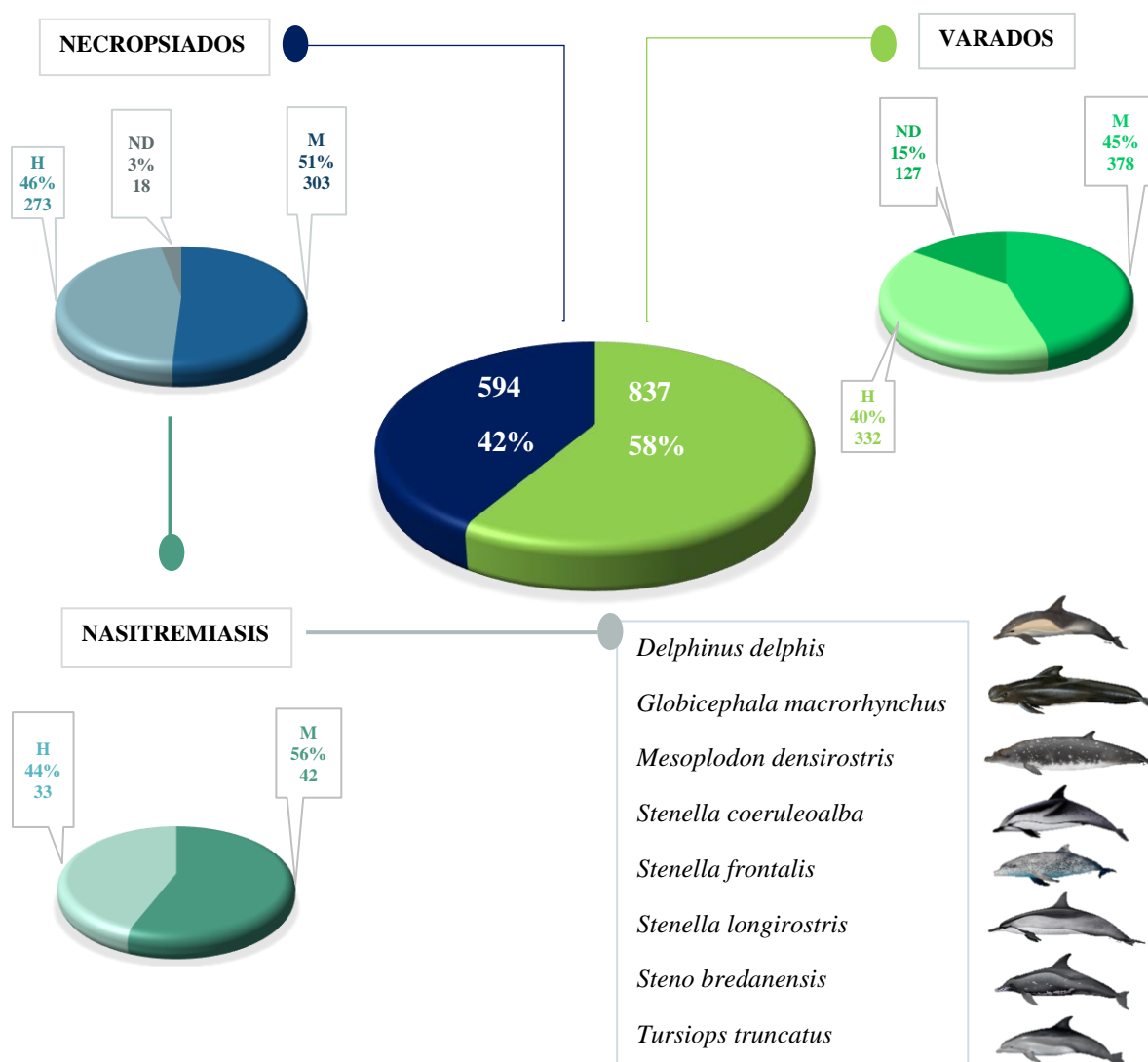


Figura 7. Análisis del número y porcentaje de eventos de varamiento producidos durante el periodo comprendido entre los años 2000-2018, de los animales a los que se les realizó un examen *post mortem* y los que presentaron nasitremitis, indicando las distintas especies en las que se encontró *Nasitrema* spp. H – Hembras; M – Machos; ND – Sexo no determinado.

## Estudio de la nasitremitis en los animales examinados post mortem

Dentro de los cetáceos a los que se les realizó un examen *post mortem*, un total de 73 individuos de 8 especies diferentes de cetáceos presentaron *Nasitrema* spp. (Figura 7), siendo un 26% en *S. frontalis*, 21% en *T. truncatus*, 14% en *D. delphis* y *S. bredanensis*, 11% en *G. macrorhynchus* y *S. coeruleoalba*, 3% en *Stenella longirostris* (Gray, 1828) y finalmente, 1% en *M. densirostris* (Figura 8, Tabla 5).

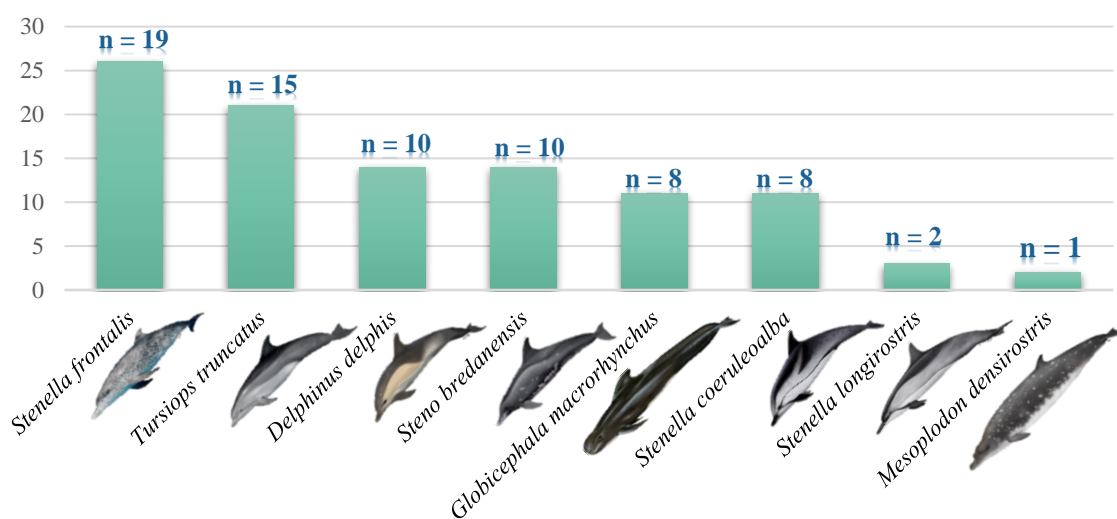


Figura 8. Porcentaje de individuos de cada una de las especies que presentaron *Nasitrema* spp. del total de casos con nasitremitis en cetáceos varados y examinados *post mortem* en las Islas Canarias (2000-2018). Indicándose en cada caso el número de animales que presentaron nasitremitis en cada especie.

## Prevalencia en cetáceos necropsiados y gravedad de la infestación de la nasitremitis

El índice de prevalencia de *Nasitrema* spp., aunando todos los años de estudio y para todas las especies de cetáceos examinados *post mortem* fue del 12% (73/597), siendo la gravedad de la infestación masiva en el 34% (25/73) de los casos, moderada en el 29% (21/73) y leve en el 37% (27/73).

## Prevalencia por especie

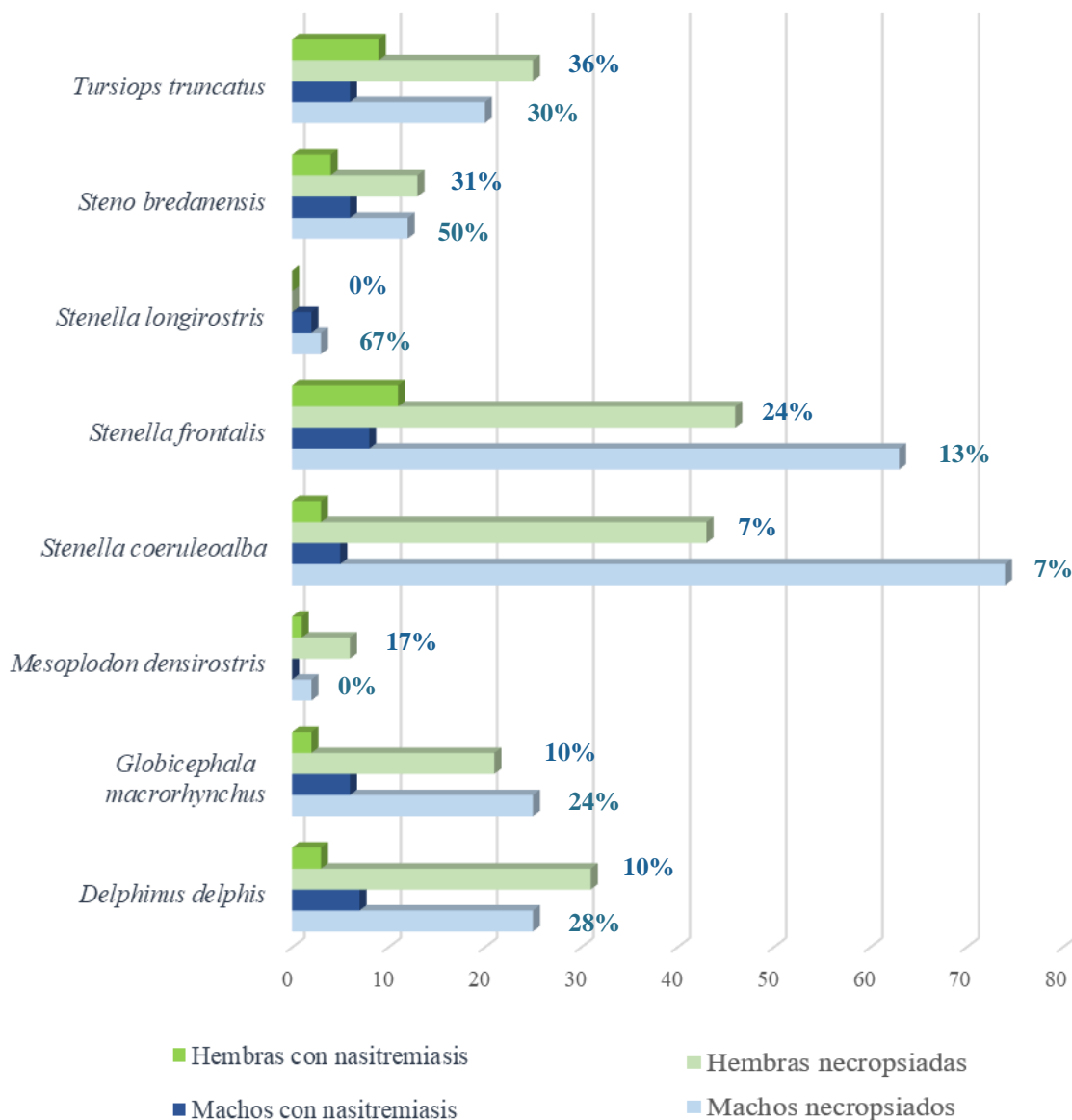
Al estudiarse por separado la prevalencia en cada una de las especies se puso de manifiesto que la prevalencia por orden decreciente de las mismas fue de 67% en *S. longirostris*, 38% en *S. bredanensis*, 33% en *T. truncatus*, 17% en *S. frontalis*, 17% en *D. delphis*, 17% en *G. macrorhynchus*, 14% en *M. densirostris* y finalmente, 7% en *S. coeruleoalba*. Estos resultados se muestran en la Tabla 5.

**Tabla 5. Detalle de las diferentes especies de odontocetos con *Nasitrema* spp. varados en las Islas Canarias en el periodo comprendido entre 2000-2018, indicando el estado del parásito, su localización, patología asociada y prevalencia del mismo.** Estado del parásito: A – Adulto, H – Huevos; Localización: CTP – Complejo timpánico-periótico, E – Encéfalo, H – Hipófisis, SA – Sacos aéreos; SPT – Sacos pterigoideos, TL – Tonsila laríngea, VIII PC – Octavo par craneal. \*Se indican las diferentes patologías encontradas en los diferentes individuos, no reflejándose aquellos casos en los que solo hubo infestación sin presencia de lesiones.

| ESPECIES                          | ESTADO PARÁSITO | LOCALIZACIÓN            | *PATOLOGÍA ASOCIADA  | ANIMALES PARASITADOS | ANIMALES NECROPSIADOS | PREVALENCIA |
|-----------------------------------|-----------------|-------------------------|--|----------------------|-----------------------|-------------|
| <i>Delphinus delphis</i>          | A, H            | SPT, SNC                | Meningoencefalitis, Saculitis  | 10                   | 58                    | 17%         |
| <i>Globicephala macrorhynchus</i> | A               | CTP, SPT                | Necrosis, Otitis, Saculitis  | 8                    | 48                    | 17%         |
| <i>Mesoplodon densirostris</i>    | A, H            | E, H                    | Encefalitis  | 1                    | 7                     | 14%         |
| <i>Stenella coeruleoalba</i>      | A               | E, SPT                  | Meningitis, Saculitis  | 8                    | 117                   | 7%          |
| <i>Stenella frontalis</i>         | A, H            | CTP, SPT                | Saculitis  | 19                   | 110                   | 17%         |
| <i>Stenella longirostris</i>      | A               | SA, SPT                 | Bronconeumonía, Saculitis  | 2                    | 3                     | 67%         |
| <i>Steno bredanensis</i>          | A, H            | SPT                     | Saculitis  | 10                   | 26                    | 38%         |
| <i>Tursiops truncatus</i>         | A, H            | E, SPT, TF, TL, VIII PC | Encefalitis, Encefalomalacia, Leptomeningoencefalitis, Meningoencefalitis, Necrosis, Saculitis | 15                   | 45                    | 33%         |

### Prevalencia en función del sexo

Un total de 40 machos y 33 hembras presentaron nasitremitiasis, lo que representó un índice de prevalencia del 13% (40/303) en machos y un 12% (33/273) en hembras. Al estudiarse la prevalencia en función del sexo se observó variabilidad entre cada una de las especies, a excepción de *S. coeruleoalba*. Asimismo, la parasitosis se da en ambos sexos en todas las especies, a excepción de *S. longirostris* donde solo se dio en machos, mientras que en *M. densirostris* únicamente se encontró en las hembras. Estos resultados se muestran en la Figura 9.



**Figura 9.** Representación gráfica de las distintas especies varadas y examinadas *post mortem* en las Islas Canarias (2000-2018) que presentaron nasitremitiasis en función del sexo. En porcentaje se presenta la prevalencia de cada especie en función del sexo.

### Prevalencia anual

El índice de prevalencia anual (Figura 10) muestra variaciones a lo largo de los diferentes años de estudio. La mayoría de los años muestran valores de prevalencia bajos, destacando el año 2003, donde no se encontró ningún animal con nasitremitias del total de animales examinados *post mortem* y siendo el año 2004 el que mayor valor de prevalencia presentó, seguidos por los años 2013 y 2008. Asimismo, estos años coinciden con el mayor número de animales que presentaron nasitremitias.

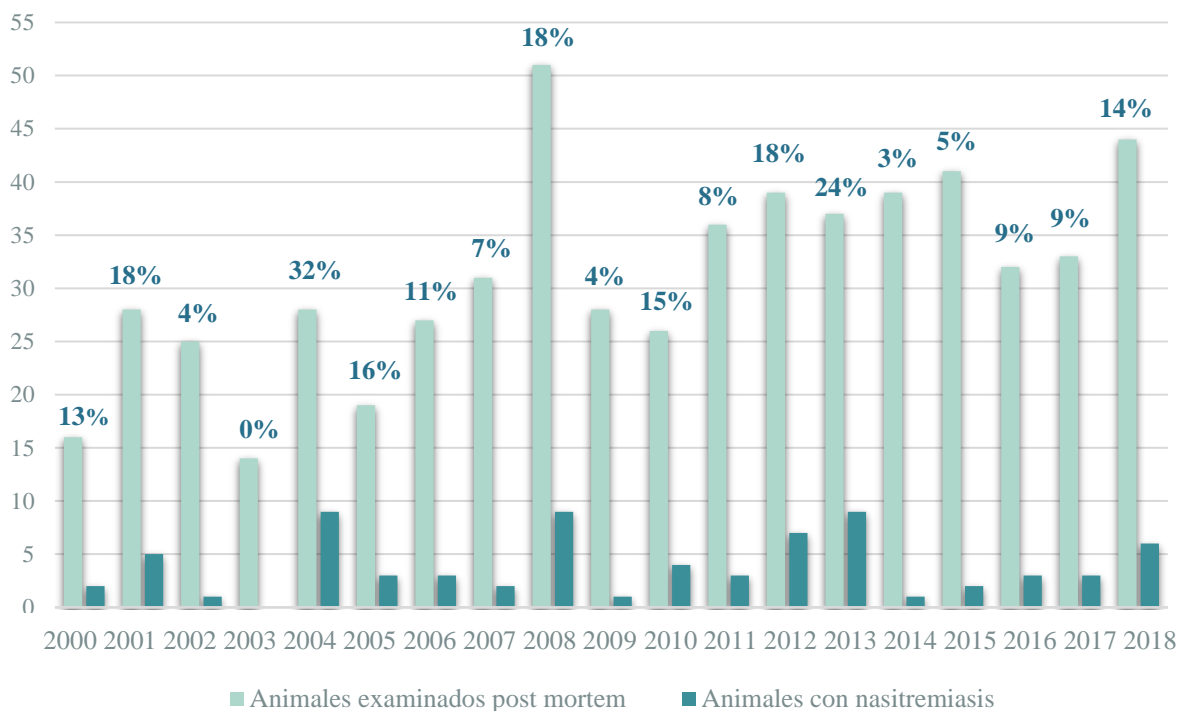
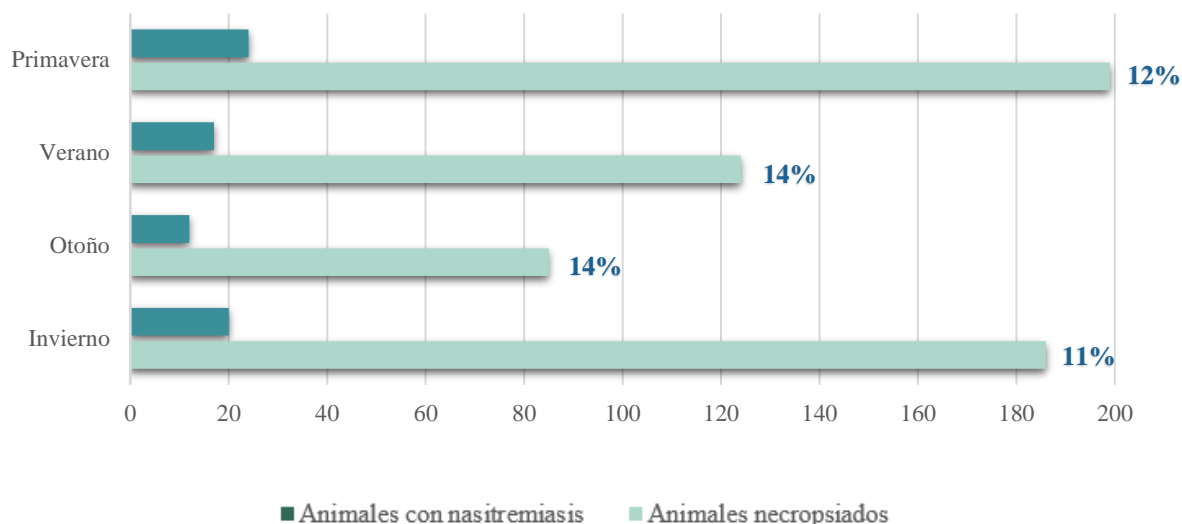


Figura 10. Representación gráfica del número de animales de todas las especies que presentaron nasitremitias del total de animales varados y examinados *post mortem* en las Islas Canarias en cada año de estudio (2000-2018). En porcentaje se presenta el índice de prevalencia anual.

### Prevalencia estacional

Al estudiarse el índice de prevalencia estacional (Figura 11) teniendo en cuenta el número total de animales que presentaron nasitremitias, a partir de todos los animales varados y examinados *post mortem*, se observó poca variabilidad entre ellos, destacando los meses de verano y otoño al presentar una mayor prevalencia e invierno el de menor.



**Figura 11.** Representación gráfica del número de animales de todas las especies que presentaron nasitremitis del total de animales varados y examinados *post mortem* en las Islas Canarias, en las diferentes estaciones del año (2000-2018). En porcentaje se presenta el índice de prevalencia estacional.

### *Estudio patológico de la nasitremitis*

Los distintos ejemplares presentaron *Nasitrema* spp. principalmente en estadio adulto, encontrándose en un 95% de los casos. Un 12% de estos animales presentaron huevos del parásito, encontrándose, en algunos de los casos, de forma simultánea con el estadio adulto. Los tremátodos se encontraron fundamentalmente en los sacos pterigoideos (96%), presentándose también en el complejo timpánico-periótico (6%) y encéfalo (2%), llegando a observarse incluso un caso tanto asociado al octavo par craneal, en la tonsila laríngea y en la tonsila faríngea (Tabla 5).

En un 56% de los cetáceos parasitados por *Nasitrema* spp. no se observaron lesiones macroscópicas asociadas al mismo, independientemente de si la gravedad de la infestación era severa, moderada o grave, y provocando en un 44% distintas afecciones.

Entre las diferentes patologías asociadas a la presencia de este tremátodo, destaca la sacutilis por presencia de tremátodos adultos en los sacos pterigoideos, afectando a todas las especies a excepción de *M. densirostris*. Entre las diferentes patologías graves debido a la afectación del SNC, se encuentran la encefalitis y meningitis (meningoencefalitis, encefalomalacia, leptomeningitis y leptomeningoencefalitis), afectando a diferentes especies tales como *D. delphis*, *M. densirostris*, *S. coeruleoalba*, *S. frontalis* y *T. truncatus*. Todos los casos de lesiones en el SNC estaban asociadas a huevos de *Nasitrema* spp., sin embargo,

también se encontraron ejemplares adultos en el encéfalo de *T. truncatus* y *M. densirostris*. Otras de las patologías asociadas a la presencia de tremátodos adultos son la otitis por infestaciones en el complejo timpánico-periótico, afectando a *G. macrorhynchus*; la bronconeumonía por infestaciones en los sacos nasales, afectando a *S. longirostris*; e incluso, perineuritis del octavo par craneal, encontradas en un *T. truncatus*, donde se observaron trematodos adultos en el área de inserción del octavo par craneal, poniendo así en evidencia la posible migración de *Nasitrema* spp. hacia el encéfalo a través de las envueltas del octavo par craneal (Tabla 5).

### 3.2. RESULTADOS DEL ESTUDIO HISTOQUÍMICO DEL GÉNERO NASITREMA

Las muestras de *Nasitrema* spp. se analizaron microscópicamente, permitiendo corroborar que dichos especímenes pertenecían al género *Nasitrema* según la descripción de Ozaki (1935).

A su vez, se intentaron estudiar los diferentes ejemplares almacenados por el CAIC hasta ahora (Tabla 2), con el propósito de intentar identificar las distintas especies presentes en los cetáceos de las Islas Canarias. Sin embargo, debido al mal procesamiento de las muestras, fue inviable determinar correctamente las medidas taxonómicas pertinentes para la identificación de las diferentes especies recopiladas en la Tabla 1. No obstante, se realiza una aproximación a su identificación, teniendo en consideración el tamaño y morfología de las distintas especies indicadas en la Figura 12, donde se podría manifestar, *a priori*, la existencia de, al menos, 3 especies distintas del género *Nasitrema*., destacando, a su vez, la distinta procedencia de cada uno los diferentes ejemplares.



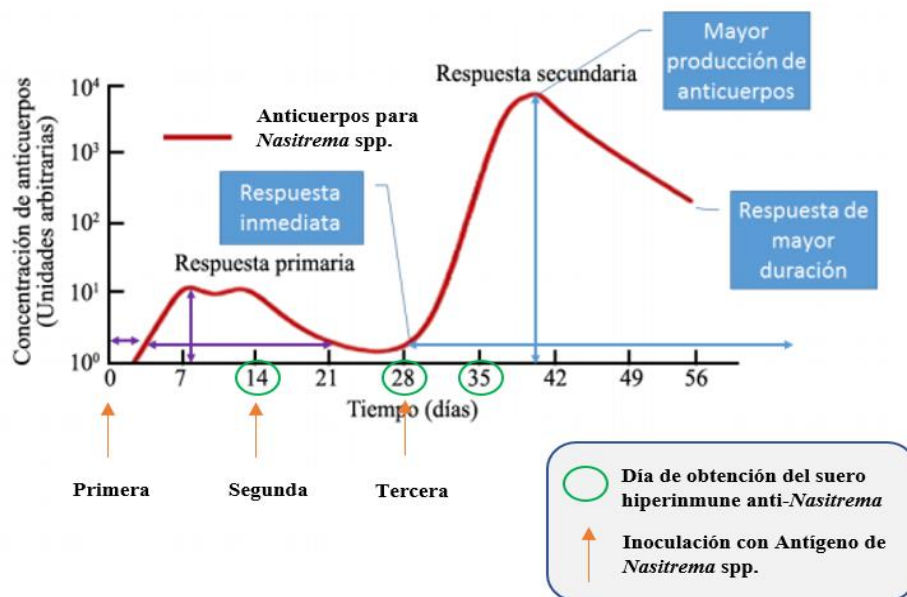
**Figura 12. Fotografía de diferentes ejemplares de *Nasitrema* spp. obtenidos de los sacos pterigoideos de distintas especies de cetáceos, donde se pone de manifiesto el diferente tamaño y forma de las diferentes especies.** Las diferentes especies de las que proceden estos ejemplares son: **A.** *T. truncatus* (Caso 500; CET 595) **B.** *D. delphis* (Caso 826; CET 930). **C.** *G. macrorhynchus* (Caso 778; CET 880).

### 3.3. OBTENCIÓN DE SUEROS HIPERINMUNES E INTERPRETACIÓN DE LOS ANÁLISIS INMUNOHISTOQUÍMICOS

La fase experimental de este trabajo consistió en obtener sueros hiperinmunes a partir de un conejo mediante la inoculación de antígenos de *Nasitrema* spp., sueros que se encuentran, actualmente, almacenados en congelación en el CAIC-IUSA.

Los diferentes sueros se obtuvieron tras realizar la inoculación del antígeno parasitario los días 14 (suero obtenido tras la primera inoculación), 28 (obtenido tras segunda inoculación) y 35 (obtenido tras la tercera inoculación).

El proceso de la obtención de anticuerpos utilizando un conejo como fuente de producción se fundamenta en el proceso descrito por Dabbs (2013), expuesto en la Figura 13, donde se observa que la mayor cantidad de anticuerpos en el suero se obtendría el día 35 después de la primera inoculación (día 0) y dos reinoculaciones posteriores (reestimulación antigénica) los días 14 y 28. Estos sueros fueron utilizados en las técnicas inmunohistoquímicas.



**Figura 13. Representación gráfica de la concentración de anticuerpos generada durante el proceso de elaboración de sueros hiperinmunes.** Figura obtenida de Dabbs (2013) a las que se le han aplicado ligeras modificaciones personales adaptadas a este trabajo.

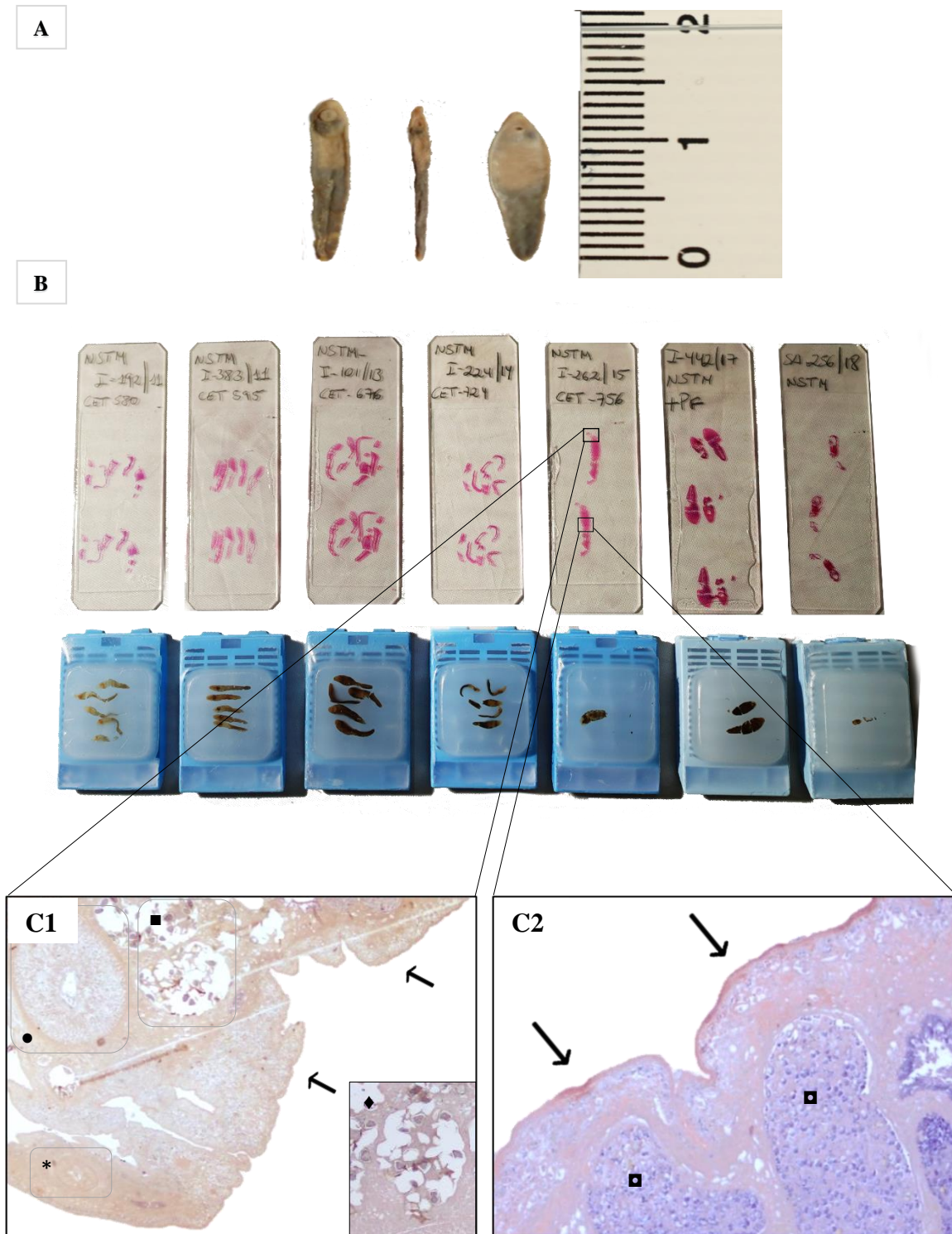
Las figuras 14C y 15C muestran los controles positivos, reconociéndose el parásito y sus diferentes partes, donde se probó el anticuerpo anti-*Nasitrema* obtenido durante la fase de experimentación de este trabajo. Las distintas muestras de los ejemplares de *Nasitrema* spp. incluidos en parafina junto sus correspondientes secciones teñidas mediante la técnica



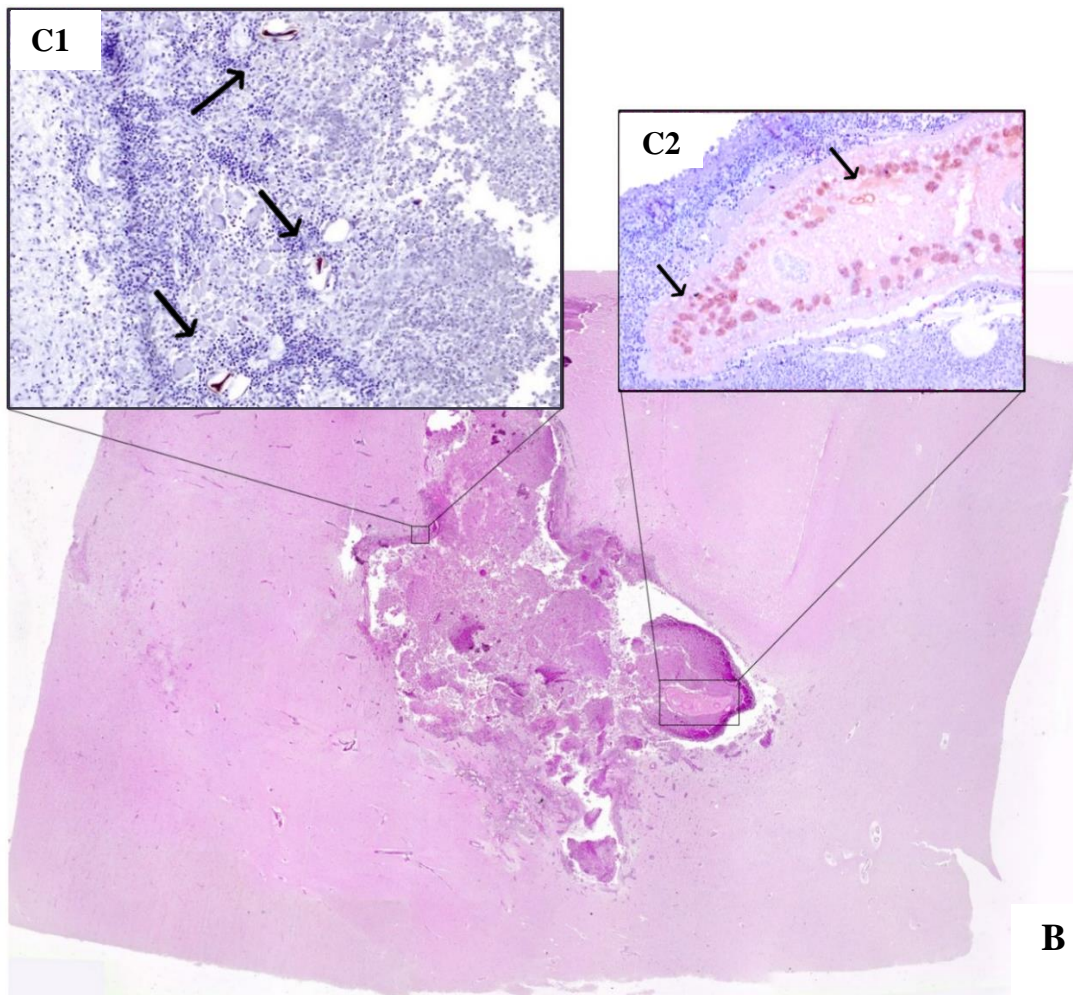
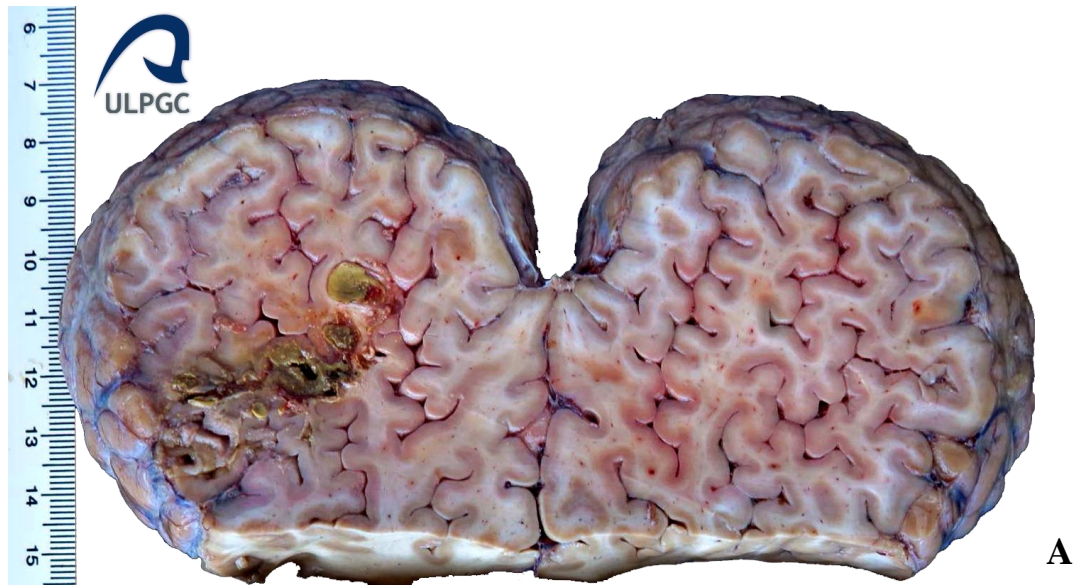de H&E se presentan en la Figura 15B, donde se muestra el ejemplar utilizado en la técnica de IHQ, a su vez que se indican las diferentes partes mostradas en los resultados inmunohistoquímicos. En la Figura 15C1 se muestra la vista ventral del ejemplar de estudio (obtenido del caso 661) en estadio adulto en sección longitudinal. Utilizando la descripción del género *Nasitrema* desarrollada por Ozaki (1935) se observa la ventosa oral en el extremo del animal (\*) y bajo la que se encuentra el acetábulo (●). Presenta un útero espiral transverso con conexiones intercecales (■) en cuyo interior se encuentran los huevos con forma elipsoidal (◆) en sección transversal (15C1 - Recuadro). El útero se encuentra situado entre el ovario, los cuales no quedan plasmados en esta imagen. Finalmente, se observan los testículos (▣), quedando situados bajo el ovario. A su vez, todo el cuerpo del animal se encuentra cubierto por una cutícula con espinas (◄) donde se observa una reactividad positiva frente al anticuerpo policlonal elaborado (Figuras 15C1; C2).

En la Figura 15 se expone un caso de estudio (caso 729) con encefalitis, donde se muestra el encéfalo cortado longitudinalmente, pudiendo observarse áreas de necrosis de color amarillento en el lóbulo izquierdo (Figura 15A). Tras tomar la muestra de dicha sección y procesarla, se obtuvieron varias secciones del caso de estudio para las técnicas de H&E e IHQ. Con la técnica de H&E (Figura 15B) se muestra un corte longitudinal de la sección lesionada del encéfalo, donde se observa una reacción inflamatoria asociada a la presencia de un ejemplar adulto *Nasitrema* spp. intralesional, junto a sus huevos; mientras que en la técnica HIQ (Figura 15B) se pone de manifiesto la presencia de *Nasitrema* spp. en sección transversal junto a sus huevos, donde se vuelve a observar una reacción inflamatoria asociado a la presencia del mismo. Según la descripción de Ozaki (1935), las partes correspondientes a dicho parásito que presentan reactividad positiva frente al anticuerpo policlonal elaborado se corresponden con las glándulas vitelógenas (▼) (Figura 15B2) y los huevos del mismo (Figura 16B3), los cuales presentan inmunopositividad.

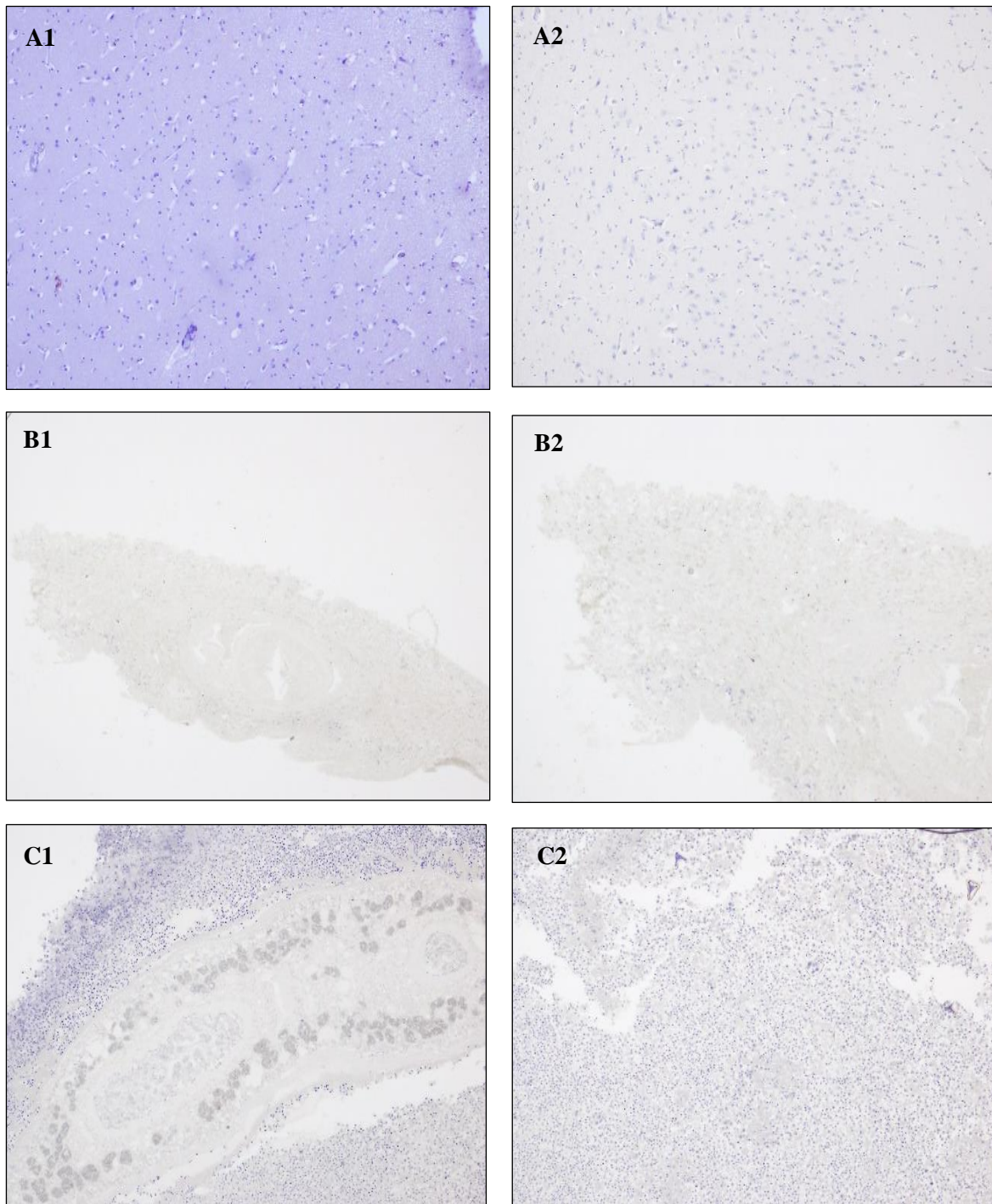
En la Figura 16 se presentan los controles negativos sin inmunopositividad. Las Figuras 16A2, B1, B2, C1 y C2 se corresponden con las diferentes secciones tisulares en la que el anticuerpo primario (suero hiperinmune) fue sustituido por suero normal al 10% en PBS, observándose ausencia de inmunotinción. Asimismo, las diferentes estructuras citohistológicas propias del SNC (Figura 16A1) no muestran inmunoreactividad, lo que constituyen un control interno negativo. Estos resultados permiten verificar que el anticuerpo anti-*Nasitrema* obtenido durante la fase experimental muestra un inmunomarcaje positivo de ciertas partes o estructuras del parásito.



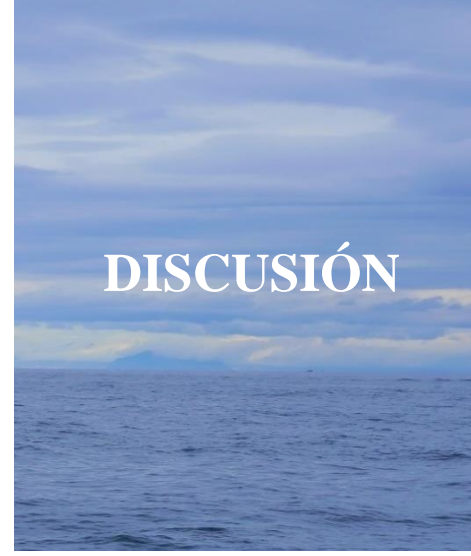
**Figura 14. Panel ilustrativo sobre *Nasitrema* spp.** **A.** Fotografía de diferentes ejemplares de *Nasitrema* spp. obtenidos de los sacos pterigoideos de distintas especies de cetáceos. **B.** Muestras de los distintos ejemplares de *Nasitrema* spp. incluidos en parafina, presentándose sus correspondientes cortes con la técnica de H&E. **C.** Control positivo del ejemplar adulto de *Nasitrema* spp. procedente de los sacos pterigoideos del caso 661. Vista ventral en sección longitudinal. **C1.** Se presenta la parte anterior, donde se encuentra la ventosa oral (\*), acetábulo (●) y útero espiral transverso con conexiones intercecales (■) con huevos elipsoidales en su interior (◆). Detalle de inmunopositividad en la cutícula, demarcando todo el contorno del parásito (∨) (IHQ, 4x). Recuadro: detalle de los huevos en el interior del útero (IHQ, 10x). **C2.** Se presenta la parte media del cuerpo, donde se observan testículos (■) y la inmunopositividad en la cutícula demarcando todo el contorno del parásito (IHQ, 10x).



**Figura 15. Resumen ilustrativo del caso 729.** A. Corte longitudinal del encéfalo, observándose áreas de necrosis de color amarillento en el lóbulo izquierdo. B. Corte longitudinal de la sección necrosada del encéfalo, donde se observa la reacción inflamatoria asociada a la presencia de *Nasitrema* spp. intralesional junto a sus huevos (H&E). C. Control positivo del ejemplar de *Nasitrema* spp. en sección horizontal en estadio adulto en el SNC (IHQ). C1. Corte horizontal de los huevos. Detalle de inmunopositividad ante en anticuerpo anti-*Nasitrema* (IHQ, 10x). C2. Detalle de las glándulas vitelógenas con inmunopositividad ante el anticuerpo anti-*Nasitrema* (IHQ, 20x).



**Figura 16. Panel ilustrativo de los controles negativos utilizados en la técnica inmunohistoquímica. A.** Tejido sano de SNC proveniente del caso 318. **A1.** Muestra con suero anti-*Nasitrema* (IHQ, 10x). **A2.** Muestra con suero normal al 10% en PBS (IHQ, 10x). **B.** Vista ventral de la longitudinal del ejemplar adulto de *Nasitrema* spp. procedente de los sacos pterigoideos del caso 661. Muestra con suero normal al 10% en PBS. **B1.** Parte delantera del cuerpo del parásito, donde se encuentra la ventosa oral (IHQ, 10x). **B2.** Parte media del cuerpo del parásito, situada bajo la ventosa ventral o acetábulo (IHQ, 10x). **C.** Ejemplar de *Nasitrema* spp. en estadio adulto junto a sus huevos en el SNC del caso 729. Muestra con suero normal al 10% en PBS. **C1.** Vista de la sección transversal del ejemplar adulto (IHQ, 4x). **C2.** Vista transversal de los huevos (IHQ, 10x).



El género *Nasitrema* incluye 10 especies de parásitos específicos de cetáceos (Ozaki, 1935; Yamaguti, 1951; Neiland *et al.*, 1970; Kikuchi *et al.*, 1987), con estudios parasitológicos que se centran fundamentalmente en la descripción taxonómica de las diferentes especies (Aznar *et al.*, 2002; Raga *et al.*, 2018; Mateu-Puncel, 2015), siendo menos conocida la interacción con sus hospedadores.

*Nasitrema* spp. ha sido descrito en un total de 26 especies de cetáceos de cuatro familias diferentes, siendo 20 en la familia Delphinidae, 3 en Phocoenidae, 2 en Kogiidae, y finalmente, 1 en Ziphiidae, todas ellas pertenecientes al suborden Odontoceti (Ozaki, 1935; Yamaguti, 1951; Neiland *et al.*, 1970; Kumar *et al.*, 1975; Dailey y Ridgway, 1976; Bossenecker, 1978; Dailey y Walker, 1978; Cordes, 1982; Walker *et al.*, 1984; Morimitsu *et al.*, 1986; Kikuchi *et al.*, 1987; Morimitsu *et al.*, 1987; Lewis y Berry, 1988; Brieva y Oporto, 1991; O'Shea *et al.*, 1991; Morimitsu *et al.*, 1992; Van Waerebeek *et al.*, 1993; Reyes y Van Waerebeek, 1995; Rhinehart *et al.*, 1999; Degollada *et al.*, 2002; Jefferson y Curry, 2003; Di Benedetto y Ramos, 2004; Hohn *et al.*, 2006; Melo *et al.*, 2006; Bossart *et al.*, 2007; Ebert y Valente, 2013; Kleinertz *et al.*, 2014; Lim *et al.*, 2016; Phillips y Suepaul, 2017; Puig *et al.*, 2017; Shiozaki y Amano, 2017; Díaz-Delgado *et al.*, 2018). Este estudio confirma la presencia de este parásito en algunas de estas especies, revelando que, de las 22 especies de odontocetos citados en las aguas costeras de las Islas Canarias (Arbelo, 2007; Díaz-Delgado, 2015; Tejedor, 2015), 8 presentaron parásitos de este género.

Dos estudios previos realizados en las Islas Canarias pusieron de manifiesto su presencia en *D. delphis*, *G. macrorhynchus*, *K. breviceps*, *S. coeruleoalba*, *S. frontalis*, *T. truncatus* (Degollada *et al.*, 2002) y en *M. densirostris* (Puig *et al.*, 2017). El presente trabajo corroboró la presencia de *Nasitrema* spp. en todas estas especies, excepto en los cetáceos identificados como *K. breviceps* durante nuestro periodo de estudio (2000-2018), considerando que estos resultados se obtuvieron siguiendo la metodología (necropsia) indicada en este trabajo.

En su conjunto, este trabajo muestra un mayor número de ejemplares con nasitremiasis en cada una de las especies. Las principales especies parasitadas fueron, en primer lugar, *S. frontalis* y *T. truncatus*, seguidas por *D. delphis* y *S. bredanensis*. Estos resultados concuerdan con los obtenidos por Degollada *et al.* (2002), siendo *T. truncatus* y *D. delphis* las especies que mostraron mayor número de animales parasitados, mientras que el resto, presentaron únicamente un ejemplar parasitado.

Un resultado positivo muy significativo, ha sido el poder referenciar, por primera vez, la presencia del género *Nasitrema* en dos delfines acróbatas de hocico largo (*S. longirostris*) varados en las Islas Canarias en 2004.

Los tres delfines acróbatas varados simultáneamente constituyen la única referencia histórica de esta especie en las Islas Canarias (Arbelo *et al.*, 2013). Sin llegar a establecer una conclusión, se pretende poner de manifiesto la posible asociación temporal de varios hechos, como la singularidad de este varamiento, la nasitremiasis en esta especie, la mayor prevalencia de nasitremiasis en el año del varamiento de los delfines acróbatas (32%), con algunos datos, como por ejemplo, las olas de calor producidas en ese año (AEMET, 2015) y la coincidencia temporal del fenómeno “El Niño”, registrándose temperaturas del agua que superaron los 27°C (Brito *et al.*, 2005).

Se ha demostrado que el clima puede afectar a los procesos ecológicos de los diferentes organismos, incidiendo en su dinámica y distribución (Ottersen *et al.*, 2001; Stenseth *et al.*, 2002, 2003; Walther *et al.*, 2002), por lo que el parasitismo también podría verse afectado por las condiciones climáticas, donde es posible que las condiciones más cálidas promuevan la transmisión de parásitos y aumenten su abundancia local (Mouritsen y Poulin, 2002). Poulin (2006) puso de manifiesto el efecto de la temperatura sobre la aparición de estadios infecciosos (cercarias) de trematodos en sus huéspedes intermediarios, demostrando que los aumentos en la temperatura afectan al desarrollo de las etapas infecciosas y sugiriendo que, la temperatura del aire y del agua no solo influirían en la distribución geográfica de algunas enfermedades, sino que también podrían promover la proliferación de las etapas infecciosas, pudiendo, este hecho, estar relacionado con una mayor proliferación de *Nasitrema* spp. en los meses y años más cálidos.

El trabajo llevado a cabo por Degollada *et al.* (2002) muestra una mayor prevalencia y un mayor número de animales con nasitremiasis en machos, observándose, en algunas especies, solo en machos y otras solo en hembras, existiendo coincidencia con los datos de este trabajo, en el que se encontró un mayor número de ejemplares machos infestados con *Nasitrema* spp. que hembras. En especies, como en *S. longirostris*, solo se encontró en varios machos, y en *M. densirostris*, únicamente en una hembra. La diferencia de prevalencia entre sexos, teniendo en cuenta todos los ejemplares en este estudio, es mínima, lo que impide corroborar los resultados obtenidos anteriormente por Degollada *et al.* (2002).

Esto indica que sería necesario realizar un estudio más amplio respecto a la nasitremitosis en diferentes especies, teniendo en cuenta el tamaño y el sexo del animal, como los estudios llevados a cabo por Brieva y Oporto (1991), Van Waerebbek *et al.*, (1993) y Shiozaki y Amano (2017), quienes mostraron que la prevalencia de *Nasitrema* spp. está asociada a ejemplares de mayor tamaño, independientemente del sexo. En relación al tamaño del animal, se ha demostrado que los odontocetos de mayor tamaño (más viejos) pueden presentar mayor número de parásitos (Dailey y Perrin, 1973) pudiendo estar este número relacionado a la ingestión selectiva de estados infectantes presentes en huéspedes intermediarios, que son parte de su dieta (Walker *et al.*, 1984).

Es importante remarcar que, aunque el valor de la prevalencia de *Nasitrema* spp. en especies de cetáceos varados no sea elevado, si debemos destacar la nasitremitosis y su localización orgánica (Ozaki, 1935; Yamaguti, 1951; Neiland *et al.*, 1970).

Así, se ha detectado un 56% de infestaciones en sacos pterigoideos sin lesiones macroscópicas, que han sido interpretadas como una relación parásito-hospedador simbiótica y equilibrada (Rodríguez *et al.*, 2014) o relacionados con factores etiopatogénicos asociados con posibles diferencias en las especies implicadas.

En cambio, en un 44% de los cetáceos se encontraron lesiones en los sacos pterigoideos, de leves a graves, de tipo inflamatorio agudo y crónico, provocando saculitis, con presencia de parásitos intralesionales, con características similares a las descritas por Neiland *et al.*, (1970), quienes detectaron ejemplares de *Nasitrema* spp. incrustados en la mucosa provocando lesiones graves.

Estas lesiones y su localización son contrastables con otras referencias y autores, siendo su principal ubicación los sacos pterigoideos (Ozaki, 1935; Yamaguti, 1951; Neiland *et al.*, 1970), observándose variabilidad lesional, con escasa patología asociada al parásito (Degollada *et al.*, 2002; Arbelo, 2007; Díaz-Delgado, 2015), donde en algunos casos, no se llegan a observar daños macroscópicos en esa área orgánica (Dailey y Walker, 1978; Van Waerebeek *et al.*, 1993) aún en casos de infestaciones masivas (Neiland *et al.*, 1970).

Por otra parte, también se describe a *Nasitrema* spp. en el SNC (Ridgway y Dailey, 1972; Dailey y Walker, 1978; O'Shea *et al.*, 1991; Arbelo *et al.*, 2013; Phillips y Suepaul, 2017; Díaz-Delgado *et al.*, 2018) provocando patologías que podrían tener consecuencias graves y posiblemente relacionadas con el varamiento y muerte del animal (Ridgway y



Dailey, 1972; Dailey y Walker, 1978; Morimitsu *et al.*, 1986; Morimitsu *et al.*, 1987; Morimitsu *et al.*, 1992; Honh *et al.*, 2006; Bossart *et al.*, 2007; Phillips y Suepaul, 2017).

También se han detectado lesiones inflamatorias crónicas en otros órganos, como en el pulmón de *S. logirostris*, anteriormente descrita en *L. obliquidens* (Kikuchi *et al.*, 1987) y en *T. truncatus*, provocado en este último caso, por aspiración profunda de huevos (Kumar *et al.*, 1975). Es importante reseñar, por su importancia clínica, las lesiones asociadas a este parásito en el sistema nervioso central, como encefalitis, leptomeningitis y meningoencefalitis con focos de degeneración y necrosis, referenciados previamente en diferentes especies de cetáceos (Dailey y Ridgway, 1976; Dailey y Walker, 1978; Morimitsu *et al.*, 1986; Morimitsu *et al.*, 1987; Lewis y Berry, 1988; O'Shea *et al.*, 1991; Morimitsu *et al.*, 1992; Degollada *et al.*, 2002; Honh *et al.*, 2006; Bossart *et al.*, 2007; Arbelo *et al.*, 2013; Phillips y Suepaul, 2017; Puig *et al.*, 2017; Díaz-Delgado *et al.*, 2018).

En la mayoría de los estudios en los que se pone de manifiesto alguna patología asociada a *Nasitrema* spp. se hace alusión al género, pero no a la especie que lo provoca, a excepción de unos pocos trabajos, en los que exponen que *N. gondo* ocasiona perineuritis del octavo par craneal (Morimitsu *et al.*, 1986; Morimitsu *et al.*, 1987; Morimitsu *et al.*, 1992); *N. attenuata* causa lesiones crónicas pulmonares (Kumar *et al.*, 1975); *N. globicephalae* y *N. delphini* provocan encefalitis (Puig *et al.*, 2017) y *N. lagenorhynchus* causa neumonía (Kikichu *et al.*, 1897). En cualquier caso, se debería considerar el estado inmunitario y la capacidad de respuesta defensiva de cada hospedador, así como la posibilidad de que haya diferencias en la respuesta parásito-hospedador asociadas a la especie parasitaria implicada en la infestación.

Con lo que respecta a los misticetos, Neiland *et al.* (1970) propuso que estos no se infectarían con *Nasitrema* spp. en base a su alimentación. Si bien, en relación a esta afirmación, no se debería descartar la posibilidad de nasitremiasis en ballenas, ya que es conocido que las especies pertenecientes al suborden Mysticeti suelen alimentarse de pequeños crustáceos, tales como copépodos, anfípodos, eufausiáceos e isópodos, y ocasionalmente, de pequeños peces (Bannister, 2009). También se ha encontrado formando parte de su dieta, poliquetos y calamares (Bannister, 2009), perteneciendo estos últimos, al principal Filum que actúa como hospedador intermediario de los digeneos (Rohd, 2005), por lo que podrían actuar como posible hospedador intermediario de *Nasitrema* spp. En este sentido, se han encontrado metacercarias de diferentes especies de tremátodos en diferentes

crustáceos y peces, actuado, por tanto, como posibles segundos hospedadores intermediarios (Quijada *et al.*, 2005; Poulin, 2006).

En relación al resultado negativo en misticetos, también se debe de considerar, en primer lugar, el menor número de eventos de varamientos de especies de dicho Suborden ocurridos en Canarias (Arbelo, 2007; Díaz-Delgado, 2015), y al mismo tiempo, al hecho de que, la mayoría de los animales aparecieron en un avanzado estado de descomposición (putrefacción) (Arbelo, 2007; Díaz-Delgado, 2015).

Este estado de conservación supone un problema aún mayor, si se tiene en cuenta los órganos a investigar para la búsqueda y detección de estos parásitos. En este sentido, el efecto de la rápida autólisis de órganos como el SNC dificulta la detección de *Nasitrema* spp, que contrariamente, es más detectable cuando la carcasa se encuentra en un estado de conservación fresco (Ridgway y Dailey, 1972; Dailey y Walker, 1978; O'Shea *et al.*, 1991; Arbelo *et al.*, 2013; Phillips y Suepaul, 2017; Díaz-Delgado *et al.*, 2018).

Al estado de conservación, se deben añadir las dificultades logísticas y anatómicas inherentes al trabajo con grandes ejemplares (Geraci y Lounsbury, 1993; Kuiken y García-Hartmann, 1993; Arbelo, 2007; Díaz-Delgado, 2015). Acceder a zonas como sacos pterigoideos en grandes especies, principal ubicación de este parásito (Ozaki, 1935; Yamaguti, 1951; Neiland *et al.*, 1970), resulta en la mayoría de los casos muy difícil. De ahí que este sea, uno de los objetivos a mejorar en futuros trabajos en varamientos de misticetos.

Aunque la presencia del género *Nasitrema* y sus correspondientes patologías en cetáceos varados de las Islas Canarias si está bien referenciada (Díaz-Delgado, 2002; Puig *et al.*, 2017), se desconocen las diferentes especies implicadas en estos animales, siendo Puig *et al.* (2007) quienes manifestaron la presencia de dos especies de dicho género (*N. delphini* y *N. globicephalae*) encontradas en un *M. densirostris* mediante técnicas moleculares (PCR – Polymerase Chain Reaction; Reacción en Cadena de la Polimerasa).

Este estudio, no tuvo como objetivo la identificación taxonómica de estos parásitos, si bien, con carácter formativo, se realizó una aproximación en algunas muestras almacenadas en el CAIC-IUSA. Las muestras presentaron dificultades para realizar un análisis de identificación preciso siguiendo la metodología descrita por Kikuchi *et al.* (1987). Sin embargo, se hizo una aproximación tentativa de identificación, teniendo en consideración el tamaño y la morfología en algunas muestras, lo que permitió considerar, la

posible existencia de, al menos, 3 especies distintas del género *Nasitrema*. Estos resultados no son concluyentes hasta llevar a cabo la confirmación taxonómica adecuada de la misma, pero despliegan un interrogante muy interesante para continuar con la identificación taxonómica de especies del género *Nasitrema*.

Las técnicas inmunohistoquímicas se utilizan rutinariamente en patología veterinaria en un intento de establecer un diagnóstico etiológico, tanto para virus, bacterias, hongos, parásitos (Beytut *et al.*, 2004; Gonzales-Viera *et al.*, 2013; Ahmed *et al.*, 2018; Dağ *et al.*, 2018) y al mismo tiempo asociarlo a las lesiones observadas (Sierra *et al.*, 2014; Sierra *et al.*, 2018).

Los resultados inmunohistoquímicos preliminares obtenidos en material fijado y embebido en parafina mediante la utilización de una técnica inmunohistoquímica convencional y un suero creado en conejo, utilizando un protocolo de inmunización con antígenos de *Nasitrema* spp. abren la posibilidad de utilizar esta técnica en la detección de antígenos parasitarios con fines diagnósticos (Ramos-Vara *et al.*, 2018).

Desde el punto de vista metodológico, se pueden describir algunas consideraciones que justifican también aspectos preliminares. En primer lugar, la utilización de un solo animal para la obtención de un suero anti-*Nasitrema* viene justificada por el carácter preliminar de este objetivo en el presente trabajo, priorizando la finalidad formativa del postgraduado, al mismo tiempo que el científico. También se tuvieron en consideración aspectos de bienestar animal en la fase experimental de creación del suero hiperinmune. De esta forma, se aumentó el volumen de sangre extraída, dentro de los umbrales permitidos y descritos, evitando así el sacrificio del animal, estipulado en el protocolo de elaboración de anticuerpos policlonales seguido en este trabajo (Florida State University, 2017).

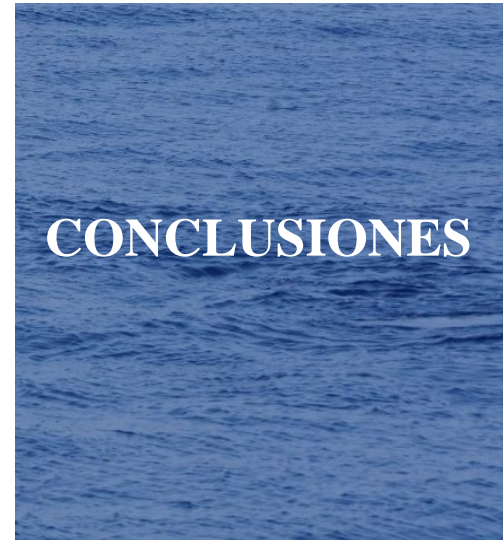No se utilizaron adyuvantes junto al inoculado antigénico, al considerar que la cantidad de antígeno parasitario en el macerado sería lo suficientemente antigénica como para desarrollar un suero hiperinmune anti-*Nasitrema*, como así se demostró atendiendo a los resultados inmunohistoquímicos preliminares. Si bien, aunque los adyuvantes favorecen la obtención de una mayor cantidad de anticuerpos, pueden provocar importantes reacciones inflamatorias en los puntos de inoculación, conllevando con frecuencia a la aparición de granulomas y/o abscesos, y por consiguiente una situación sanitaria contraria al bienestar animal.

Por otra parte, en el método inmunohistoquímico se podría mejorar la detección de una mayor cantidad de antígenos, al utilizar algunos procedimientos previos de desenmascaramiento antigénico en el material fijado y embebido en parafina. Estos procedimientos no se realizaron en este estudio preliminar, pero se podrán tener en cuenta en futuros trabajos de detección antigénica en material fijado (Ramos-Vara *et al.*, 2018).

En relación al objetivo de detección antigénica, los resultados preliminares de este estudio son muy esperanzadores, al haber utilizado un suero “crudo” sin purificar y un solo conejo para la fabricación de un suero hiperinmune, con el que se ha podido detectar inmunoreactividad positiva en la cutícula, glándulas vitelógenas y huevos de *Nasitrema* spp., tanto en preparados del parásito, como en estructuras parasitarias en tejidos.

Es esperable, por tanto, que un protocolo de inmunización más completo, junto a la posibilidad de purificación de sus inmunoglobulinas permitan obtener un suero policlonal con mejores resultados inmunohistoquímicos. Particularmente, sería de gran utilidad en casos de leptomeningitis y encefalitis crónicas sin evidencias del parásito, ya que se podrían detectar antígenos parasitarios asociados a la respuesta del hospedador, permitiendo establecer un diagnóstico de nasitremitis, sin necesidad de visualizar al parásito.

Al mismo tiempo, el diagnóstico de tremátodos también puede llevarse a cabo mediante otras técnicas, tales como PCR (Chontanarith *et al.*, 2018; Wong *et al.*, 2019) y ELISA (Enzyme-Linked ImmunoSorbent Assay; Ensayo por inmunoabsorción ligado a enzimas) (Lakshmanan *et al.*, 2018; Pothong *et al.*, 2018). Sin embargo, estas técnicas moleculares no permiten identificar la ubicación del parásito en el órgano analizado ni la interacción con el hospedador, impidiendo realizar los estudios etiopatogénicos. No obstante, este TFM abre también la posibilidad de trabajar con ambas técnicas diagnósticas de forma combinada, con objetivos diagnósticos y al mismo tiempo etiopatogénicos.



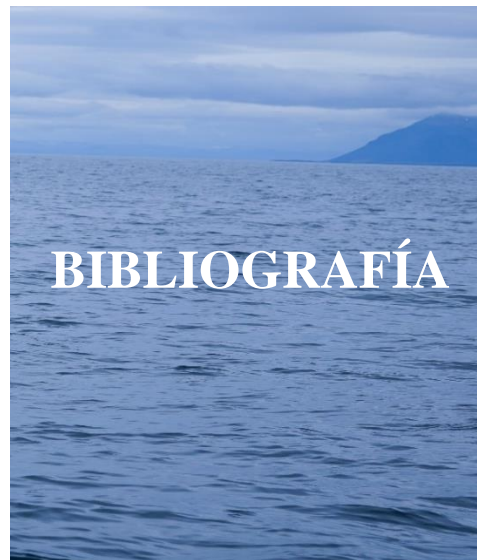**1** – En el periodo comprendido entre febrero de 2000 y diciembre de 2018 vararon en las costas de las Islas Canarias un total de 837 cetáceos de 25 especies diferentes. De los mismos, en el presente trabajo se estudiaron retrospectivamente 594 animales, a los que se les realizó un examen *post mortem*, encontrándose 73 casos con nasitremitosis en un total de 8 especies de odontocetos (*D. delphis*, *G. macrorhynchus*, *M. densirostris*, *S. coreuleoalba*, *S. frontalis*, *S. longirostris*, *S. bredanensis* y *T. truncatus*). A su vez, esta es la primera referencia del género *Nasitrema* en *S. longirostris*.

**2** – La prevalencia de *Nasitrema* spp. en el total de las especies varadas fue del 12%, reflejándose diferentes índices en cada una de las especies y variaciones de la prevalencia en función del sexo, a excepción de *S. coeruleoalba*. Las prevalencias anual y estacional también muestran variaciones, siendo el año 2004 el que mayor índice presentó, al igual que los meses de verano y otoño, teniendo en consideración todos los años de estudio.

**3** – La gravedad de la infestación de la nasitremitosis fue masiva en el 34% de los casos, moderada en el 29% y leve en el 37%, donde en el 95% de los animales se encontró *Nasitrema* spp. en estadio adulto y en un 12% huevos.

**4** – En un 56% de los cetáceos con *Nasitrema* spp. no se observaron lesiones macroscópicas asociadas a la infestación (sacos pterigoideos), mientras que en un 44% se observaron patologías asociadas a la presencia de dicho trematodo en diferentes ubicaciones (sacos aéreos, sacos pterigoideos, SNC, nervio acústico, oído, pulmón). Las principales patologías asociadas a esta infestación son saculitis en los sacos pterigoideos, en menor medida, con encefalitis y meningitis (meningoencefalitis, encefalomalacia, leptomeningitis y leptomeningoencefalitis), y algunos casos con otitis en el complejo timpánico-periótico, bronconeumonía en los sacos nasales y perineuritis del octavo par craneal

**5** – La confirmación de inmunoreactividad positiva utilizando un suero hiperinmune anti-*Nasitrema* creado en conejo y una técnica inmunohistoquímica convencional abre la posibilidad de utilizar esta técnica en la detección de antígenos parasitarios con fines diagnósticos, así como para fines de estudios etiopatogénicos.



- AEMET.** 2015. Olas de calor en España desde 1975. Área de Climatología y Aplicaciones Operativas, Agencia Española de Meteorología.
- Ahmed H., Mays J., Kiupel M. y Dunn J. R.** 2018. Development of reliable techniques for the differential diagnosis of avian tumour viruses by immunohistochemistry and polymerase chain reaction from formalin-fixed paraffin-embedded tissue sections. *Avian pathology*. 47(4): 364-374.
- Arbelo M.** 2007. Patología y Causas de la Muerte de los Cetáceos Varados en las Islas Canarias (1999 -2005). Doctor en Veterinaria. Universidad de Las Palmas de Gran Canaria, España.
- Arbelo M., de los Monteros A. E., Herráez P., Andrada M., Sierra E., Rodríguez F., Jepson P. D. y Fernández A.** 2013. Pathology and causes of death of stranded cetaceans in the Canary Islands (1999– 2005). *Diseases of aquatic organisms*. 103(2): 87-99.
- Arguedas D., Dolz G., Romero J. J., Jiménez A. E. y León D.** 2010. *Centrocestus formosanus* (Opisthorchiida: Heterophyidae) como causa de muerte de alevines de tilapia gris *Oreochromis niloticus* (Perciforme: Cichlidae) en el Pacífico seco de Costa Rica. *Revista de Biología Tropical*. 58(4): 1453-1465.
- Aznar F. J., Balbuena J. A., Fernández M. y Raga J. A.** 2002. Living together: the parasites of marine mammals. *Marine Mammals: Biology and Conservation*. Edición 2 (385-423). Springer, Boston, MA.
- Bannister J. L.** 2009. Baleen Whales (Mysticetes). *Encyclopedia of Marine Mammals*. Edición 2 (80 – 89). Academic Press, Canada.
- Barth T. F., Herrmann T. S., Tappe D., Stark L., Grüner B., Buttenschoen K., Hillenbrand A., Juchems M., Henne-Bruns D., Kern P., Seitz H. M., Möller P., Rausch R. L., Kern P y Deplazes P.** 2012. Sensitive and specific immunohistochemical diagnosis of human alveolar echinococcosis with the monoclonal antibody Em2G11. *PLoS neglected tropical diseases*. 6(10): e1877.
- Beverley-Burton M.** 1972. Trematodes from the Weddell Seal, *Leptonychotes weddelli* (Lesson, 1826) with a description of *Orthosplanchnus weddelli* n. sp. (Trematoda: Campulidae). *Zoologischer Anzeiger*. 189: 49-60.
- Beytut E., Özcan K. y Erginsoy, S.** 2004. Immunohistochemical detection of fungal elements in the tissues of goslings with pulmonary and systemic aspergillosis. *Acta Veterinaria Hungarica*. 52(1): 71-84.
- Blasco-Costa I. y Poulin R.** 2013. Host traits explain the genetic structure of parasites: a meta-analysis. *Parasitology*. 140(10): 1316-1322.
- Bossart G. D., Hansen L., Goldstein J. D. y Kilpatrick D.** 2007. Pathological findings in a rare mass stranding of melon-headed whales (*Peponocephala electra*) in Florida. *Aquatic Mammals*. 33(2): 235.
- Bossenecker P. J.** 1978. The capture and care of *Sotalia guianensis*. *Aquatic Mammals*. 6(1): 13-17.
- Brieva L. M. y Oporto J. A.** 1991. Prevalence and intensity of infection by trematodes of the *Nasitrema* genus in the Chilean dolphin *Cephalorhynchus eutropia* (Cetacea: Delphinidae). *Archivos de Medicina Veterinaria*. 23(1): 97-100.
- Brito A., Falcón J. M y Herrera R.** 2005. About the recent tropicalisation of the littoral ichthyofauna of the Canary Islands and its relationship with environmental changes and human activities. *Vieraea*. 33: 515-525.
- Carvajal J., Durán L. E. y George-Nascimento M.** 1983. *Ogmogaster heptalineatus* n. sp. (Trematoda: Notocotylidae) from the Chilean sea lion *Otaria flavescens*. *Systematic Parasitology*. 5(3): 169-173.
- Cheung C. C., Ezzat S., Freeman J. L., Rosen I. B. y Asa S. L.** 2001. Immunohistochemical diagnosis of papillary thyroid carcinoma. *Modern pathology*. 14(4): 338.
- Chontanarith T., Anucherngchai S. y Tejangkura T.** 2018. The rapid detection method by polymerase chain reaction for minute intestinal trematodes: *Haplorchis taichui* in intermediate snail hosts based on 18s ribosomal DNA. *Journal of parasitic diseases*. 42(3): 423-432.
- Cordes D. O.** 1982. The causes of whale strandings. *New Zealand Veterinary Journal*. 30(3): 21-24.
- Dabbs D. J.** 2013. Techniques of immunohistochemistry. Principles, pitfalls and standardization. Diagnostic immunohistochemistry. Elsevier Health Sciences. Saunders. Edición 4 (960). Philadelphia, Estados Unidos.
- Dağ S., Gürbüz A., Özen H., Büyük F., Çelebi Ö., Karaman M. Y Karakurt E.** 2018. Immunohistochemical and molecular detection of



- Mannheimia* spp. and *Pasteurella* spp. in sheep with pneumonia in Kars province, Turkey. *Kafkas Universitesi Veteriner Fakultesi Dergisi*. 24: 281-288.
- Dailey M. D. y Perrin W. F.** 1973. Helminth parasites of porpoises of genus *Stenella* in eastern tropical pacific, with descriptions of 2 new species-*mastigonema-stenellae* gen et sp-n (nematoda-spiruroidea) and *zalophotrema-pacificum* sp-n (trematoda-digenea). *Fishery Bulletin*. 71(2): 455-468.
- Dailey M. D. y Ridgway S. H.** 1976. A trematode from the round window of an Atlantic bottlenosed dolphin's ear. *Journal of Wildlife Diseases* 12(1): 45-47.
- Dailey M. D. y Walker W. A.** 1978. Parasitism as a factor (?) in single strandings of Southern California cetaceans. *The Journal of parasitology*. 64(4): 593-596.
- Dailey M.** 2001. Parasitic diseases. *CRC Handbook of Marine Mammal Medicine*. Edición 3 (767-778). CRC Press, Boca Raton.
- Degollada E., André M., Arbelo M. y Fernandez A.** 2002. Incidence, pathology and involvement of *Nasitrema* species in odontocete strandings in the Canary Islands. *Veterinary record*. 150(3): 81-81.
- Dezfuli B. S., Giari L., Simoni E., Shinn A. P., Manera M. y Bosi G.** 2005. Histopathology, ultrastructure and immunohistochemistry of *Coregonus lavaretus* hearts naturally infected with *Ichthyocotylurus erraticus* (Trematoda). *Diseases of aquatic organisms*. 66(3): 245-254.
- Díaz-Delgado J.** 2015. Patología y causas de la muerte de los cetáceos varados en las Islas Canarias (2006-2012). Tesis doctoral, Instituto Universitario de Sanidad Animal y Seguridad Alimentaria, Universidad de Las Palmas de Gran Canaria, Las Palmas de Gran Canaria.
- Díaz-Delgado J., Fernández A., Sierra E., Sacchini S., Andrada M., Vela A. I., Quesada-Canales O., Paz Y., Zucca D., Groch K. y Arbelo M.** 2018. Pathologic findings and causes of death of stranded cetaceans in the Canary Islands (2006-2012). *PloS one*. 13(10): e0204444.
- De La Fuente, J.** 2011. Estudio de las patologías y causas de muerte de cetáceos varados en el litoral de la provincia de Cádiz (2001-2004). Tesis doctoral, Instituto Universitario de Sanidad Animal y Seguridad Alimentaria, Universidad de Las Palmas de Gran Canaria, Las Palmas de Gran Canaria.
- Di Benedetto A. P. M. y Ramos R. M. A.** 2004. Biology of the marine tucuxi dolphin (*Sotalia fluviatilis*) in south-eastern Brazil. *Journal of the Marine Biological Association of the United Kingdom*. 84(6): 1245-1250.
- Ebert M. y Valente A.** 2013. New records of *Nasitrema tenuata* and *Nasitrema globicephalae* (Trematoda: Brachycladiidae) Neiland, Rice and Holden, 1970 in delphinids from South Atlantic. *Check List*. 9: 1538-1540.
- Fernández A., Arbelo M., Sierra E. y Godinho A.** 2008. Técnica de necropsia. Protocolo detallado de necropsias para cetáceos de la familia Ziphiidae. Informe anual para el Gobierno de Canarias. Universidad de Las Palmas de Gran Canaria.
- Fernández A., Hewicker M., Trautwein G., Pohlenz J. y Liess B.** 1989. Viral antigen distribution in the central nervous system of cattle persistently infected with bovine viral diarrhoea virus. *Veterinary pathology*. 26(1): 26-32.
- Florida State University.** 2007. *Polyclonal Antibody Production Protocol – Rabbits*. Acceso online en: [https://www.research.fsu.edu/media/1851/antibody-production\\_polyclonal.pdf](https://www.research.fsu.edu/media/1851/antibody-production_polyclonal.pdf).
- Fraija N.** 2016. Digeneans of cetaceans: diversity, evolutionary history and host specificity. Doctora en Ciencias Biológicas. Universidad de Valencia, España.
- Geraci J. T. y Lounsbury V. J.** 1993. Marine mammals ashore: a field guide for strandings. Sea Grant College Program, Texas A&M University. Acceso online en: [http://texasseagrant.org/assets/uploads/resources/93-601\\_marine\\_mammals\\_ashore.pdf](http://texasseagrant.org/assets/uploads/resources/93-601_marine_mammals_ashore.pdf)
- Gibson D. I.** 2005. Family Brachycladiidae Odhner, 1905. *Keys to the Trematoda*, Volumen 2. (641–652). Wallingford, UK: CABI Publishing and The Natural History Museum.
- Gómez A. y Nichols E.** 2013. Neglected wild life: parasitic biodiversity as a conservation target. *International Journal for Parasitology: Parasites and Wildlife*. (2): 222-227.
- Gonzales-Viera O., Marigo J., Ruoppolo V., Rosas F. C. W., Kanamura C. T., Takakura C., Fernández A. y Catão-Dias J. L.** 2013. Toxoplasmosis in a Guiana dolphin (*Sotalia guianensis*) from Parana, Brazil. *Veterinary parasitology*. 191(3-4): 358-362.
- Gordon D. K., Roberts L. C. P., Lean N., Zadoks R. N., Sargison N. D. y Skuce P. J.** 2013. Identification of the rumen fluke, *Calicophoron daubneyi*, in GB livestock: possible implications for liver fluke diagnosis. *Veterinary parasitology*. 195(1-2): 65-71.

- Guarner J., Bartlett J., Shieh W. J., Paddock C. D., Visvesvara G. S. y Zaki S. R.** 2007. Histopathologic spectrum and immunohistochemical diagnosis of amebic meningoencephalitis. *Modern Pathology*. 20(12): 1230.
- Hiepe T., Lucius R. y Gottstein B.** 2011. *Parasitología general con principios de inmunología, diagnóstico y lucha antiparasitaria*. Edición 2 (620). ACRIBIA, S.A. Zaragoza, España.
- Hoberg E. P. y Klassen G. J.** 2002. Revealing the faunal tapestry: co-evolution and historical biogeography of hosts and parasites in marine systems. *Parasitology*. 124(7): 3-22.
- Hohn A. A., Rotstein D. S., Harms C. A. y Southall B. L.** 2006. Multispecies mass stranding of pilot whales (*Globicephala macrorhynchus*), minke whale (*Balaenoptera acutorostrata*), and dwarf sperm whales (*Kogia sima*) in North Carolina on 15-16 January 2005. *Department of Commerce, NOAA Technical Memorandum NMFS-SEFSC-537*, 222
- Hsu S. H., Raine L., y Fanger H.** 1981. Use of avidin-biotin-peroxidase complex (ABC) in immunoperoxidase techniques – a comparison between ABC and unlabeled antibody (Pap) procedures. *Journal of Histochemistry & Cytochemistry*. 29(4): 577-580.
- Hudson P. J., Dobson A. P. y Lafferty, K. D.** 2006. Is a healthy ecosystem one that is rich in parasites?. *Trends in ecology & evolution*. 21(7): 381-385.
- Jefferson T. A. y Curry B. E.** 2003. *Stenella clymene*. *Mammalian Species*, 176: 1-5.
- Kikuchi S., Okayuma Y. y Nakajima M.** 1987. *Nasitrema lagenorhynchus* n. sp. from the Larynx and Lungs of a Pacific Striped Dolphin (Nasitrematidae, Trematoda). *Japanese Journal of Parasitology*. 36(1): 42-48.
- King J. M.** 2006. *The Necropsy Book*. Edición 2 (250). Veterinary School, Cornell University, New York, EEUU.
- Kleinertz S., Hermosilla C., Ziltener A., Kreicker S., Hirtmann J., Abdel-Ghaffar F. y Taubert A.** 2014. Gastrointestinal parasites of free-living Indo-Pacific bottlenose dolphins (*Tursiops aduncus*) in the Northern Red Sea, Egypt. *Parasitology research*. 113(4): 1405-1415.
- Kuiken T. y García-Hartmann M.** 1993. *Proceedings of the first European Cetacean Society Workshop on Cetacean Pathology*. European Cetacean Society News. 17:1-39.
- Kumar V., Vercruyse J., Kageruka P. y Mortelmans J.** 1975. *Nasitrema attenuata* (Trematoda) infection of *Tursiops truncatus* and its potentialities as an aetiological agent of chronic pulmonary lesions. *Journal of helminthology*. 49(4): 289-292.
- Lakshmanan B., Devada K., Joseph S., Gleeja V. L., Aravindakshan T. V., Himachala K. y Sankar S.** 2018. Seroprevalence of bovine intestinal schistosomosis in different agro-ecological zones of south India using excretory-secretory antigen based ELISA. *Veterinary parasitology*. 262, 51-55.
- Lewis R. J. y Berry K.** 1988. Brain lesions in a Pacific white-sided dolphin (*Lagenorhynchus obliquidens*). *Journal of wildlife diseases*. 24(3): 577-581.
- Lim C. W., Han S., Kim B., Alexander U., Lee Y. R., Park T. G., Park K. J., Kim D. N., Sohn H., An D. H., Kim H. C., Sim C., Ryu S. Y. y Park B. K.** 2016. *Nasitrema attenuata* (Digenia: Nasitrematidae) Infection of Long-beaked Common Dolphin (*Delphinus capensis*) in the East Sea, Korea. *Journal of Veterinary Clinics*. 33(3): 151-154.
- Mackenzie K.** 2002. Parasites as biological tags in population studies of marine organisms: an update. *Parasitology*. 124(7): 153-163.
- Mateu-Puncel P.** 2015. Helminths from the digestive tract of the striped dolphin (*Stenella coeruleoalba*) in the western mediterranean: infection patterns within a long-term scale. Doctora en Ciencias Biológicas. Universidad de Valencia, España.
- Mehlhorn H y Piekarski G.** 1993. El fenómeno del parasitismo. *Fundamento de parasitología. Parásitos del hombre y de los animales domésticos*. Edición 2 (392) ACRIBIA, S.A. Zaragoza, España.
- Melo O. P., Ramos R. M. A., Beneditto D. y Madeira A. P.** 2006. Helminths of the marine tucuxi, *Sotalia fluviatilis* (Gervais, 1853) (Cetacea: Delphinidae), in northern Rio de Janeiro State, Brazil. *Brazilian Archives of Biology and Technology*. 49(1): 145-148.
- Miettinen M. y Lasota J.** 2001. Gastrointestinal stromal tumors—definition, clinical, histological, immunohistochemical, and molecular genetic features and differential diagnosis. *European Journal Pathology*. 438(1): 1-12.
- MMPA.** 1972. Marine Mammal Protection Act. Public Law 92-522. *Marine Mammal Protection Act of 1972*. Senate and the House of Representatives of the United States of America

Congress. Law passed on October 21, 1972. 1027 – 1946.

**Moneo I., Caballero M. L., Gómez F., Ortega E. y Alonso M. J.** 2000. Isolation and characterization of a major allergen from the fish parasite *Anisakis simplex*. *Journal of Allergy and Clinical Immunology*. 106(1): 177-182.

**Morales T.** 2015. Distribución estacional de cetáceos en las Islas Canarias. Trabajo de Fin de Máster. Máster en Biología Marina: Biodiversidad y Conservación. Universidad de La Laguna, Tenerife.

**Moreira M. A. B., Luvizotto M. C. R., Garcia J. F., Corbett C. E. P. y Laurenti M. D.** 2007. Comparison of parasitological, immunological and molecular methods for the diagnosis of leishmaniasis in dogs with different clinical signs. *Veterinary parasitology*. 145(3-4): 245-252.

**Morimitsu T., Nagai T., Ide M., Ishii A. y Koono M.** 1986. Parasitogenic octavus neuropathy as a cause of mass stranding of Odontoceti. *The Journal of parasitology*. 72(3): 469-472.

**Morimitsu T., Nagai T., Ide M., Kawano H., Naichuu A., Koono M. y Ishii A.** 1987. Mass stranding of odontoceti caused by parasitogenic eighth cranial neuropathy. *Journal of Wildlife Diseases*. 23(4): 586-590.

**Morimitsu T., Kawano H., Torihara K., Kato E. y Koono M.** 1992. Histopathology of eighth cranial nerve of mass stranded dolphins at Goto Islands, Japan. *Journal of wildlife diseases*. 28(4): 656-658.

**Neiland K. A., Rice D. W. y Holden B. L.** 1970. Helminths of marine mammals, I. The genus *Nasitrema*, air sinus flukes of delphinid Cetacea. *Journal of Parasitology*. 56(2): 305-316.

**Niewiadomska K.** 2002. Family Brauninidae Wolf, 1903. *Keys to the Trematoda*, Volumen 1. (199–200). Wallingford, UK: CABI Publishing and The Natural History Museum.

**Ogunremi O., MacDonald G., Geerts S. y Brandt J.** 2004. Diagnosis of *Taenia saginata* cysticercosis by immunohistochemical test on formalin-fixed and paraffin-embedded bovine lesions. *Journal of veterinary diagnostic investigation*. 16(5): 438-441.

**Oliveira J. B., Morales J. A., González-Barrientos R. C., Hernández-Gamboa J. y Hernández-Mora, G.** 2011. Parasites of cetaceans stranded on the Pacific coast of Costa Rica. *Veterinary parasitology*. 182(2-4): 319-328.

**O'Shea T. J., Homer B. L., Greiner E. C. y Layton A. W.** 1991. *Nasitrema* sp.-associated

encephalitis in a striped dolphin (*Stenella coeruleoalba*) stranded in the Gulf of Mexico. *Journal of Wildlife Diseases*. 27(4): 706-709.

**Ottersen G., Planque B., Belgrano A., Post E., Reid P. C. y Stenseth N. C.** 2001. Ecological effects of the North Atlantic Oscillation. *Oecologia*. 128, 1–14

**Ozaki Y.** 1935. Trematode Parasites of Indian porpoise *Neophocaena phocaenoides* Gray. *Journal of Science of the Hiroshima University. Series B, Division I. Zoology*. 3: 115-138.

**Palm H. W. y Rückert S.** 2009. A new approach to visualize ecosystem health by using parasites. *Parasitology Research*. 105(2): 539.

**Pearson J.** 2008. Family Heterophyidae Leiper, 1909. *Keys to the Trematoda*, Volumen 3 (113 – 141). Wallingford, UK: CABI Publishing and The Natural History Museum.

**Phillips A. C. N. y Suepaul R.** 2017. *Nasitrema* Species: A Frequent Culprit in Melon-Headed Whale (*Peponocephala electra*) Strandings in Trinidad. *Aquatic Mammals*. 43(5): 547.

**Pothong K., Komalamisra C., Kalambaheti T., Watthanakulpanich D., Yoshino T. P. y Dekumyoy P.** 2018. ELISA based on a recombinant *Paragonimus heterotremus* protein for serodiagnosis of human paragonimiasis in Thailand. *Parasites & vectors*. 11(1): 322.

**Poulin R.** 2006. Global warming and temperature-mediated increases in cercarial emergence in trematode parasites. *Parasitology*. 132(1): 143-151.

**Poulin R.** 2014. Parasite biodiversity revisited: frontiers and constraints. *International journal for parasitology*. 44(9): 581-589.

**Poulin R. y Morand S.** 2000. The diversity of parasites. *The quarterly review of biology*. 75(3): 277-293.

**Poulin R., Krasnov B. R. y Mouillot D.** 2011. Host specificity in phylogenetic and geographic space. *Trends in parasitology*. 27(8): 355-361.

**Prophet E.B.** 1992. Laboratory methods in histotechnology. Edición 3. Editorial American Registry of Pathology. Washington, Estados Unidos.

**Puig R., Suárez-Santana C. M., Bernaldo de Quirós Y., Cámara N., Ramírez T., Sacchini S., de la Fuente J., Sierra E., Arbelo M. y Fernández A.** 2017. Encefalitis piogranulomatosa asociada a trematodiasis cerebral en un Zifio de Blainville (*Mesoplodon densirostris*). Centro

Atlántico de Investigación de Cetáceos. Instituto Universitario de Sanidad Animal y Seguridad Alimentaria. Universidad de las Palmas de Gran Canaria. Poster presentado en la Sociedad Española de Cetáceos.

**Quijada J., Lima dos Santos C. A. y Avdalov N.** 2005. Enfermedades parasitarias por consumo de pescado. Incidencia en América Latina. *Infopesca internacional*. 24, 16-23.

**Raga J. A., Fernández M., Balbuena J. A. y Aznar F. J.** 2018. Parasites. *Encyclopedia of Marine Mammals*. Eds. Edición 3 (678-686). Amsterdam, Países Bajos.

**Ramos-Vara J. A., Kiupel M., Baszler T., Bliven L., Brodersen B., Chelack B., West K., Czub S., Del Piero F., Dial S., Ehrhart E. J., Graham T., Manning L., Paulsen D. y Valli V. E.** 2008. Suggested guidelines for immunohistochemical techniques in veterinary diagnostic laboratories. *Journal of veterinary diagnostic investigation*. 20(4): 393-413.

**Reyes J. C. y Van Waerebeek K.** 1995. Aspects of the biology of Burmeister's porpoise from Peru. *Report International Whaling Commission (Special Issue)*. 16: 349-364.

**Rhinehart H. L., Manire C. A., Klutzow F. W. y Bossart G. D.** 1999. Brain lesions and clinical signs in two pygmy killer whales (*Feresa attenuata*) associated with *Nasitrema* spp. *International Association for Aquatic Animal Medicine Proceedings Online*. Session IV. Brain Lesions. Acceso online: <https://www.vin.com/apputil/content/defaultadv1.aspx?pld=11257&catId=32282&id=3864426&ind=1124&objTypeID=17>

**Ridgway S. H. y Dailey M. D.** 1972. Cerebral and cerebellar involvement of trematode parasites in dolphins and their possible role in stranding. *Journal of Wildlife Diseases*. 8(1): 33-43.

**Rodríguez J. G., Pedroso M., Olivares J. L., Sánchez-Castilleja Y. M. y Arece G. J.** 2014. La interacción hospedero-parásito. Una visión evolutiva. *Revista de Salud Animal*. 36(1): 1-6.

**Rohde K.** 2005. Marine parasitology. Editado por Rohde K. CSIRO Publishing (Commonwealth Scientific and Industrial Research Organization). Collingwood, Australia.

**Romero M. A., Fernández M., Dans S. L., García N. A., González R. y Crespo E. A.** 2014. Gastrointestinal parasites of bottlenose dolphins *Tursiops truncatus* from the extreme southwestern Atlantic, with notes on diet composition. *Diseases of Aquatic Organisms*. 108: 61-7.

**Shiozaki A. y Amano M.** 2017. Population-and growth-related differences in helminthic fauna of finless porpoises (*Neophocaena asiaeorientalis*) in five Japanese populations. *Journal of Veterinary Medical Science*. 16-0421.

**Sierra E., Fernández A., Zucca D., Câmara N., Felipe-Jiménez I., Suárez-Santana C., Bernaldo de Quirós Y., Díaz-Delgado J. y Arbelo M.** 2018. Morbillivirus infection in Risso's dolphin *Grampus griseus*: a phylogenetic and pathological study of cases from the Canary Islands. *Diseases of aquatic organisms*. 129(3): 165-174.

**Sierra E., Sánchez S., Saliki J. T., Blas-Machado U., Arbelo M., Zucca D. y Fernández A.** 2014. Retrospective study of etiologic agents associated with nonsuppurative meningoencephalitis in stranded cetaceans in the Canary Islands. *Journal of clinical microbiology*. 52(7): 2390-2397.

**Stenseth N. C., Mysterud A., Ottersen G., Hurrell J. W., Chan K.-S. y Lima M.** 2002. Ecological effects of climate fluctuations. *Science*. 297, 1292-1296.

**Stenseth N. C., Ottersen G., Hurrell J. W., Mysterud A., Lima M., Chan K.-S., Yoccoz N. G. y Adlandsvik B.** 2003. Studying climate effects on ecology through the use of climate indices: the North Atlantic Oscillation, El Niño Southern Oscillation and beyond. *Proceedings of the Royal Society of London*. 270, 2087-2096.

**Sures B.** 2004. Environmental parasitology: relevancy of parasites in monitoring environmental pollution. *Trends in parasitology*. 20(4): 170-177.

**Tejedor M. L.** 2015. Aportaciones a la osteología y sus anomalías asociadas en los cetáceos menores del Archipiélago Canario Doctora en Biología. Universidad de Las Palmas de Gran Canaria, España.

**Thompson R. C. A., Lymbery A. J. y Smith, A.** 2010. Parasites, emerging disease and wildlife conservation. *International journal for parasitology*. 40(10): 1163-1170.

**Truong L. D. y Shen S. S.** 2011. Immunohistochemical diagnosis of renal neoplasms. *Archives of pathology & laboratory medicine*. 135(1): 92-109.

**Van Waerebeek K., Reyes J. C. y Alfaro J.** 1993. Helminth parasites and phoronts of dusky dolphins *Lagenorhynchus obscurus* (Gray, 1828) from Peru. *Aquatic Mammals*. 19: 159-159.

**Vidal-Martinez V. M., Pech D., Sures B., Purucker S. T. y Poulin R.** 2010. Can parasites

really reveal environmental impact?. *Trends in parasitology*. 26(1): 44-51.

**Walker W. A., Hochberg F. G. y Sinclair E. H.** 1984. The potential use of the parasites *Crassicauda* (Nematoda) and *Nasitrema* (Platyhelminthes) as biological tags and their role in the natural mortality of Common dolphins, *Delphinus delphis*, in the eastern north Pacific. National Marine Fisheries Service, Southwest Fisheries Center.

**Walther G-R., Post E., Convey P., Menzel A., Parmesan C., Beebee T. J. C., Fromentin J.-M., Hoegh-Guldberg O. y Bairlein F.** 2002. Ecological responses to recent climate change. *Nature*. 416, 389–395.

**Wong S. S., Poon R. W., To K. K., Chan J. F., Lu G., Xing F., Cheng V. C. C. y Yuen K. Y.** 2019. Improving the specific diagnosis of trematode, cestode and nematode infections by a multiplex single-tube real-time PCR assay. *Journal of Clinical Pathology*. jclinpath-2018.

**WoRMS Editorial Board.** 2019. World Register of Marine Species. Acceso online en: <http://www.marinespecies.org>

**Yamaguti S.** 1951. Studies on the helminth fauna of Japan, Part 45. Trematodes of marine mammals. *Arbeiten aus der Medizinischen Fakultat Okayama*. 7(4): 283-294.



## ANEXO I. Técnica de necropsia.

Los protocolos fundamentales seguidos para el desarrollo de la necropsia (Figura 5) en estos cetáceos fueron el estandarizado y publicado por la Sociedad Europea de Cetáceos (Geraci y Lounsbury, 1993; Kuiken y García-Hartmann, 1993), complementados con una de las referencias internacionales para la necropsia de mamíferos terrestres domésticos (King, 2006) y mejorados por el grupo de patología de cetáceos del IUSA - ULPGC. Así pues, se han ido ampliando con ciertas modificaciones con el fin de adaptarse a las peculiaridades anatómicas de las diferentes especies y la logística de cada necropsia

Antes de iniciar la necropsia los animales son identificados, tomándose datos de la especie y sexo, y son fotografiados externamente, poniendo especial interés en las posibles lesiones. Se toman las medidas básicas (al menos, longitud total y perímetro mayor), se cuenta el número de dientes y se pesa el cuerpo, en aquellos casos en los que es posible. Todos estos datos constituyen los denominados datos biológicos indicados en el protocolo (Fernández *et al.*, 2008).

El informe de necropsia debe de indicar datos generales de la historia del animal y su varamiento. Estos incluyen localización, fecha y hora del varamiento, número de animales varados, comportamiento de los animales antes de varar, tiempo que transcurrió desde el varamiento hasta su varamiento, si la muerte ocurrió de forma natural o por eutanasia, condiciones climáticas, como tormentas previas al varamiento, traumas pre o *post mortem* y la existencia de cuerdas o cuerpos extraños relacionados con la interacción humana, etc. (Fernández *et al.*, 2008).

La apertura del animal se realizó, en la mayoría de las ocasiones, en decúbito lateral derecho, abriendo una o varias ventanas de piel y según el tamaño del animal, siguiendo líneas perpendiculares al eje mayor del animal, desde la zona caudal al cráneo, y por delante de la aleta pectoral, hasta la zona inmediatamente caudal a la región anogenital, abarcando, dorsalmente, la musculatura dorsal y ventralmente, hasta aproximadamente la línea media del animal (Arbelo, 2007).

Una vez se disecaron y eliminaron parcialmente las masas musculares dorsal y sublumbar desde la parte posterior del cráneo hasta la zona retroabdominal, se procedió a la apertura de las cavidades (abdominal y torácica). Después se separó la cabeza una vez seccionada la musculatura del cuello, desarticulada la articulación atlanto-occipital y seccionada la médula espinal. Posteriormente, se disecó la musculatura de la cabeza y se

dejó al descubierto el cráneo siguiendo el procedimiento estándar para acceder al cerebro, que se extrajo una vez fueron seccionados los pares craneales en la zona ventral del cráneo (Arbelo, 2007).

Igualmente se accedió a los sacos nasales y sacos pterigoideos. Para ello se desarticula la articulación temporomandibular y se extrae la mandíbula. A continuación, se abren los senos, seccionando longitudinalmente a nivel de cada lado ventromedial del cráneo. Posteriormente, se realiza un examen visual para comprobar si hay presencia de parásitos (Arbelo, 2007).

Los oídos fueron extraídos, normalmente, al final de la necropsia. Principalmente, se puso una mayor atención a la extracción del complejo timpánico-periótico, el cual se fijó por inmersión o, en algunas ocasiones, por inyección de formol tamponado al 10% (Arbelo, 2007).

Los parásitos observados durante la necropsia que se encuentren en buen estado de conservación o sea necesaria la identificación de la especie se almacenan en botes con alcohol al 70% (Fraija, 2016).

Una vez expuestos los distintos órganos se procedió a inspeccionarlos, fotografíarlos y a la toma de muestras *in situ* o una vez separados y extraídos del resto del cadáver, atendiendo a las condiciones y lugar donde se realiza la necropsia (Arbelo, 2007).

Sistemáticamente, se tomaron muestras, de aproximadamente 2-3 cm<sup>3</sup>, de piel y grasa subcutánea, músculo esquelético, tiroides, tráquea, pulmón, corazón y grandes vasos, diafragma, esófago, compartimentos estomacales, intestino, páncreas, hígado, riñón, glándulas adrenales, bazo, nódulos linfoides, timo, vejiga urinaria, testículo/ovarios, útero, glándula mamaria, cerebro, cerebelo, tronco del encéfalo, médula espinal, hipófisis, mucosa de senos paraóticos y sacos aéreos, grasa acústica del melón y mandibular y los complejos timpánico-perióticos (enteros) (Arbelo, 2007).

La edad de los animales se estimó en base a la morfometría general de la especie evaluada, y adicionalmente, se empleó el estudio histológico para comprobar su estado de madurez reproductora. Los rangos de edad así pues reconocidos comprendieron las siguientes categorías: neonato/cría, juvenil/subadulto, adulto (Arbelo, 2007).



El estado de conservación del cadáver (Figura 17) se determina siguiendo los parámetros y la clasificación establecida en el protocolo de la necropsia de cetáceos de la Sociedad Europea de Cetáceos (Kuiken y García-Hartmann, 1993), la cual es la siguiente:

a) Muy fresco - grado 1: No existen signos cadavéricos visibles. En general este código se corresponde con animales eutanasiados o que mueren durante las operaciones de rescate, y la necropsia se hace inmediatamente (Figura 17A).

b) Fresco - grado 2: Individuos en los que comienzan a aparecer signos cadavéricos como leve desecación cutánea, opacidad corneal, inicio del rigor mortis y/o presencia de lividez cadavérica que desaparece por presión digital. En general, este código es el presentado con animales recién muertos, hasta aproximadamente 6 horas *post mortem* (Figura 17B).

c) Autolisis moderada - grado 3: Individuos que presentan desecación cutánea, opacidad corneal, rigor mortis, lividez y manchas de imbibición de pequeño tamaño, delimitadas, y de color rojo. Por norma general, esta categoría comprende aquellos animales a los que se le realiza necropsia entre las 6 y 24 horas *post mortem* (Figura 17C).

d) Autolisis avanzada - grado 4: Individuos en los que se observa la piel plegada y/o desprendida, hundimiento del globo ocular, timpanización del cadáver con protrusión de órganos abdominales, engrosamiento de la lengua, protrusión de genitales y presencia de manchas de imbibición extensas (Figura 17D).


e) Autolisis muy avanzada - grado 5: Individuo en el que puede observarse desde la presencia de piel desprendida y desgarrada, protrusión ocular, timpanización del cadáver con protrusión y/o evisceración de órganos abdominales y licuefacción (reblandecimiento y desorganización de la estructura orgánica), hasta la aparición de fenómenos reductivos (transformación y/o desaparición de tejidos blandos y óseos), momificación (cadáveres desecados) o adipocera (transformación grasa) (Figura 17E).



**Figura 17. Estado de conservación del animal.** **A.** CET 920. *Globicephala macrorhynchus* en la Facultad de Veterinaria de la ULPGC - Muy fresco (grado 1). **B.** CET 951. *Stenella coeruleoalba* en la sala de necropsias del Complejo Ambiental de La Palma - Fresco (grado 2). **C.** CET 848. *Delphinus delphis* en la Facultad de Veterinaria de la ULPGC - Autolisis moderada (grado 3). **D.** CET 917. *Stenella frontalis* en la sala de necropsias del Centro de Recuperación de Fauna La Tahonilla, en Tenerife - Autolisis avanzada (grado 4). **E.** CET 915. *Stenella coeruleoalba* – en el Complejo Ambiental de Juan Grande, Gran Canaria - Autolisis muy avanzada (grado 5).

El estado nutricional (Figura 18) de los animales se estableció en base a parámetros morfo-anatómicos como la presencia de determinados relieves óseos, la masa muscular epiaxial y el perímetro circular torácico en función de la especie, tamaño y edad del animal. Asimismo, se consideró el grosor del blubber o tejido adiposo subcutáneo, y depósitos grasos viscerales de acuerdo a de La Fuente (2011) y (2007). Esto nos permitió reconocer las siguientes categorías:

- a) Bueno: Individuos con un apropiado desarrollo de la musculatura epiaxial, otorgando un perfil dorsal convexo, y con abundante grasa corporal (Figura 18A);
- b) Moderado: Individuos con un desarrollo normal de la musculatura epiaxial, otorgando un perfil dorsal recto o ligeramente convexo, y con moderada grasa corporal (Figura 18B);
- c) Pobre: Individuos con una musculatura epiaxial ligeramente deprimida, otorgando un perfil dorsal cóncavo. Además, es posible observar disminución de la grasa corporal y distinguir los relieves costales mediante la palpación (Figura 18C);
- d) Muy pobre - Caquexia: En estos individuos la musculatura epiaxial se encuentra totalmente deprimida, confiriendo un perfil extremadamente cóncavo. Por otro lado, los relieves costales son detectables a simple vista, la grasa corporal está muy disminuida o es prácticamente inexistente y, además, existen indicios de una alta metabolización proteica con marcada atrofia muscular axial y pérdida de los depósitos grasos viscerales. La atrofia serosa grasa es un hallazgo consistente en estos animales (Figura 18D).



**Figura 18. Estado nutricional del animal. A. CET947. *Delphinus delphis* - Bueno. B. CET 829. *Stenella frontalis* – Moderado. C. CET 872. *Stenella frontalis* - Pobre. D. CET 887. *Kogia breviceps* - Muy pobre. Imágenes tomadas en la sala de necropsias de la Facultad de Veterinaria de la ULPGC.**

### ANEXO III. IDENTIFICACIÓN TAXONÓMICA DE LAS DIFERENTES ESPECIES DE CETÁCEOS CITADAS EN ESTE TRABAJO.

**Reino Animal, Filum Cordados, Subfilum Vertebrados, Superclase Gnatostomados, Superclase Tetrapodos, Clase Mamíferos, Subclase Theria, Orden Cetartiodactyla, Suborden Cetancodonta, Infraorden Cetacea, Superfamilia Odontoceti, Suborden Odontoceti**

#### **Familia Delphinidae**

##### **Género *Cephalorhynchus***

- *Cephalorhynchus eutropia*  
(Gray, 1846)  
Delfín chileno



##### **Género *Delphinus***

- *Delphinus capensis*  
(Gray, 1846)  
Delfín de rostro largo
- *Delphinus delphis*  
(Linnaeus, 1758)  
Delfín común de hocico corto



##### **Género *Feresa***

- *Feresa attenuata*  
(Gray, 1874)  
Orca pigmea



##### **Género *Globicephala***

- *Globicephala macrorhynchus*  
(Gray, 1846)  
Calderón de aleta corta



### Género *Grampus*

- *Grampus griseus*  
(G. Cuvier, 1812)  
Calderón gris




### Género *Lagenorhynchus*

- *Lagenorhynchus obliquidens*  
(Gill, 1865)  
Delfín de flancos blancos del Pacífico



- *Lagenorhynchus obscurus*  
(Gray, 1828)  
Delfín oscuro




### Género *Lissodelphis*

- *Lissodelphis borealis*  
(Peale, 1848)  
Delfín septorial sin aleta




### Género *Peponocephala*

- *Peponocephala Electra*  
(Gray, 1846)  
Delfín de cabeza de melón



### Género *Pseudorca*

- *Pseudorca crassidens*  
(Owen, 1846)  
Falsa orca



## Género *Stenella*

- *Stenella attenuata*  
(Gray, 1846)  
Delfín moteado tropical



- *Stenella clymene*  
(Gray, 1850)  
Delfín clímene




- *Stenella coeruleoalba*  
(Meyen, 1833)  
Delfín listado



- *Stenella frontalis*  
(Cuvier, 1829)  
Delfín moteado del Atlántico



- *Stenella longirostris*  
(Gray, 1828)  
Delfín acróbata




## Género *Steno*

- *Steno bredanensis*  
(G. Cuvier in Lesson, 1828)  
Delfín de dientes rugosos




## Género *Sotalia*

- *Sotalia fluviatilis*  
(Gervais y Deville in Gervais, 1853)  
Tucuxi



- *Sotalia guianensis*  
(Van Beneden, 1864)  
Delfín costero



**Género *Tursiops***

- *Tursiops aduncus*  
(Ehrenberg, 1832)  
Delfín del Indo-Pacífico




- *Tursiops truncatus*  
(Montagu, 1821)  
Delfín mular



**Familia Phocoenidae**

**Género *Neophocaena***

- *Neophocaena asiaorientalis*  
(Pilleri y Gühr, 1972)  
Marsopa lisa




- *Neophocaena phocaenoides*  
(Cuvier, 1829)  
Marsopa sin aleta



**Género *Phocaenoides***

- *Phocaenoides dalli*  
(True, 1885)  
Marsopa de Dall






## **Familia Kogiidae**

### **Género *Kogia***

- *Kogia breviceps*  
(de Blainville, 1838)  
Cachalote pigmeo
- *Kogia sima*  
(Owen, 1866)  
Cachalote enano



## **Familia Ziphiidae**

### **Género *Mesoplodon***

- *Mesoplodon densirostris*  
(de Blainville, 1817)  
Zifio de Blainville



#### **ANEXO IV. INFORME DE CONFIDENCIALIDAD.**

**ANTONIO J. FERNÁNDEZ RODRÍGUEZ**, director del IUSA\_ULPGC y en representación de los investigadores participantes en el CAIC, expone que:

Dña. **BELLA MARÍA GARCÍA OLIVA** ha realizado su TFM en el IUSA\_ULPGC y que ha recibido el permiso por parte del Comité Ejecutivo de este Instituto Universitario para recabar y utilizar la información e iconografía incluida en este trabajo, exclusivamente con el objetivo de llevar a cabo su Trabajo de Fin de Máster y alcanzar el título de postgrado correspondiente.

Dada la originalidad de parte de los datos e iconografía incluidos en este TFM, Dña. Bella María García Oliva se compromete a no diseminar ni publicar dichos resultados ni iconografía, sin el permiso explícito del IUSA\_ULPGC, en representación de los profesores e investigadores del CAIC.

Aprovechamos este documento para felicitar y remarcar el gran trabajo y dedicación, así como su capacidad de integración en el equipo multidisciplinar que este centro representa.

Para que conste a los efectos oportunos.



**Fdo.: Bella María García Oliva**



**Fdo.: Antonio J. Fernández Rodríguez**

JULIO DE 2019, LAS PALMAS DE GRAN CANARIA



La realización de este trabajo no habría sido posible sin la participación y el apoyo personal de muchas personas, por lo que me gustaría hacer constancia de ello y plasmarlo en estas páginas.

En primer lugar, agradecer a mis tutores:

A **Natacha Aguilar**, por confiar plenamente en mi capacidad investigadora y permitiéndome trabajar de forma autodidacta. Gracias por tu apoyo e ideas.

A **Antonio Fernández**, por brindarme la magnífica oportunidad de poder formar parte de tu equipo y trabajar con un equipo profesional y multidisciplinar (veterinarios y biólogos), permitiéndome formarme profesionalmente. Por haber puesto a mi disposición el material propio del IUSA y proporcionarme facilidades para realizar este trabajo. Gracias por tu confianza, apoyo y conocimientos otorgados. Gracias por hacer del IUSA una institución tan afable, de la que nadie se quiere marchar.

Agradecer a todas aquellas personas que han contribuido en el desarrollo experimental de este trabajo:

A **Jorge González**, por acogerme en su laboratorio y guiarme durante el desarrollo del anticuerpo. Por instruirme en el campo de la parasitología, y sobre todo, por transmitirme paz y confianza cuando más lo necesitaba.

A **Yeray Brito**, por encargarse del cuidado de los animales de experimentación e imponer como prioridad el bienestar animal. Gracias por mostrarme el trabajo en este campo, por tu templanza, consejos y sobre todo confianza.

A **Nakita Câmara**, por haber sido mi mentora durante el desarrollo de las técnicas inmunohistoquímicas. Gracias por instruirme y por haberme visto crecer profesionalmente. Por tu constancia y dedicación. Por tus consejos, y sobre todo, por ser tan buena amiga.

Dar las gracias a **Francesco Consoli**, compañero de trabajo y de piso, por toda la paciencia y cuidados brindados. Por ayudarme a integrarme en la isla y en el IUSA. Por tus consejos, infinita sabiduría y sobre todo, por tu amistad.

Agradecer a **Cristian Suárez**, por ser mi gran referente y ejemplo a seguir. Gracias por tu involucración personal en el desarrollo de este trabajo. Por ser mi gran apoyo y confidente. Gracias por hacerme crecer personal y profesionalmente.

Mencionar también al resto del equipo del IUSA:

A **Manuel Arbelo**, por incorporarme en la red de varamientos y por ser mi maestro en la técnica de necropsia. A **Eva Sierra**, por su asesoramiento en las técnicas inmunohistoquímica. A **Jesús de La Fuente**, por instruirme en la técnica de necropsias y conceptos veterinarios. A **Ani Afonso**, por el cuidado y procesamiento de las muestras. A **Diego Llinás**, por el reportaje fotográfico incluido en este trabajo, por sus consejos, apoyo y eterna gratitud.

Y como no, al resto de integrantes del equipo, formado por doctorandos y estudiantes. A **Raquel Puig, Marina Arregui, Idaira Jiménez, Pablo Díaz, Estela Pérez y Alicia Velázquez**, por acogerme tan gratamente en el equipo, por aconsejarme y asesorarme durante la obtención de muestras en la técnica de necropsia, por todo el apoyo brindado, y sobre todo, por convertiros en mi familia canario-veterinaria.

Agradecer también, a mi compañera de piso, **Alessandra Manzo**, por resolverme dudas veterinarias y por toda su paciencia y cuidados brindados durante todo el desarrollo de este trabajo.

Agradecer también, a **Eduardo Franco, Sonia Fernández, Cristina Villanova y Paqui Romero**, compañeros del Máster, por el asesoramiento, apoyo personal y sobre todo, amistad.

Para finalizar y no menos importante, agradecer a mis padres, **Bella María Oliva y Cristóbal García**, y a mi hermano **Jesús García**, por su apoyo personal y económico. Sin los cuales, este trabajo no habría podido llevarse a cabo.

Gracias a todas y cada una de las personas que, de una forma u otra, han participado en el desarrollo de este trabajo.



Fdo.: Bella María García Oliva

Julio de 2019