



Universidad
de La Laguna

Escuela de Doctorado
y Estudios de Posgrado

TÍTULO DE LA TESIS DOCTORAL

Desarrollo y Diferenciación de la Hipofisis en Vertebrados

AUTOR/A

RICARDO

REYES

RODRIGUEZ

DIRECTOR/A

AIXA CELINA

RODRIGUEZ

BELLO

CODIRECTOR/A

DEPARTAMENTO O INSTITUTO UNIVERSITARIO

FECHA DE LECTURA

29/07/02



UNIVERSIDAD de LA LAGUNA

DEPARTAMENTO de MICROBIOLOGIA y BIOLOGIA CELULAR

Area: BIOLOGÍA CELULAR

✉ Avda. Francisco Sanchez s/n • 38250 La Laguna • ☎ (+ 34) 922 31 84 77 • 📠 Fax (+34) 922 63 00 95 • email: micbio@ull.es


DESARROLLO Y DIFERENCIACIÓN DE LA HIPÓFISIS EN VERTEBRADOS

Tesis Doctoral presentada para optar al grado de Doctor en Ciencias Biológicas por la
Universidad de La Laguna por:

D. Ricardo Reyes Rodríguez.

DIRECTORA:

Dra. Aixa Celina Rodríguez Bello



UNIVERSIDAD de LA LAGUNA

DEPARTAMENTO de MICROBIOLOGÍA y BIOLOGÍA CELULAR

Area: **BIOLOGÍA CELULAR**

✉ Avda. Francisco Sanchez s/n • 38250 La Laguna • ☎ (+ 34) 922 31 84 77 • 📠 Fax (+34) 922 63 00 95 • email: micbio@ull.es

Dra. Aixa Celina Rodríguez Bello, Profesora Titular de Biología Celular de la Universidad de La Laguna.

CERTIFICA:

Que D. Ricardo Reyes Rodríguez, ha realizado bajo su dirección el trabajo titulado **“DESARROLLO Y DIFERENCIACIÓN DE LA HIPÓFISIS EN VERTEBRADOS”**, autorizando su presentación para optar al grado de Doctor por la Universidad de La Laguna.

La Laguna 9 de Mayo de 2002

Fdo: Aixa C. Rodríguez Bello.

A mis Padres y Hermana.

A los que tanto me ayudaron y perecieron, a mis ratones, pollos y codornices.

AGRADECIMIENTOS

Quisiera dar las GRACIAS, en primer lugar, a la Dra. Aixa Rodríguez Bello, mi guía científica y amiga en esta aventura, gracias por darme la oportunidad de trabajar contigo, por haberme dejado elegir, pensar, y opinar por mí mismo, por las innumerables charlas y discusiones, arduas muchas veces pero siempre estimulantes y provechosas, y como no, por los buenos momentos tanto dentro como fuera del laboratorio.

Quisiera dar las gracias también a todo el personal del Departamento de Biología Celular, todos han contribuido de una forma u otra en este trabajo, tanto con sus valiosos conocimientos como con su apoyo moral y amistad, en especial quiero dar las GRACIAS a la Dra. Carmen Maria Trujillo por aclarar, en tantas ocasiones las dudas sobre embriología y desarrollo surgidas a lo largo de este trabajo así como por sus consejos y sugerencias.

Al Dr. Miguel Angel Perez Batista por su ayuda en la interpretación de los resultados de ultraestructura así como por sus consejos y sugerencias

A Isabel y a Maritina por su inestimable ayuda en la parte de microscopía electrónica.

A todas mis queridas y entrañables amigas, y como no, compañeras de fatiga con quienes comparto mi pasión por la ciencia y con las que tantas risas y desalientos he compartido, GRACIAS a Miriam y a Isabel, camaradas incondicionales, a Antonia, Anita, Maritina, Tere, Ruth, Marita, Raquel, a mi querida Elena, que ha hecho tantas horas de biblioteca como yo de laboratorio en el departamento.

Quiero dar las GRACIAS igualmente al Dr. Salvador Martínez del Departamento de Ciencias Morfológicas de la Universidad de Murcia por brindarme la oportunidad de trabajar en su grupo durante un año, ello me permitió adquirir autonomía en el trabajo y me permitió conocer a mucha gente especial y maravillosa de los cuales guardo un recuerdo inmejorable, especialmente de Aurora, Eva, Ana Lila, Pilar, Loreta, y Tere. Asimismo quiero dar las gracias a Mónica, técnico del departamento de Ciencias Morfológicas que me brindo su ayuda siempre que lo necesité. A mi querida Carmina, por sus consejos y amistad así como por guiar mis pasos cuando llegué a Murcia.

Quiero agradecer también la ayuda prestada a los animalarios de la Universidad de La Laguna y de La Universidad de Murcia, así como al el servicio de Microscopía electrónica de La Universidad de La Laguna.

Agradezco al Dr. Gerard Tramu de la Universidad de Burdeos II (Francia) la cesión de la mayor parte de los antisueros utilizados en este estudio, así como sus consejos y sugerencias en la interpretación de parte de los resultados.

Finalmente quiero dar las GRACIAS a mi familia, que siempre ha apoyado mis decisiones sin cuestionarlas, y a quienes debo todo lo que soy y lo que tengo.

“La verdad es una gran coqueta; no hay que buscarla con demasiada pasión, pues con frecuencia se rinde más bien a la indiferencia. Se escapa cuando parece que la tenemos presa, pero se entrega si se la espera pacientemente; se revela ella misma después de habernos despedido de ella, pero es inexorable cuando se la ama con excesivo fervor.”

Ernesto Renán (discurso de recibimiento a Louis Pasteur como miembro de la Academia Francesa)

“.....a todos cuantos embelesa el hechizo de lo infinitamente pequeño, aguardan en el seno de los seres vivos millones de células palpitantes, que sólo exigen, para entregar su secreto, y con él la aureola de la fama, una inteligencia lúcida y obstinada que las contemple, las admire y las comprenda.”

Santiago Ramón y Cajal
“Recuerdos de mi vida”

“Hace ya tiempo que los profesores y estudiantes de la Universidad de Leyden, que quedaron estupefactos ante mis descubrimientos, contrataron tres pulidores de lentes para que fueran a enseñarles. ¿Y que ha resultado de todo ello? Nada, a mi juicio, porque casi todos los cursos que allí se dan no tienen otra finalidad que el ganar dinero valiéndose del conocimiento de las cosas o conquistar el respeto del mundo mostrando a las gentes lo sabios que son, asuntos que no tienen nada que ver con el descubrimiento de las cosas ocultas a nuestros ojos. Estoy convencido de que entre un millar de personas no hay una que sea capaz de continuar mis estudios, porque para ello se necesita disponer de tiempo ilimitado, gastar mucho dinero y además estar siempre atentísimo, si se ha de lograr algo.....”

Antonio Van Leeuwenhoek

“Un hombre de ciencia, un investigador verdaderamente original de los fenómenos de la Naturaleza, es como un escritor, un pintor o un músico: buscador desapasionado y artista inspirado al mismo tiempo.”

Lazzaro Spallanzani

“Os ruego que os intereséis por esos edificios sagrados llamados significativamente laboratorios. Pedid que sean multiplicados y completados. Son los templos del porvenir, de las riquezas y del bienestar.”

Louis Pasteur

Marcus Rhoades recuerda haberle dicho una vez : “¡ Me maravilla que contemplando una célula al microscopio seas capaz de ver tantas cosas!” . A lo que ella había respondido: “Sabes, cuando miro una célula, entro en ella y me doy una vuelta por su interior, a ver qué encuentro”.

Evelyn Fox Keller

“Seducida por lo vivo”

Vida y Obra de Barbara McClintock

“Hay dos extremos igualmente peligrosos: cerrarse a la razón o a todo lo demás”

Pascal

“En comparación con el ingenio y los poderes de la naturaleza, nuestra inteligencia científica palidece”

Evelyn Fox Keller

“...hace falta tiempo para mirar, paciencia para “oir lo que el material te está diciendo”, mente abierta para “darle entrada”, y, sobre todo, hay que tener “sensibilidad por lo vivo”. Uno debe comprender “cómo se desarrolla, como se organizan y funcionan sus partes, y cuándo falla algo. Un organismo no es simplemente una pieza plástica sino algo constantemente afectado por el entorno y que constantemente revela en su desarrollo nuevos atributos o incapacidades. Es necesario darse cuenta de ello.....”

Barbara McClintock

“Nada en biología tiene sentido sino es a la luz de la evolución”

Theodosius Dobzhansky

“La verdad es una gran coqueta; no hay que buscarla con demasiada pasión, pues con frecuencia se rinde más bien a la indiferencia. Se escapa cuando parece que la tenemos presa, pero se entrega si se la espera pacientemente; se revela ella misma después de habernos despedido de ella, pero es inexorable cuando se la ama con excesivo fervor.”

Ernesto Renán (discurso de recibimiento a Louis Pasteur como miembro de la Academia Francesa)

“.....a todos cuantos embelesa el hechizo de lo infinitamente pequeño, aguardan en el seno de los seres vivos millones de células palpitantes, que sólo exigen, para entregar su secreto, y con él la aureola de la fama, una inteligencia lúcida y obstinada que las contemple, las admire y las comprenda.”

Santiago Ramón y Cajal
“Recuerdos de mi vida”

“Hace ya tiempo que los profesores y estudiantes de la Universidad de Leyden, que quedaron estupefactos ante mis descubrimientos, contrataron tres pulidores de lentes para que fueran a enseñarles. ¿Y que ha resultado de todo ello? Nada, a mi juicio, porque casi todos los cursos que allí se dan no tienen otra finalidad que el ganar dinero valiéndose del conocimiento de las cosas o conquistar el respeto del mundo mostrando a las gentes lo sabios que son, asuntos que no tienen nada que ver con el descubrimiento de las cosas ocultas a nuestros ojos. Estoy convencido de que entre un millar de personas no hay una que sea capaz de continuar mis estudios, porque para ello se necesita disponer de tiempo ilimitado, gastar mucho dinero y además estar siempre atentísimo, si se ha de lograr algo.....”

Antonio Van Leeuwenhoek

“Un hombre de ciencia, un investigador verdaderamente original de los fenómenos de la Naturaleza, es como un escritor, un pintor o un músico: buscador desapasionado y artista inspirado al mismo tiempo.”

Lazzaro Spallanzani

“Os ruego que os intereséis por esos edificios sagrados llamados significativamente laboratorios. Pedid que sean multiplicados y completados. Son los templos del porvenir, de las riquezas y del bienestar.”

Louis Pasteur

Marcus Rhoades recuerda haberle dicho una vez : “¡ Me maravilla que contemplando una célula al microscopio seas capaz de ver tantas cosas!” . A lo que ella había respondido: “Sabes, cuando miro una célula, entro en ella y me doy una vuelta por su interior, a ver qué encuentro”.

Evelyn Fox Keller

“Seducida por lo vivo”

Vida y Obra de Barbara McClintock

“Hay dos extremos igualmente peligrosos: cerrarse a la razón o a todo lo demás”

Pascal

“En comparación con el ingenio y los poderes de la naturaleza, nuestra inteligencia científica palidece”

Evelyn Fox Keller

“...hace falta tiempo para mirar, paciencia para “oir lo que el material te está diciendo”, mente abierta para “darle entrada”, y, sobre todo, hay que tener “sensibilidad por lo vivo”. Uno debe comprender “cómo se desarrolla, como se organizan y funcionan sus partes, y cuándo falla algo. Un organismo no es simplemente una pieza plástica sino algo constantemente afectado por el entorno y que constantemente revela en su desarrollo nuevos atributos o incapacidades. Es necesario darse cuenta de ello.....”

Barbara McClintock

“Nada en biología tiene sentido sino es a la luz de la evolución”

Theodosius Dobzhansky

INTRODUCCIÓN GENERAL

1. ACTIVIDAD NEUROSECRETORA. HIPÓFISIS.....	1
2. EVOLUCIÓN FILOGENÉTICA DE LA MORFOLOGÍA HIPOFISARIA EN LOS VERTEBRADOS.....	7
3. DESARROLLO Y DIFERENCIACIÓN DE LA HIPÓFISIS.....	12
4. JUSTIFICACIÓN Y OBJETIVOS	15

MATERIAL Y MÉTODOS

1. MATERIAL.....	18
1.1 Mamíferos.....	18
1.2 Aves.....	18
2. MÉTODOS.....	19
2.1 Histología clásica.....	19
2.2 Ultraestructura.....	20
2.3 Inmunohistoquímica.....	21
Controles de especificidad.....	29
2.4 Hibridación <i>in situ</i> no radiactiva.....	30
Sondas utilizadas.....	30
Controles de especificidad.....	31
3. ESTUDIO DEL MATERIAL PROCESADO.....	32
4. FIJADORES Y TAMPONES.....	33
4.1 Fijadores.....	33
4.2 Tampones.....	34
4.2.1 Tampones para Inmunohistoquímica.....	34
4.2.2 Tampones para Microscopía Electrónica.....	35
4.2.3 Tampones para Hibridación <i>in situ</i>	35

RESULTADOS

HIPÓFISIS DE MAMÍFEROS

1. GENERALIDADES.....	36
2. RESULTADOS.....	39
1. RESULTADOS 1 (Ontogenía y Desarrollo de la Hipófisis).....	39
FIGURAS 1 (Ontogenía y Desarrollo de la Hipófisis).....	44
2. RESULTADOS 2 (Diferenciación de las células adenohipofisarias).....	76
FIGURAS 2 (Diferenciación de las células adenohipofisarias).....	79
3. RESULTADOS 3 (Ontogenia de Péptidos en Células Hipofisarias. Ontogenia de Factores Liberadores y Péptidos en la Eminencia Media).....	104
FIGURAS 3 (Ontogenia de Péptidos en Células Hipofisarias. Ontogenia de Factores Liberadores y Péptidos en la Eminencia Media).....	106
4. RESULTADOS 4 (Expresión durante el desarrollo de Proteínas Ligantes de Calcio como indicadores de actividad celular).....	116
FIGURAS 4 (Expresión durante el desarrollo de Proteínas Ligantes de Calcio como indicadores de actividad celular).....	118
5. RESULTADOS 5 (Expresión del gen Pitx2, posible factor de diferenciacion, durante el desarrollo hipofisario).....	127
FIGURAS 5 (Expresión del gen Pitx2, posible factor de diferenciacion, durante el desarrollo hipofisario).....	128

HIPÓFISIS DE AVES

1. GENERALIDADES.....	132
2. RESULTADOS.....	133
6. RESULTADOS 6 (Ontogenia y desarrollo de la hipófisis).....	133
FIGURAS 6 (Ontogenia y desarrollo de la hipófisis).....	136
7. RESULTADOS 7 (Diferenciación de las células adenohipofisarias).....	156
FIGURAS 7 (Diferenciación de las células adenohipofisarias).....	158
8. RESULTADOS 8 (Expresión durante el desarrollo de Proteínas Ligantes de Calcio como indicadores de actividad celular).....	174
FIGURAS 8 (Expresión durante el desarrollo de Proteínas Ligantes de Calcio como indicadores de actividad celular).....	175

DISCUSIÓN

1. DISCUSIÓN DE LA METODOLOGÍA.....179
2. DISCUSIÓN DE LOS RESULTADOS.....182

CONCLUSIONES.....196

BIBLIOGRAFÍA.....199

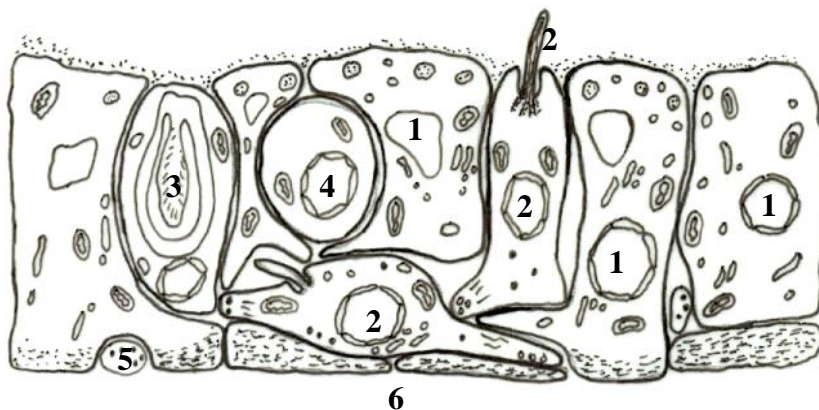
INTRODUCCIÓN

1. ACTIVIDAD NEUROSECRETORA. HIPÓFISIS.

La eficacia en la regulación del organismo depende de la acción coordinada de células nerviosas y endocrinas, asegurando la transmisión a las glándulas endocrinas de las señales aferentes del medio, tanto interno como externo. Aunque se podría pensar que la mayor eficacia para realizar esta cooperación, sería que las células endocrinas estuvieran invadidas directamente, este tipo de uniones constituyen más la excepción que la regla no siendo una característica del sistema endocrino. En contrapartida, lo que se ha desarrollado en todo el reino animal, es un tipo de control neural a través de células especializadas denominadas células neurosecretoras las cuales siendo neuronas, son capaces de sintetizar y liberar a la sangre ó a un órgano neurohemal, moléculas que van a regular la actividad de otras células. Este tipo de regulación está presente desde celentéreos hasta mamíferos.

Aunque no de forma estricta, podemos decir que el esquema básico de regulación neurosecretora en animales más evolucionados consta de: neurona-órgano neurohemal-célula endocrina; sin embargo en los primeros organismos en que se conoce actividad neurosecretora, celentéreos (*Hydra sp.*), era la misma neurona la encargada de percibir, sintetizar una molécula y secretarla controlando de esta forma la actividad del organismo (Fig 1).

CELENTÉREOS



1. Células mioepiteliales.
2. Células sensoriales.
3. Nematocisto.
4. Célula intersticial.
5. Proceso nervioso.
6. Mesoglea.

Fig 1. Esquema que ilustra el mecanismo general de neurosecreción en Celentéreos. Tomado de Matsumoto y Ishii (Atlas of Endocrine Organs. Springer-Verlag).

En los anélidos, ya fueron descritas células neurosecretoras y la existencia de un órgano neurohemal (Fig 2). En 1.936 Scharrer describió células neurosecretoras en el cerebro del poliqueto *Nereis virens* Sars, 1.835, y en algunos Oligoquetos; en estos animales las hormonas

que se han aislado están implicadas fundamentalmente en la maduración sexual y la reproducción. Además las hormonas también están implicadas en la regulación del peso corporal, presión osmótica y concentración de iones. Las técnicas inmunohistoquímicas, han puesto de manifiesto la presencia en estas células, de péptidos y hormonas implicados en la regulación hipofisaria de vertebrados y que tienen una estructura similar puesto que son capaces de ser reconocidas por anticuerpos contra péptidos de vertebrados. Así, se ha observado en Poliquetos, la presencia de somatostatina, β -endorfina, CRF, GHRH, β -MSH, CCK y VIP.

ANÉLIDOS

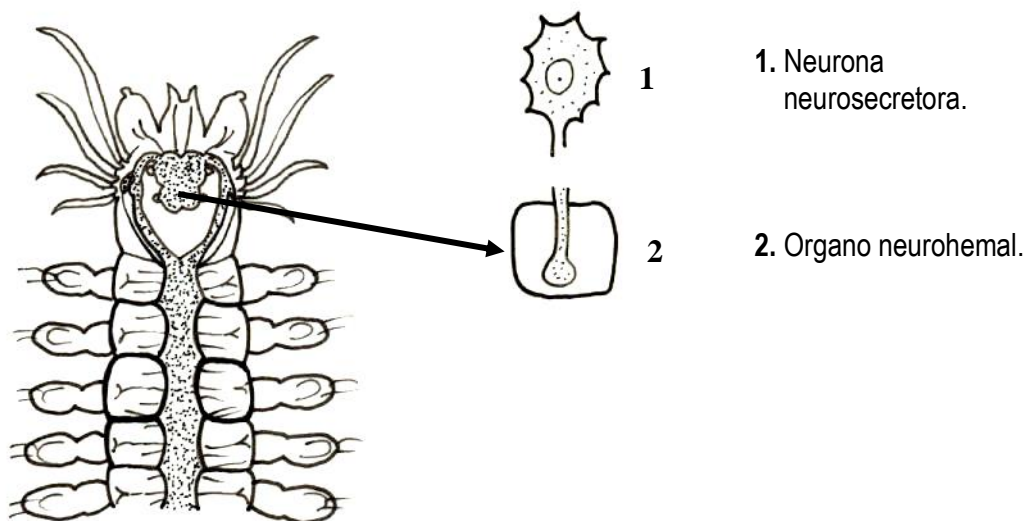
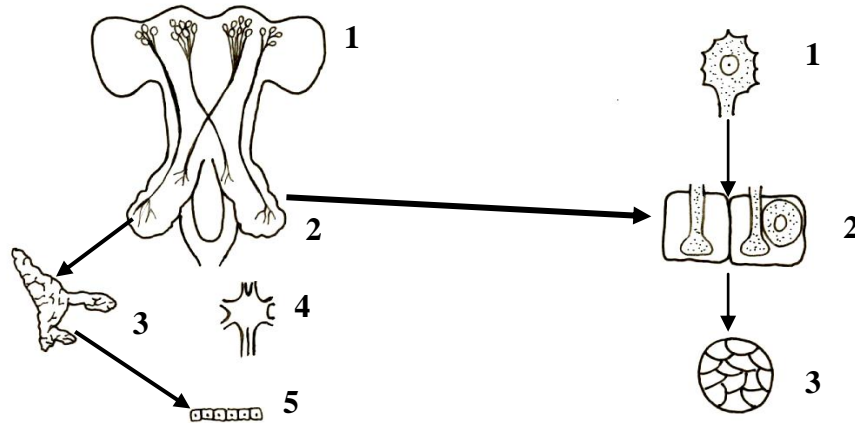


Fig 2. Esquema que ilustra el mecanismo general de regulación neurosecretora en Anélidos. Tomado de Matsumoto y Ishii (Atlas of Endocrine Organs. Springer-Verlag).

En artrópodos, desde crustáceos, ya pueden observarse glándulas epiteliales, cuyas células son dianas de los productos de secreción liberados desde un órgano neurohemal y secretados por neuronas neurosecretoras. Estas células epiteliales, ya son capaces de producir hormonas que van a controlar diversas funciones del organismo, es decir, son células glandulares independientes del tejido nervioso. Las células neurosecretoras en crustáceos, están localizadas en el cerebro y diversos ganglios como el subesofágico, torácico y abdominal; los terminales axónicos están generalmente agrupados formando un órgano neurohemal, desde donde liberan las hormonas a la hemolinfa. Algunas de estas hormonas van a actuar sobre células glandulares epiteliales, como las localizadas en el órgano Y productoras de la ecdisona y descubierto por Gabe en 1.953.

ARTRÓPODOS

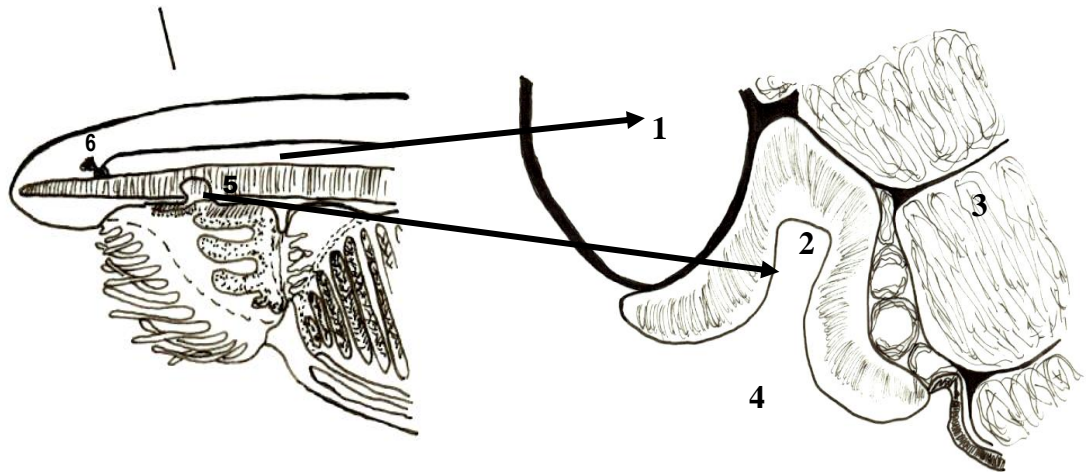


1. Cerebro (neuronas neurosecretoras).
2. Organo neurohemal (Corpus allatum y Corpus cardiacum).
3. Glándula epitelial (Glándula protorácica, Órgano Y).
4. Cordón nervioso.
5. Células diana.

Fig 3. Esquema que ilustra el mecanismo general de regulación neurosecretora en Artrópodos. Tomado de Matsumoto y Ishii (Atlas of Endocrine Organs. Springer-Verlag).

Entre los invertebrados y los vertebrados, encontramos los protocordados, en los cuales se encuentran estructuras que, por su formación y función pueden homologarse a la hipófisis de vertebrados. Entre estas estructuras encontramos, la glándula neural de tunicados o la fosa de Hatschek de *Amphioxus sp.* (Fig 4). Esta última es la más próxima a la hipófisis en su origen y función; sin embargo, los estudios en estas especies son escasos y no están claros algunos aspectos. Así, la fosa de Hatschek, que parecía ser una evaginación del epitelio oral, se desarrolla desde una bolsa preoral de la larva. Por otro lado, estas estructuras no han sido identificadas definitivamente como órganos endocrinos aunque se han detectado en ellos inmunorreactividad para hormonas como las de vertebrados, ACTH, α -MSH, β -endorfina o LHRH.

AMPHIOXUS



1. Notocorda.
2. Fosa de Hatschek.
3. Músculos parietales.
4. Vestíbulo oral.
5. Cordón nervioso.
6. Fosa olfatoria.

Fig 4. Esquema que muestra la fosa de Hatschek, estructura análoga a la hipófisis de vertebrados, en un ejemplar adulto de *Amphioxus sp.* Tomado de Matsumoto y Ishii (Atlas of Endocrine Organs. Springer-Verlag).

En los vertebrados, la hipófisis es el componente clave del sistema neuroendocrino y de la regulación neurosecretora. Esta glándula mixta, constituye por una parte un órgano neurohemal, que contiene la secreción de los terminales axónicos de neuronas neurosecretoras, y por otra, una glándula endocrina de origen epitelial que secreta hormonas que van a regular la actividad de otras glándulas totalmente epiteliales; la regulación de la parte epitelial de la hipófisis también procede en parte, de la secreción de neuronas neurosecretoras. La parte epitelial se origina a partir de una evaginación del epitelio de la cavidad bucal denominada bolsa de Rathke. En las formas más primitivas como el milkfish la bolsa es retenida durante toda la fase larvaria, observándose una región rostral que contiene un tipo celular secretor el cual, por sus características ultraestructurales y de afinidad tintorial, se asemeja a las células productoras de prolactina, y una región caudal abierta a la cavidad bucal cuyas células presentan cilios en la superficie apical. Es posible que estas células actúen como quimiorreceptores y que sus especializaciones apicales puedan testar el fluido presente en la bolsa y dirigir, en base a estas señales externas, la síntesis y liberación de hormonas (Loretz y col. 1.982; Foskett y col

1.983; Schreibman 1.986) lo cual constituye un mecanismo de regulación directo. Progresivamente se van a ir complicando tanto la estructura anatómica como los mecanismos de regulación, pasando de este tipo de estructuras relativamente sencillas a la hipófisis de los vertebrados más evolucionados, compuesta de células dispuestas en cordones cuya actividad está regulada por sofisticados mecanismos que implican la secreción por parte de neuronas neurosecretoras, de péptidos que, liberados vía sanguínea, van a actuar regulando la actividad de cada una de las células epiteliales.

La hipófisis de los vertebrados se sitúa en la zona ventral diencefálica; está alojada en una depresión ósea situada en el hueso esfenoides denominada silla turca. Desde el punto de vista embriológico, la hipófisis es un órgano doble de origen ectodérmico y neural, consecuencia de lo cual son sus dos componentes estructural y funcionalmente distintos: La adenohipófisis y la neurohipófisis respectivamente. La adenohipófisis se origina a partir de una evaginación del estomodeo (epitelio de la cavidad bucal primitiva), mientras que la neurohipófisis tiene su origen en una evaginación de la base del diencefalo, es decir, va a constituir una prolongación del hipotálamo. Esta dualidad es la que permite la interrelación funcional de sistema nervioso y endocrino.

Anatómicamente, de forma general, la adenohipófisis se divide rostrocaudalmente, en tres regiones: la pars tuberalis o lóbulo tuberal, la pars distalis o lóbulo anterior y la pars intermedia o lóbulo intermedio. El lóbulo tuberal, en estrecho contacto con la eminencia media, forma junto con ella el tallo hipofisario. Citológicamente, está constituido por células glandulares con características endocrinas; por otra parte, es la zona más irrigada de la hipófisis puesto que debido a su localización, los vasos sanguíneos de los plexos que irrigan el lóbulo anterior deben primero irrigar el lóbulo tuberal (Knowles y Anand Kumar 1.969; Dierickx 1.971). Otra característica de las células del lóbulo tuberal es su contacto con los tanicitos, células que bordean el tercer ventrículo (Knowles y Anand Kumar 1.969; Blier 1.972; Kobayashi y col. 1.972, 1.975); los pies terminales de los tanicitos pueden terminar sobre los vasos porta o sobre las mismas células del lóbulo. De esta forma, los tanicitos parecen establecer un nexo entre líquido cefaloraquídeo, células del lóbulo tuberal y posiblemente vasos porta. (Knowles y Anand Kumar 1.969; Kobayashi y Matsui 1.969; Knigge y col. 1.972; Kobayashi y col. 1.972; Katzman y Pappius 1.973; Kobayashi 1.975). Todas estas características ya proponen un sistema de regulación que desconocemos todavía a pesar de conocer las características morfológicas desde

hace varias décadas. Además también sabemos que en todos los grupos de vertebrados desde anfibios (Baker y Yu 1.975; Baker y col. 1.977; Pearson y Litch 1.982; Gross 1.984; Nemeskéri y col. 1.988; Bello y col. 1.991a; Japon y col. 1.994; Kameda y col. 1.998) hasta humanos (Midgley 1.966) ha sido puesta de manifiesto la presencia de hormonas en células de este lóbulo, similares a las del lóbulo anterior, aunque algunos autores también han observado células aparentemente específicas que no reaccionan con ninguno de los anticuerpos contra las hormonas clásicas (Pearson y Litch 1.982). Las características morfológicas y su relación con las estructuras adyacentes, así como la presencia de hormonas en sus células, hace suponer una importante función para este lóbulo en el proceso de la regulación neuroendocrina; sin embargo, todos los aspectos relacionados con la funcionalidad del lóbulo siguen siendo desconocidos.

El lóbulo anterior, con la secreción de sus diversos tipos celulares, controla la actividad de las glándulas endocrinas periféricas (adrenales, tiroides y gónadas) además de contribuir al control de otras actividades fisiológicas como el crecimiento, pigmentación de la piel, parto, lactancia y metabolismo hidrosalino. Las células de este lóbulo presentan péptidos (Bello y col. 1.991b, 1.992, 1.993, 1.999, 2.002; Reyes y col. 1.998, 2.000a, 2000b, 2.001) que modulan en cierta medida, junto con los péptidos hipotalámicos, la acción de sus hormonas si bien su mecanismo de acción sigue siendo desconocido.

El lóbulo intermedio, de muy variable desarrollo según las especies, presenta un solo tipo celular productor de pro-opiomelanocortina; si bien se le ha asociado normalmente con la producción de MSH y el control de la pigmentación (Howe 1.973), hasta ahora se desconoce el papel que pueden tener el resto de componentes de la POMC, que también son sintetizados por las células de este lóbulo.

La neurohipófisis, aunque morfológicamente es una prolongación de la base del hipotálamo, se puede dividir en dos regiones atendiendo a su funcionalidad, la eminencia media donde terminales nerviosos sinaptan en los capilares que constituyen la primera red del sistema porta, y el lóbulo nervioso o lóbulo posterior donde son liberadas y se acumulan hormonas producidas por núcleos hipotalámicos. El conjunto de eminencia media y lóbulo tuberal constituye el denominado tallo hipofisario. Los terminales de la eminencia media liberan a la sangre portal los péptidos reguladores de la actividad hipofisaria producidos por neuronas

hipotalámicas. Las hormonas del lóbulo posterior son liberadas a la circulación sistémica y ejercen cuatro acciones principales: elevación de la presión sanguínea (acción vasopresora), contracción de la musculatura lisa a nivel de la mama y a nivel del utero (acción oxitócica) y reducción de la producción de orina (acción antidiurética).

2. EVOLUCIÓN FILOGENÉTICA DE LA MORFOLOGÍA HIPOFISARIA EN LOS VERTEBRADOS.

A lo largo de la filogenia la hipófisis muestra, tanto en la morfología de los diferentes lóbulos, como en la distribución de los distintos tipos celulares, una gran diversidad. Se pueden presentar cambios importantes incluso dentro de un mismo grupo; los grupos de vertebrados que presentan una mayor diversidad en la morfología hipofisaria son los menos evolucionados, peces, anfibios y reptiles. A los Peces pertenecen los vertebrados más primitivos, los agnatos; de forma general en especies más primitivas pertenecientes a este grupo, hay una completa separación entre neurohipófisis y adenohipófisis estando relacionadas por medio de tejido conjuntivo. En estos animales no existe una verdadera eminencia media ni sistema porta (Gorbman 1.965; Kobayashi y Uemura 1.972; Gorbman 1.983a, 1.983b). En peces más evolucionados, y en uno de los grupos más estudiados, los teleósteos, la neurohipófisis tiene una estrecha relación estructural con todas las zonas adenohipofisarias (Fig 5) lo que hace que este grupo sea el único que presenta células adenohipofisarias directamente innervadas; a pesar de que, en algunas especies esto no ocurre y presentan un elaborado sistema de circulación que lleva los productos neurosecretores hasta las células glandulares (Fridberg y Ekengren 1.977; Knowles y Vollrath 1.966; Abraham y col. 1.982), no existe una verdadera eminencia media ni un verdadero sistema porta en este grupo de vertebrados. La neurohipófisis de los peces teleósteos, recibe terminales nerviosos desde núcleos hipotalámicos, *lateralis tuberis*, ó extrahipotalámicos, *nucleus olfatoretinialis*, (Schreibman y col. 1.982; Halpern-Sebold y Schreibman 1.983) y puede dividirse en dos partes, en contacto con la *pars distalis* y la *pars intermedia* respectivamente.

La adenohipófisis de los grupos menos evolucionados, en general, no está diferenciada en zonas (Holmes y Ball 1.974) estando generalmente formada por islotes de células incluidos en un conjuntivo laxo pobremente vascularizado el cual se continúa con el conjuntivo que la separa de la neurohipófisis (Olsson 1.969; Fernholm 1.972; Tsukahara y col. 1.986).

Los peces teleosteos, grupo de vertebrados con mayor número de especies y mayor diversidad hipofisaria, tienen sin embargo en común, una adenohipófisis dividida en tres regiones distintas, pars distalis rostral, pars distalis caudal y pars intermedia (Fig 5). La claridad de esta separación se debe a la restricción en la presencia de ciertos tipos celulares en cada una de las regiones (Schreibman y Margolis-Kazan 1.979), en este grupo todavía no ha sido descrito un lóbulo tuberal o su equivalente (Fitzgerald 1.979; Schreibman 1.986)

En Anfibios, a diferencia de lo que se observa en peces, la hipófisis presenta mayor similitud con la del resto de los vertebrados. Adenohipófisis y neurohipófisis son dos zonas independientes pero interrelacionadas, existiendo una verdadera eminencia media y un lóbulo neural, además de estar bien establecido un sistema porta; sin embargo, la eminencia media sigue manteniendo relación con el lóbulo intermedio y las células de este pueden presentar inervación directa (Schreibman 1.986).

La adenohipófisis está compuesta de un lóbulo distal claramente diferenciado en dos regiones, una rostral y otra caudal; caudalmente se continúa con el lóbulo intermedio, diferenciado del anterior, y rostralmente se conecta con la eminencia media por una zona de tejido conjuntivo a través del cual pasan los vasos portales (Fig 5). El lóbulo tuberal se observa en anfibios por primera vez durante la filogenia de los vertebrados (Fitzgerald 1.979); su formación ocurre, como en todos los vertebrados, posteriormente con la proyección de dos expansiones laterales a partir de la bolsa de Rathke. Sin embargo, el lóbulo tuberal en este grupo presenta al menos tres estructuras morfológicas diferentes según los distintos órdenes. Así en anuros, considerados los más evolucionados, el lóbulo tuberal se reduce a un par de capas de células a ambos lados del tuber cinereum y rodeando parcialmente la eminencia media (Fig 5) (Fitzgerald 1.979). En urodelos, el lóbulo tuberal no está completamente separado del lóbulo distal sino que mantiene una íntima conexión con la parte rostral de este (Fitzgerald 1.979).

Otro aspecto que se repite en este grupo de vertebrados es la regionalización de las células en el lóbulo distal lo que determina las dos regiones en que se divide el mismo. Aunque esta regionalización es más patente en urodelos, de forma general se ha observado que, las células corticotropas (ACTH) y lactotropas (PRL), se localizan en la pars distalis rostral, las células tireotropas (TSH) y gonadotropas (FSH y LH) en la zona media, las células somatotropas en la pars distalis caudal y las células melanotropas (MSH) en la pars intermedia (Doerr-Schott y

Dubois 1.973; Van Oordt 1.974; Doerr-Schott 1.976; Schreibman y Holtzman 1.975; Nyholm y Doerr-Scott 1.977; Moriceau-Hay y col. 1.979, 1.982).

Los Reptiles ocupan una posición central en la evolución de los tetrápodos. Al igual que en peces, la hipófisis en este grupo de vertebrados presenta una enorme diversidad anatómica, existiendo formas menos evolucionadas que presentan características comunes a los anfibios y formas más evolucionadas que presentan características comunes a las aves y a los mamíferos. La anatomía de la hipófisis de reptiles ha sido extensamente estudiada por Wingstrand (1.966) y Saint-Girons (1.963, 1.967, 1.970).

A pesar de la diversidad, de forma general en todas las especies de reptiles, la neurohipófisis está formada por un lóbulo neural y una verdadera eminencia media que sólo contacta con la región rostral del lóbulo anterior por una red de capilares en un escaso tejido conjuntivo. En este grupo ya no se observa invasión directa de las células glandulares en ninguno de los lóbulos, característica que se mantendrá hasta los vertebrados más evolucionados.

Los distintos lóbulos de la adenohipófisis presentan grandes diferencias tanto en su desarrollo como en su localización. Las formas más primitivas, *Sphenodon sp.*, tortugas y cocodrilos presentan un lóbulo intermedio y un lóbulo tuberal bien desarrollados y un lóbulo anterior claramente dividido en una región rostral y una región caudal (Fig 5), en función de la regionalización de las células secretoras que continúa en este grupo. En Lacértidos el lóbulo tuberal se encuentra, al igual que en algunos anfibios, formado por dos grupos celulares alojados en el cerebro, rostralmente a la eminencia media, y que han perdido completamente su conexión con la hipófisis (Fig 5) (Holmes y Ball 1.974; Bello 1.987; Bello y col. 1.991a). Su presencia, dentro del tejido nervioso, hizo pensar durante mucho tiempo que no existía lóbulo tuberal en este grupo.

Otras especies carecen de lóbulo tuberal, no desarrollándose nunca esta estructura como es el caso de los Ofidios (Holmes y Ball 1.974).

Con respecto a la regionalización de los diferentes tipos celulares secretores, continúa en este grupo de vertebrados, aunque alguno de los tipos celulares ya puede observarse

disperso por todo el lóbulo anterior como ocurre con las células gonadotropas (Pearson y Litch 1.974; Pearson y col. 1.983; Batista y col. 1.989).

La hipófisis de Aves, descrita por Wingstrand (1.951), presenta una estructura anatómica entre la hipófisis de mamíferos y la hipófisis de reptiles.

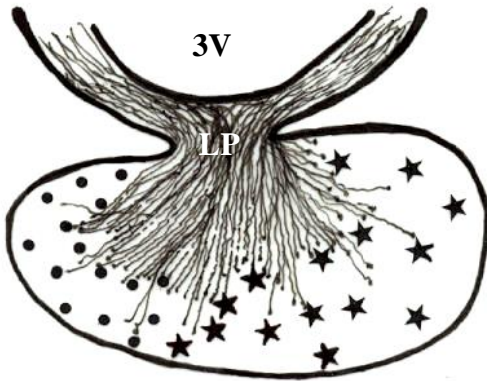
Sin embargo, algunas características son exclusivas de la hipófisis de aves, así, presenta una separación entre neurohipófisis y adenohipófisis que la hace menos compacta que la hipófisis de mamíferos (Fig 5). La eminencia media de las aves comprende dos regiones que van a irrigar a su vez las dos regiones en que se divide el lóbulo distal (Wingstrand 1.951; Vitums y col. 1.964; Calas y Assenmacher 1.970). La adenohipófisis de aves carece de lóbulo intermedio, responsable de la separación entre neurohipófisis y adenohipófisis. El lóbulo anterior está diferenciado en una región céfalica o rostral y una región caudal, y presentan un lóbulo tuberal bien desarrollado similar al de mamíferos, que contacta con la eminencia media rodeándola externamente (Wingstrand 1.951).

Las aves, al igual que el resto de los vertebrados no mamíferos, presentan una marcada regionalización de los diferentes tipos celulares secretores, si bien en algunas especies, al igual que ocurre en reptiles, se observan tipos celulares no regionalizados que aparecen distribuidos por todo el lóbulo anterior, como son las células gonadotropas y las células tireotropas (Kansaku y col. 1.994; Allaerts y col. 1.999).

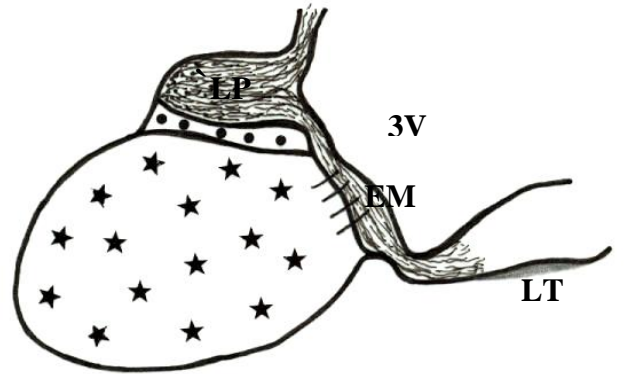
En Mamíferos, la hipófisis de forma general, responde al esquema de división en neurohipófisis con un lóbulo neural ó lóbulo posterior desarrollado y una eminencia media que comunica por un plexo capilar, con la zona más rostral del lóbulo anterior (Fig 5).

La adenohipófisis presenta un lóbulo anterior que no presenta división marcada en regiones, un lóbulo intermedio, que contacta con la zona más caudal del lóbulo anterior, y un lóbulo tuberal que forma junto con la eminencia media el tallo hipofisario (Fig 5) y cuyos vasos sanguíneos se comunican también, al igual que la eminencia media, con la zona más rostral del lóbulo anterior. A diferencia del resto de los vertebrados, en mamíferos no se observa regionalización de ninguno de los tipos celulares secretores, encontrándose cada uno de ellos


PECES (TELEÓSTEOS)



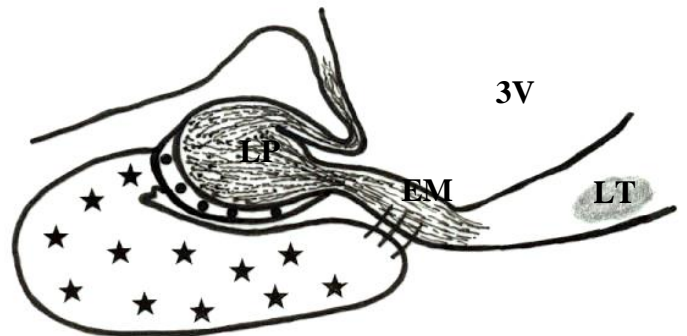
ANFIBIOS (ANUROS)




REPTILES (QUELONIOS)



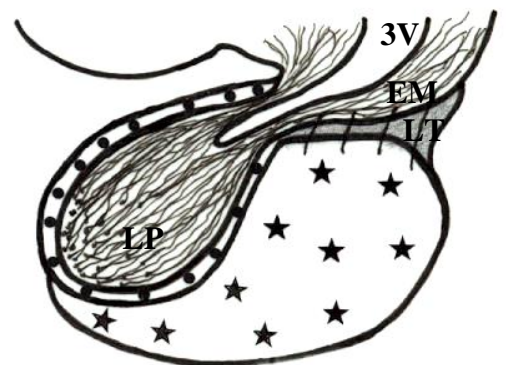
REPTILES (LACÉRTIDOS)



AVES



MAMÍFEROS



Lóbulo tuberal: LT. Lóbulo anterior: H. Lóbulo intermedio: •. Lóbulo posterior: LP.
Eminencia media: EM. Tercer ventrículo: 3V.

Fig 5. Esquema que ilustra la variabilidad morfológica de la hipófisis en los distintos grupos de vertebrados. Tomado de Matsumoto y Ishii (Atlas of Endocrine Organs. Springer-Verlag).

distribuidos por todo el lóbulo anterior (Nemeskéri y col. 1.988; Dihl y col. 1.988; Japon y col. 1.994).

3. DESARROLLO Y DIFERENCIACIÓN DE LA HIPÓFISIS.

En el estudio de cualquier órgano, para llegar mejor al conocimiento de su fisiología, y al porqué de la relación de su estructura con la fisiología, no sólo es importante la evolución filogenética de dicha estructura sino su desarrollo. Estudiando el origen de su formación podemos llegar a comprender la estructura del órgano completamente desarrollado.

El desarrollo de un órgano, ocurre como consecuencia de una serie de procesos embriológicos no del todo conocidos, como son inducción, proliferación y diferenciación.

Dada la importancia de la hipófisis en la regulación de todos los organismos, y la gran heterogeneidad que presenta esta glándula en función del grupo o la especie, el estudio de su desarrollo puede acercarnos tanto, a esclarecer procesos comunes de su fisiología, como el porqué de las diferencias entre grupos.

La ontogenia de la hipófisis ha sido estudiada en todos los grupos de vertebrados (Rathke 1.838; Sesseel 1.877; Schwind 1.928; Wingstrand 1.951; Rugh 1.968; Schreibman y col. 1.973; Pearson y col. 1.974, 1.977; Nyholm y col. 1.977; Schreibman y Margolis-Kazan 1.979; Schreibman y col. 1.979; Gasc y Sar 1.981; Moriceau-Hay y col. 1.982; Pearson y col. 1.982, 1.983; Thommes y col. 1.987; Batista y col. 1.989). La mayoría de estos, son estudios estructurales que aportan datos exclusivamente morfológicos (Schwind 1.928; Wingstrand 1.951; Rugh 1.968; Pearson y Litch 1.974; Svalander 1.974; Schreibman y col. 1.979) es decir, características del esbozo hipofisario o de determinados tipos celulares a microscopía óptica y electrónica, observados durante el desarrollo. Estos datos han sido corroborados en trabajos posteriores (Pearson y Litch 1.982; Moriceau-Hay y col. 1.982; Pearson y col. 1.983; Bello 1.987; Asa y col. 1.988; Bello y col. 1.991a).

Estos estudios han establecido un patrón de desarrollo para la hipófisis que es común a todos los vertebrados a pesar de la diversidad en la estructura de la glándula adulta. En todos los vertebrados, la hipófisis tiene un origen doble. La neurohipófisis que se desarrolla a partir de la

base del diencéfalo, y la adenohipófisis que tiene su origen en el epitelio de la cavidad bucal primitiva ó estomodeo. Sin embargo, existe desacuerdo en algunos casos como en la tortuga marina **Caretta caretta** Linnaeus, 1.758, donde Pearson y col. (1.983) proponen un origen endodérmico para las células productoras de hormonas peptídicas (ACTH, MSH GH y PRL), asimismo en marsupiales ha sido descrita la participación de la bolsa de Sessel, de origen endodérmico, en la morfogénesis hipofisaria (Hall y Hughes 1.985) y en aves, donde usando el sistema de quimeras codorniz-pollo, Eagleson y col. (1.986) y Couly y Le Douarin (1.985, 1.987) proponen un origen neuroectodérmico a partir del borde anterior de la placa neural para las células productoras de ACTH. Trabajos más recientes (Cobos y col. 2.001) usando la misma técnica de quimeras codorniz-pollo, así como el del grupo de Kouki y col. (2.001) usando una técnica combinada de marcaje con Dil e inmunofluorescencia, han propuesto un origen completamente ectodérmico del esbozo adenohipofisario.

Técnicas más recientes como la inmunohistoquímica ó la hibridación *in situ*, aplicadas al estudio de la hipófisis en desarrollo, han permitido contestar algunas preguntas cómo el momento de diferenciación de cada tipo celular y el patrón de distribución de cada uno de ellos (Nyholm y col. 1.977; Schreibman y Margolis-Kazan 1.979; Gasc y Sar 1.981; Pearson y col. 1.982; Moriceau-Hay y col. 1.982; Pearson y col. 1.983; Thommes y col. 1.987; Nemeskeri y col. 1.988; Dihl y col. 1.988; Asa y col. 1.988; Batista y col. 1.989; Bello y col. 1.991a; Japon y col. 1.994; Allaerts y col. 1.999). A pesar de que estos estudios se han ocupado sólo de una parte de los fenómenos que ocurren durante el desarrollo, es decir, de la proliferación y diferenciación, no existe acuerdo sobre los resultados obtenidos incluso dentro un mismo grupo de vertebrados (Gasc y Sar 1.981; Thommes y col. 1.987; Nemeskéri y col. 1.988; Japon y col. 1.994; Porter y col. 1.995; Allaerts y col. 1.999). Estas diferencias son más importantes en aves y mamíferos, siendo especialmente contradictoria la información en las aves.

Una cuestión importante que puede explicar la distribución de los distintos tipos celulares o la presencia de regionalización o no de las células en el lóbulo anterior, sería resolver cuál es el mapa de diferenciación de los distintos tipos celulares a partir de la primitiva bolsa de Rathke. Este problema sólo ha sido planteado en dos especies de reptiles, la tortuga marina **Caretta caretta** Linnaeus, 1.758 (Pearson y col. 1.983) y el Lacértido **Gallotia galloti** Duméril y Bibron, 1.839 (Bello 1.987; Batista y col. 1.989).

Con respecto a los mecanismos implicados en la diferenciación de los distintos tipos celulares de la hipófisis existen en la literatura numerosos datos sobre la influencia que ejercen los tejidos circundantes, tanto el tejido nervioso como el mesénquima, en las primeras etapas de formación del esbozo hipofisario, así como en la proliferación y diferenciación de las células (Etkin 1.935; Atwell 1.935, 1.937; Atwell y Taft 1.940; Driskoll y Eakin 1.955; Etkin 1.958a, 1.958b; Chang 1.957; Sobell 1.958; Hanakoa 1.967; Le Douarin y col. 1.967 Le Douarin y Ferrand 1.968; Ferrand y Le Douarin 1.968; Ferrand 1.969, 1.972; Watanabe 1.982, 1.985). Estudios recientes *in vitro* han identificado como posibles candidatos de esta acción inductora a algunas moléculas procedentes de estos tejidos entre ellas distintas formas de FGF (Factor de crecimiento Fibroblástico) y BMPs (Proteínas Morfogenéticas del Hueso) (Ericson y col. 1.998).

Otros estudios *in vitro*, han implicado asimismo en la diferenciación de algunos tipos celulares hipofisarios, a distintas moléculas tales como factores liberadores hipotalámicos (Bégeot y col. 1.984; Héritier y Dubois 1.993, 1.994), péptidos (Héritier y col. 1.994) y algunas hormonas periféricas (Hemming y col. 1.984, 1.988; Morpurgo y col. 1.997). Estudios muy recientes han involucrado en estos procesos a una serie de genes denominados comunmente “genes del desarrollo”, aunque muchos de ellos se expresan en el estado adulto, pertenecientes entre otras a las familias de genes homeobox y LIM-homeobox, los cuales codifican en su mayoría para factores de transcripción que parecen jugar papeles importantes en las primeras etapas de formación de la hipófisis (Dollé y col. 1.990; Simmons y col. 1.990; Walther y Gruss 1.991; Gérard et al. 1.993; Hermeszy y col. 1.996; Gage y col. 1.996; Mucchielli y col. 1.996; Lamonerie y col. 1.996; Szeto y col. 1.996; Sheng y col. 1.997; Parks y col. 1.997; Gage y Camper 1.997; Lanctôt y col. 1.999; Mullis 2.001; Suh y col. 2.002) así como en la determinación y presuntamente, en la diferenciación de algunas de las líneas celulares hipofisarias (Lin y col. 1.994; González-Parra y col. 1996; Cohen y col. 1.996; Sheng y col. 1.996, 1.997; Watkins-Chow y Camper 1.998; Lanctôt y col. 1.999; Mullis 2.001; Suh y col. 2.002).

Los trabajos realizados en los últimos años, muestran que otro aspecto que puede aportar datos al proceso de diferenciación funcional de la hipófisis es el estudio de la presencia de proteínas ligantes de Calcio (Ca^{2+}). El Ca está implicado en muchas funciones de la célula diferenciada, incluido el proceso de secreción (Kretsinger 1.979, 1.981; Klee y Vanamann 1.982; Means y col. 1.982; De Lorenzo 1.982; Van Eldik y col. 1.982; Watterson y col. 1.984; Cohen y

Klee 1.988; Kretsinger y col. 1.988). Durante el desarrollo se ha observado, en células nerviosas, que una de estas proteínas, la Calbindina D28K, aparece en ciertas regiones del cerebro, casi invariablemente, 1-2 días después del cese de la división celular y el comienzo de la migración neuronal sugiriendo que la calbindina puede influir sobre estos procesos dependientes de Ca^{2+} (Enderlin y col. 1.987; Bastianelli y Pochet 1.993). Además, se han puesto de manifiesto distintos tipos de estas proteínas capaces de unirse al Ca^{2+} en funciones específicas cada una de ellas (Wnuk y col. 1.982; Bronner y col. 1.986; Calabretta y col. 1.986; Zimmer y Van Eldik 1.986, 1.987; Odink y col. 1.987; Ferrari y col. 1.987; Radeke y col. 1.987; Ringwald y col. 1.987; Rogers 1.987; Kägi y col. 1.987; Masiakowski y Shooter 1.988; Shori y col. 1.988; Huang y col. 1.988a, 1.988b; Hatta y col. 1.988; Kägi y col. 1.988).

Teniendo en cuenta que han sido descritas en células endocrinas incluidas las células hipofisarias (Buffa y col. 1.989, 1.990; Abe y col. 1.990; Cimini y col. 1.997), es de interés, poder determinar cuál o cuáles de estas proteínas se expresan durante el desarrollo de la hipófisis, si esta expresión se mantiene en la hipófisis adulta y que papel están desempeñando dichas proteínas en tales procesos.

4.- JUSTIFICACIÓN Y OBJETIVOS.

De todo lo expuesto anteriormente se deduce que la hipófisis de los distintos vertebrados está constituida por células que secretan una serie de hormonas, muchas de ellas coliberadas con péptidos, y que van a actuar sobre células diana para regular múltiples funciones del organismo. Además, se sabe que la distribución de los tipos celulares no es la misma en los distintos grupos de vertebrados y que la funcionalidad de algunos de los lóbulos hipofisarios continua siendo desconocida. De igual forma se conocen algunos datos indirectos en relación con factores de diferenciación celular que no siempre están relacionados con el resto de fenómenos ocurridos durante el desarrollo hipofisario.

En consecuencia hemos querido relacionar los resultados sobre distintos aspectos del desarrollo para tratar de entender mejor la funcionalidad de la glándula en el estado adulto, al mismo tiempo que comparar especies distintas intentando correlacionar esas diferencias con fenómenos ocurridos durante el desarrollo. Con este propósito hemos planteado, en primer lugar dos grandes objetivos generales:

1.- Utilizando tres especies, pertenecientes a dos grupos de vertebrados que presentan patrones de distribución celular diferentes, mamíferos y aves, estudiar a partir de qué zona del esbozo proliferan y como se diferencian los distintos tipos celulares; como consecuencia, cómo se forman los distintos lóbulos con su característica distribución celular. Utilizando distintas técnicas, histológicas e inmunohistoquímicas podremos saber si lo que observamos en la hipófisis adulta es consecuencia de la forma en que ocurre la proliferación y la diferenciación durante el desarrollo.

2.- Correlacionar los procesos de proliferación y diferenciación celular a lo largo del desarrollo, incluyendo el estudio de factores implicados en la diferenciación, actividad y funcionalidad celular. Si bien el estudio de factores que nos pueden indicar actividad celular, proteínas ligantes de calcio, los estudiaremos en todas las especies mediante inmunohistoquímica, para estudiar la proliferación en células diferenciadas así como la expresión de factores reguladores de la funcionalidad celular (péptidos hipotalámicos ó hipofisarios) y factores de diferenciación como el gen Pitx 2, utilizaremos como modelo el ratón. La elección de esta especie, se debe a que es representante del único grupo de vertebrados, mamíferos, del que se tienen numerosos datos que demuestran la acción de estos factores reguladores ó de diferenciación.

En segundo lugar, como objetivos concretos, estudiar en el ratón:

1.- El origen de los distintos lóbulos y tipos celulares adenohipofisarios a partir de la bolsa de Rathke.

2.- La secuencia de la diferenciación hormonal.

3.- La proliferación celular durante el desarrollo embrionario y posnatal y su relación con la diferenciación.

4.- El inicio de la expresión de factores hipotalámicos o hipofisarios conocidos como reguladores de la funcionalidad de las células diferenciadas.

5.- La relación con la diferenciación de las células hipofisarias, de la expresión de factores indicadores de actividad celular o implicados en la diferenciación.

Habida cuenta que la hipófisis de aves es distinta en su organización y distribución celular por presentar algunos tipos celulares regionalizados, usando como modelo el pollo y la codorniz, compararemos los fenómenos que conducen a la formación de los distintos lóbulos hipofisarios así como a la diferenciación de los distintos tipos celulares, con los datos obtenidos en los objetivos 1 y 2 del ratón.

MATERIALES Y MÉTODOS

1.- MATERIAL.

1.1.- Mamíferos.

Para la realización del presente trabajo se utilizaron ratones Swiss-albinos en todos los estadios embrionarios, posnatales y adultos suministrados por animalario central de la Universidad de la Laguna así como por el animalario central de la Universidad de Murcia. Los ratones fueron puestos a aparear y mantenidos en condiciones estandar de laboratorio. La presencia de tapón vaginal la mañana siguiente al apareo se tomó como el día embrionario 0 (E.0). Hembras gestantes de diferentes estadios a partir del día 10 de desarrollo embrionario (E.10) fueron anestesiadas con éter dietílico y los embriones fueron rápidamente extraídos por cesárea, decapitados y fijados por inmersión. Los animales, en diferentes estadios de desarrollo postnatal (P.0, P.2, P.5, P.21) y adultos fueron igualmente anestesiados con éter dietílico y fijados por perfusión intracardiaca.

Para el estudio de proliferación celular, hembras gestantes a partir del día 12 de desarrollo embrionario, posnatales y adultos fueron inyectados con Bromodeoxiuridina a una dosis de 5 mgrs/kg, transcurridas tres horas, los animales fueron anestesiados y fijados por inmersión ó perfusión intracardiaca.

1.2.- Aves.

Para la realización del presente trabajo se utilizaron embriones de todos los estadios y posnatales de diferentes estadios (P.1, P.3, P.5, P.14, P.21) de dos especies de aves, pollo (***Gallus gallus***) y codorniz (***Coturnix coturnix*** var. ***japonica***). Huevos fertilizados de ambas especies fueron obtenidos a partir de granjas privadas, y puestos en incubadora a 38°C con una humedad ambiental entre el 45% - 75%. Los embriones de estadios entre 4 y 10 días fueron rápidamente extraídos del huevo, decapitados y fijados por inmersión. Los embriones a partir de 10 días, así como los posnatales, fueron anestesiados con éter dietílico y fijados por perfusión intracardiaca.

2.- MÉTODOS.

Para el estudio de este material se han empleado los siguientes métodos:

* 2.1 Histología clásica.

* 2.2 Ultraestructura.

* 2.3 Inmunohistoquímicos.

Técnica de elución-retratamiento.

Técnica de doble marcaje.

* 2.4 Hibridación in situ no radiactiva.

2.1.- Histología clásica.

El material destinado a histología clásica fue fijado en fijador de Bouin, incluido en paraplast y cortado en un Micrótopo (Reichert Jung 1130 Biocut) en secciones de 5 a 8 μm de grosor. Las secciones se montaron tanto en serie como en paralelo realizándose sobre ellas la técnica de tinción topográfica (Hematoxilina de Harris-Eritrosina) para el estudio del desarrollo morfológico hipofisario.

Protocolo de Inclusión.

* Fijación.

* Deshidratación en alcoholes crecientes.

* Alcohol 96° 2 x 30'.

* Alcohol 100° 3 x 100'.

* Aclarado en toluol 10'y 20'.

* Baños en Paraplast.

* Inclusión en Paraplast.

Protocolo de Tinción.

- * Desparafinado en toluol.
- * Tinción con Hematoxilina de Harris 2`.
- * Lavado en agua corriente 5`.
- * Lavado en agua destilada.
- * Tinción con Eritrosina 2`.
- * Lavado rápido con agua destilada.
- * Deshidratación en alcoholes crecientes.
- * Aclarado en toluol.
- * Montaje con Eukit.

2.2.- Ultraestructura.

El material destinado a ultraestructura fue fijado en Glutaraldehido al 5% en PB 0.1M a pH=7.4. Posteriormente se realizó un posfijación con tetróxido de osmio al 2% en tampón Millonig. La inclusión se realizó en resinas Spurr y Durcupan y las muestras se cortaron en un ultramicrotomo (Reichert Ultracut S Leica) en secciones de 1µm para semifinos y en secciones de 50nm para ultrafinos.

Protocolo de inclusión.

- * Fijación en Glutaraldehido 5% 3 horas.
- * Lavados en tampón Millonig 3 x 20`.
- * Postfijación en tetróxido de osmio al 2% en tampón Millonig 2 horas.
- * Lavados en agua destilada 10`.
- * Deshidratación en alcoholes crecientes.
- * Alcohol 30° 15`.
- * Alcohol 50° 15`.
- * Alcohol 70° 15`.
- * Incubación en acetato de uranilo al 2% en alcohol 70° 2 horas.
- * Alcohol 90° 15`.

- * Alcohol 100 ° 2 x 15´.
- * Aclarado en óxido de propileno 2 x 15´.
- * Óxido de propileno-Resina 1:1 1hora.
- * Resina 12 horas.
- * Bloque en estufa a 60 ° 24 horas.

Protocolo de Tinción.

- * Acetato de uranilo al 2% 15´.
- * Lavados con agua destilada 3x10´.
- * Citrato de plomo al 2% 20´.
- * Lavados con agua destilada 3x10´.
- * Secar al aire

2.3.- Inmunohistoquímica.

El material destinado a inmunohistoquímica fue fijado con distintos fijadores según los casos:

2.3.1.- Proliferación Celular.

El material fue fijado en fijador de Clarke (Etanol:Acético 3:1) incluido en paraplast y cortado en un Microtomo (Reichert Jung 1130 Biocut) en secciones de 5 a 8 µm que se montaron tanto en serie como en paralelo. Sobre estas secciones se llevo a cabo una técnica inmunoenzimática indirecta simple para la detección de Bromodeoxiuridina y de doble marcaje para la detección simultánea de Bromodeoxiuridina y hormonas hipofisarias.

Anticuerpo contra la Bromodeoxiuridina.

El anticuerpo dirigido contra la Bromodeoxiuridina, Anti-BrdU, es un anticuerpo monoclonal de ratón de la casa comercial DAKO (Clón Bu20a. Isotipo IgG1, Kappa).

Protocolo de Inmunoenzimática indirecta para la detección de Bromodeoxiuridina.

- * Desparafinado en toluol.
- * Hidratación con alcoholes decrecientes hasta agua.
- * Lavados con tampón TBS 2 x 10´.
- * Solución de NaOH al 0.5% en TBS 15´(desnaturalización del DNA).
- * Lavados con tampón TBS 2 x 10´.
- * Lavado con una solución de H₂O₂ al 0.5% en tampón TBS 10´-15´.
- * Lavado con tampón TBS 2 x 10´.
- * Incubación en solución de leche desnatada al 0.5% en tampón Coons (bloqueo de los sitios de unión inespecíficos).
- * Lavados con tampón TBS 3 x 10´.
- * Lavado con tritón X-100 al 0.2% en tampón TBS.
- * Incubación con anticuerpo anti-BrdU (dilución 1/75) toda la noche a T^a ambiente.
- * Lavados con tampón TBS 3 x 15´.
- * Lavado con tritón X-100 al 0.2% en tampón TBS.
- * Incubación con anticuerpo anti IgG de ratón (anticuerpo 2º) marcado con biotina (dilución 1/200) 1 hora.
- * Lavados con tampón TBS 3 x 10´.
- * Lavado con tritón X-100 al 0.2% en tampón TBS.
- * Incubación con un complejo Avidina-Biotina-Peroxidasa o Streptavidina-Peroxidasa (dilución 1/300) 1 hora.
- * Lavados con tampón TBS 3 x 10´.
- * Lavado con tampón Tris 15´.
- * Revelado con un sustrato cromogénico, 3,3´Diaminobenzidina (SIGMA).
- * Montaje.

Para los dobles marcajes, una vez revelada la 1ª reacción inmunohistoquímica, se lava exhaustivamente con tampón TBS ó Coons y se procede a realizar la segunda reacción según el mismo protocolo, revelando en este caso con un cromógeno diferente 4-Cl, 1-Naftol.

2.3.2.- Diferenciación Hormonal.

El material fue fijado en fijador de Bouin y en PFA 4% ácido pícrico 0.2% en PB 0.1M pH=7.4. El material fijado con fijador de bouin fue incluido en paraplast y cortado con un Microtomo (Reichert Jung 1130 Biocut) en secciones de 5 a 10 μm . El material fijado con PFA 4% ácido pícrico 0.2%, fue crioprotegido en una solución de sacarosa al 20% en tampón coons, incluido en tissue-tex (medio de inclusión para especímenes congelados) y cortado en un Criostato (Reichert Jung 2800 Frigocut) en secciones de 5 a 10 μm . Las secciones se montaron tanto en serie como en paralelo y sobre ambos tipos de secciones se llevó a cabo una técnica inmunoenzimática indirecta para la detección de las hormonas hipofisarias así como la técnica de elución-retratamiento para detectar la coexistencia de dos o más moléculas en la misma célula.

Antisueros utilizados.

Antisueros contra las hormonas hipofisarias.

Los antisueros dirigidos contra las hormonas hipofisarias son antisueros policlonales obtenidos en conejo en el laboratorio del Dr. G. Tramu Universidad de Burdeos II. Francia.

AS anti ACTH (1-24) y anti ACTH (17-39).

AS anti β Endorfina.

AS anti α y β MSH.

AS anti h β TSH.

AS anti h STH.

AS anti p β LH.

AS anti h β FSH.

AS anti rPRL.

Protocolo de Inmunoenzimática indirecta.

- * Desparafinado con toluol.
- * Hidratación con alcoholes decrecientes hasta agua destilada.
- * Lavados con tampón Coons 2 x 10´.
- * Lavado con una solución de H₂O₂ al 0.5% en tampón Coons 10´-15´.
- * Lavado con tampón Coons 2 x 10´.
- * Incubación en solución de leche desnatada al 0.5% en tampón Coons (bloqueo de los sitios de unión inespecíficos).
- * Lavados con tampón Coons 3 x 10´.
- * Incubación con antisuero específico (anticuerpo 1º) (dilución 1/1000-1/800) o/n a Tª ambiente.
- * Lavados con tampón Coons 3 x 15´.
- * Incubación con anticuerpo anti IgG conejo (anticuerpo 2º) (dilución 1/1000) marcado con biotina
- * Lavados con tampón Coons 3 x 10´.
- * Incubación con un complejo Avidina-Biotina-Peroxidasa o Streptavidina-Peroxidasa (dilución 1/1000).
- * Lavados con tampón Coons 3 x 10´.
- * Lavados con tampón Tris 1 x 15.
- * Revelado de la reacción con un sustrato cromogénico. Los sustratos empleados fueron diferentes según los objetivos. Se utilizaron 4-Cloro,1-Naftol (SIGMA), 3,3´Diaminobenzidina (SIGMA) y 3,3´Diaminobenzidina intensificado con sulfato de níquel y amonio.
- * Montaje con glicerina tamponada.

Técnica de elución-retratamiento.

Esta técnica permite detectar dos o más moléculas diferentes que coexisten en una misma célula utilizando inmunohistoquímica. La técnica consiste en eluir el primer anticuerpo y realizar una segunda reacción inmunohistoquímica sobre la misma sección. Esta técnica fue descrita por el Dr. G. Tramu y col. (1.978).

Protocolo de elución-retratamiento.

- * Primera reacción inmunoenzimática.
- * Revelado con 4-Cloro, 1-Naftol. Montaje con glicerina tamponada y fotografiado.
- * Elución del primer anticuerpo mediante el siguiente protocolo:
 - * Acetona 5''.
 - * Lavado en agua destilada.
 - * Solución de Permanganato potásico: Acido sulfúrico (1:1) en agua destilada 1/100 1'.
 - * Lavado en agua destilada.
 - * Metabisulfito potásico al 0.5% 5''.
 - * Lavado en agua destilada.
 - * Lavados en tampón Coons 3 x 10'.
 - * Incubación con antisuero específico (dilución 1/800 – 1/1000) toda la noche a T^a ambiente.
 - * Lavados con tampón Coons 3 x 15'.
 - * Incubación con anticuerpo anti IgG conejo (anticuerpo 2º) marcado con biotina (dilución 1/1000).
 - * Lavados con tampón Coons 3 x 10'.
 - * Incubación con un complejo Avidina-Biotina-Peroxidasa o Streptavidina-Peroxidasa (dilución 1/1000).
 - * Lavados con tampón Coons 3 x 10'.
 - * Lavados con tampón Tris 15'.
 - * Revelado de la reacción con un sustrato cromogénico.
 - * Montaje.

Protocolo de Inmunofluorescencia indirecta.

- * Hidratación con tampón Coons 2x 10'.
- * Incubación en solución de leche desnatada al 0.5% en tampón Coons (bloqueo de los sitios de unión inespecíficos).
- * Lavados con tampón Coons 3 x 10'.
- * Incubación con antisuero específico (anticuerpo 1º) (dilución 1/1000-1/800) o/n a T^a ambiente.

- * Lavados con tampón Coons 3 x 15´.
- * Incubación con anticuerpo anti IgG conejo (Anticuerpo 2º) marcado con biotina (Dilución 1/1000).
- * Lavados con tampón Coons 3 x 10´.
- * Incubación con un complejo Streptavidina-FITC (Dilución 1/1000).
- * Lavados con tampón Coons 4 x 15´.
- * Montaje con glicerina tamponada.

2.3.3.- Proteínas Ligantes de Calcio.

El material fue fijado con fijador de Clarke (Etanol:Acético 3:1) incluido en paraplast y cortado en un Microtomo (Reichert Jung 1130 Biocut) en secciones de 5 a 8 µm que se montaron tanto en serie como en paralelo. Sobre estas secciones se llevó a cabo un técnica inmunoenzimática indirecta para la detección de Calbindina D28K, Calretinina y Parvalbúmina. Se realizaron asimismo técnicas de doble marcaje y colocalización con hormonas hipofisarias.

Antiseros contra las Proteínas Ligantes de Calcio.

Los antiseros dirigidos contra las proteínas ligantes de calcio, son antiseros policlonales obtenidos en conejo de procedencia comercial, concretamente proceden de la casa Swant (Swiss antibodies).

AS anti CB D28K.

AS anti CR.

AS anti PV.

PV-19: Anticuerpo Monoclonal contra Parvalbúmina.

Protocolo de Inmunoenzimática indirecta para la detección de Proteínas Ligantes de Calcio.

- * Desparafinado con toluol.
- * Hidratación con alcoholes decrecientes hasta agua destilada.

- * Lavados con tampón Coons 2 x 10´.
- * Lavado con una solución de H₂O₂ al 0.5% en tampón Coons 10´-15´.
- * Lavado con tampón Coons 2 x 10´.
- * Incubación en solución de leche desnatada al 0.5% en tampón Coons (bloqueo de los sitios de unión inespecíficos).
- * Lavados con tampón Coons 3 x 10´.
- * Incubación con antisuero específico (anticuerpo1º) (dilución 1/2000) toda la noche a T^a ambiente.
- * Lavados con tampón Coons 3 x 15´.
- * Incubación con anticuerpo anti IgG conejo (anticuerpo2º) marcado con biotina (dilución 1/200) 1 hora.
- * Lavados con tampón Coons 3 x 10´.
- * Incubación con un complejo Avidina-Biotina-Peroxidasa o Streptavidina-Peroxidasa (dilución 1/300) 1 hora.
- * Lavados con tampón Coons 3 x 10´.
- * Lavados con tampón Tris 1 x 15.
- * Revelado de la reacción con un sustrato cromogénico. Los sustratos empleados fueron diferentes según los objetivos. Se utilizaron 4-Cloro,1-Naftol (SIGMA), 3,3´Diaminobenzidina (SIGMA) y 3,3´Diaminobenzidina intensificado con Sulfato de Niquel.
- * Montaje.

2.3.4.- Factores Liberadores Hipotalámicos y Péptidos.

El material fue fijado con PFA 4% ácido pícrico 0.2% en PB 0.1M pH=7.4 crioprotectado en una solución de sacarosa al 20% en tampón Coons, incluido en tissue-tex (medio de inclusión para especímenes congelados) y cortado en un Criostato (Reichert Jung 2800 Frigocut) en secciones de 5 a 10 µm. Las secciones se montaron tanto en serie como en paralelo. Sobre estas secciones se llevó a cabo una técnica inmunoenzimática indirecta para la detección de diferentes factores liberadores hipotalámicos y péptidos.

Antisueros contra los Factores Hipotalámicos y Péptidos.

Los antisueros dirigidos contra las hormonas hipofisarias son antisueros policlonales obtenidos en conejo en el laboratorio del Dr. G. Tramu Universidad de Burdeos II. Francia.

AS anti CRF.

AS anti LHRH.

AS anti GHRH.

AS anti Gal.

AS anti NPY.

AS anti NT.

AS anti Met-enc.

AS anti Leu-enc.

Protocolo de Inmunoenzimática indirecta para la detección de FH y Péptidos.

* Hidratación en tampón Coons 2 x 10´.

* Lavado con una solución de H₂O₂ al 0.5% en tampón Coons 10´-15´.

* Lavado con tampón Coons 2 x 10´.

* Incubación en solución de leche desnatada al 0.5% en tampón Coons (bloqueo de los sitios de unión inespecíficos).

* Lavados con tampón Coons 3 x 10´.

* Incubación con antisuero específico (anticuerpo 1º) (dilución 1/1000-1/800) toda la noche a Tª ambiente.

* Lavados con tampón Coons 3 x 15´.

* Incubación con anticuerpo anti IgG conejo (anticuerpo 2º) marcado con biotina (dilución 1/200) 1 hora.

* Lavados con tampón Coons 3 x 10´.

* Incubación con un complejo Avidina-Biotina-Peroxidasa o Streptavidina-Peroxidasa (dilución 1/300) 1 hora.

* Lavados con tampón Coons 3 x 10´.

* Lavados con tampón Tris 1 x 15.

* Revelado de la reacción con un sustrato cromogénico en tampón Tris. El sustrato empleado fué el 4-Cloro,1-Naftol (SIGMA).

* Montaje.

2.3.5.- Controles de especificidad.

De los antisueros.

Los antisueros dirigidos contra las hormonas hipofisarias y contra los distintos péptidos analizados, utilizados en este estudio fueron obtenidos del laboratorio de Neurocitoquímica funcional, URA CNRS 339 del Dr. G. Tramú (Burdeos, Francia). Los protocolos de especificidad de los mismos han sido publicados en diferentes trabajos de investigación (Dubois 1.972; Dubois 1.972; Tramu y Dubois 1.977; Tramu y col. 1.983; Hemming y col. 1.986; Ciofi y col. 1.990; Bello y col. 1.992; Bello y col. 1.993; Jamali y col. 1.999; Ciofi 2.000).

Los antisueros dirigidos contra las proteínas ligantes de calcio (Calbindina, Calretinina y Parvalbúmina), utilizados en este estudio son de procedencia comercial, concretamente proceden de la casa Swant (Swiss antibodies). Los protocolos de especificidad de los mismos han sido publicados en diferentes trabajos de investigación (Rogers 1.987; Celio 1.990; Schwaller y col. 1.993; Gotzos 1.996; Doglioni 1.996).

El anticuerpo dirigido contra la Bromodeoxiuridina utilizado en este estudio procede de la casa comercial DAKO (Clón Bu20a) Lot. 018. Los protocolos de especificidad de este anticuerpo han sido publicados en diferentes trabajos de investigación (Gratzner 1.982; Vanderlaan y col. 1.985; Magaud y col. 1.989)

De la reacción inmunohistoquímica.

En todas las reacciones realizadas, se hicieron los siguientes controles de especificidad:

- a. Sustitución del primer antisuero (antisuero específico) por antisuero normal de conejo.
- b. Omisión del primer antisuero.
- c. Utilización del antisuero específico previamente bloqueado con el antígeno correspondiente.

2.4.- Hibridación *in situ* no radiactiva.

Todo el material utilizado en este apartado fue tratado y procesado en condiciones totalmente estériles. El material destinado a hibridación *in situ* fue fijado con PFA 4% en PB 0.1M a pH=7.4, deshidratado e hidratado en soluciones de gradación creciente y decreciente respectivamente de metanol, crioprotegido en una solución de sacarosa al 30% en PB, incluido en tissue-tex (medio de inclusión para especímenes congelados) y cortado en un Criostato (Reichert Jung 2800 Frigocut) en secciones de 5 a 10µm. Las secciones se montaron tanto en serie como en paralelo. Sobre estas secciones se realizó una técnica de hibridación *in situ* no radiactiva usando dos sondas diferentes. Sobre estas mismas secciones se realizó posteriormente una inmunofluorescencia indirecta para la detección de hormonas hipofisarias. Sobre secciones adyacentes se realizó una técnica inmunoenzimática indirecta para la detección de hormonas hipofisarias.

2.4.1.- Sondas utilizadas.

Las sondas utilizadas para este estudio fueron las siguientes:

* Sonda antisentido Pitx2 de 1.8 Kb marcada con digoxigenina obtenida mediante síntesis a partir de un subclón pKS por transcripción *in vitro* con T3 polimerasa.

Protocolo de Hibridación *in situ* no radiactiva.

* Antes de comenzar a procesarlas, las secciones se dejaron secar al aire durante 1 hora.

* Postfijación durante 5' en PFA4% en PBS1X.

* Lavados con PBT (PBS1x, Tween-20 0.1%) 2 x 10'.

* Hibridación con la mezcla de hibridación (tampón de hibridación con sonda marcada) a 60°C en cámara húmeda toda la noche.

* Lavados:

* 1 x 15' Solución de lavado para eliminar los cubres a 60°C

* 3 x 30' Solución de lavado a 60°C

- * 3 x 30' MABT 1X a T^a ambiente.
- * Incubación durante 2 horas en solución de bloqueo a T^a ambiente.
- * Incubación con el anticuerpo anti-DIG-AP 1/3500 preparado en solución de bloqueo a T^a ambiente en cámara húmeda toda la noche.
- * Lavados con MABT 1X 10 x 30'.
- * Lavados con NTMT 1X 2 x 10'.
- * Revelado de la reacción en solución de revelado (BCIP/NBT) en oscuridad.
- * Montaje.

2.4.2.- Controles de especificidad.

De las sondas.

Las sondas utilizadas en este estudio fueron obtenidas de la siguiente forma:

- a. La sonda de Pitx2 fue cedida por el Dr. Salvador Martínez del Departamento de Ciencias Morfológicas y Psicobiología de la Universidad de Murcia.

Los protocolos de especificidad para esta sonda han sido publicados en los siguientes trabajos de investigación (Mucchielli y col. 1.996,1.997).

De la reacción de hibridación *in situ*.

En todas las reacciones realizadas se hicieron los siguientes controles de especificidad:

- a. Control sin sonda.
- b. Control con sonda sentido (sense).
- c. Control con exceso de sonda no marcada.

3.- ESTUDIO DEL MATERIAL PROCESADO.

El material procesado con las diferentes técnicas, fue observado y fotografiado con los siguientes equipos:

a.-Microscopio óptico convencional Leitz-Laborluz S equipado con lámpara de fluorescencia. Fotografías con AGFAPAN-25, AGFACHROME-100, AGFACHROME-400, KODAK ELITE CHROME-160T.

b.- Microscopio electrónico de transmisión JEOL - JEM 1010.

4.- FIJADORES Y TAMPONES.

4.1.- Fijadores.

Los Fijadores utilizados han sido los siguientes:

Fijador Bouin 100ml.

Formaldehido 35%-40%.....135ml.
Acido acético glacial.....27ml.
Acido pícrico 1.4%..... 400ml.

Fijador Clarke 100ml.

Etanol absoluto.....75ml.
Ácido acético glacial25ml.

Paraformaldehido-Pícrico 100ml.

Paraformaldehido.....4grs.
Ácido Pícrico.....0.2grs.
Tampón fosfato.....0.1M.

4.2.- Tampones.

Los Tampones utilizados han sido los siguientes:

4.2.1.- Tampones para Inmunohistoquímica.

Tampón Fostato 0.1M (pH 7.4) 1 litro.

HNa₂PO₄ . (2H₂O).....17.8 grs.
H₂NaPO₄ . (2H₂O).....15.6 grs.

Tampón Coons (pH 7.4) 1 litro.

Metilmalonilurea (sal sódica).....4.12 grs.
Cloruro sódico.....17 grs.
Timerosal0.1 grs.

Tampón TBS (Tris-salino) (pH 7.4) 1 litro.

Tris-Hidrochloride.....6.06 grs.
Trizma-Base.....1.39 grs.
Cloruro sódico.....9 grs.

Tampón Tris (pH 7.6) 1 litro.

Tris-Hidrochloride.....6.06 grs.
Trizma-Base.....1.39 grs.

4.2.2.- Tampones para Microscopía Electrónica.

Tampón Fostato 0.1M (pH 7.4) 1 litro.

HNa₂PO₄ . (2H₂O).....17.8 grs.
H₂NaPO₄ . (2H₂O).....15.6 grs.

Tampón Millonig

Tampón fosfato.....0.1M.
Glucosa.....0.5%.

4.2.3.- Tampones para Hibridación *in situ*.

Tampón Fostato 0.1M (pH 7.4) 1 litro.

HNa₂PO₄ . (2H₂O).....17.8 grs.
H₂NaPO₄ . (2H₂O).....15.6 grs.

Tampón MABT (pH 7.5).

Acido Maléico.....0.1M.
Cloruro sódico.....0.15M.
Tween-20.....0.1%.

Tampón NTMT (pH 9.5).

Tris-Hidrchloride.....0.1M.
Cloruro sódico.....0.1M.
Cloruro de magnesio . (6H₂O).....50mM.
Tween-20.....0.1%.

RESULTADOS
HIPÓFISIS DE MAMÍFEROS

1.- GENERALIDADES.

La hipófisis de mamíferos ha sido la más estudiada y utilizada en la mayoría de las investigaciones sobre fisiología hipofisaria.

A pesar de que, es el grupo más regular en cuanto a estructura general, existen variaciones entre diferentes géneros (Hanström 1.966; Holmes y Ball 1.974). Las principales diferencias residen en el grado de desarrollo de los distintos lóbulos tanto neuro como adenohipofisarios así como en las relaciones entre estas dos partes de la glándula.

En los mamíferos más evolucionados, en primates, el lóbulo que aparece más reducido proporcionalmente es el lóbulo intermedio adenohipofisario. Este lóbulo puede estar ausente en algunos grupos como en cetáceos (ballenas y delfines), paquidermos (elefantes, hipopótamos y rinocerontes) y armadillos.

Si bien, durante el desarrollo embrionario de la hipófisis de mamíferos, es característico el estrecho contacto entre el epitelio de la bolsa de Rathke y el neuroectodermo diencefálico en una zona que va a dar lugar al lóbulo intermedio, en las especies donde este lóbulo no está presente, este contacto no ocurre, existiendo entre ambos tejidos, la presencia de tejido conectivo embrionario o mesénquima, permaneciendo en el animal adulto la presencia de conjuntivo entre ambas estructuras (Hanström 1.966).

A pesar de que evolutivamente aparezca más reducido, el lóbulo intermedio está constituido por un gran número de células que, aunque expresan las hormonas y péptidos derivados de la POMC, al igual que las células corticotropas del lóbulo anterior, no presentan ni las mismas características morfológicas ni funcionales que éstas.

En humanos, en ocasiones, no desaparece completamente el cordón bucohipofisario dando lugar a una estructura conocida como hipófisis faríngea. Esta se localiza en el techo de la cavidad bucal, aparece vascularizada, presenta propiedades inmunoreactivas similares a las de la hipófisis (McGrath 1.971; Ciocca y col. 1.985) y exhibe cambios citológicos relacionados con el estado fisiológico (Mcgrath 1.968, 1.971).

El lóbulo tuberal está generalmente bien desarrollado en mamíferos donde se le ha considerado como una zona de paso entre la eminencia media y la zona rostral del lóbulo

anterior; sin embargo, puede haber algunas especies donde esté ausente como en el perezoso (Wislocki 1.938) y el pangolín (Herlant 1.958). En formas más primitivas, como es el caso de algunos mamíferos pertenecientes al orden monotrema (ornitorrinco y oso hormigero) se conoce como tracto portotuberal, al igual que en aves y algunos reptiles, por estar constituido por una combinación de células glandulares, tejido conjuntivo y numerosos vasos sanguíneos.

Los primeros estudios inmunohistoquímicos habían puesto de manifiesto la existencia de dos tipos celulares en el lóbulo tuberal de mamíferos, uno que contiene tirotrópina (TSH) y otro que contiene gonadotropinas (FSH/LH) (Baker y Yu 1.975; Baker y col. 1.977; Gross 1.984). La presencia de células conteniendo corticotropina (ACTH) también ha sido puesta de manifiesto por algunos autores (Mikami 1.980; Nemeskéri y col. 1.988). Desde que hace unos años, se localizaron receptores de melatonina en células del lóbulo tuberal de mamíferos (Morgan y col. 1.988; Williams y Morgan 1.989), la posibilidad de una relación funcional con la regulación del fotoperiodo por la melatonina, ha hecho que varios investigadores se interesen por el estudio de éste, hasta ese momento, desconocido lóbulo.

Ahora sabemos que el lóbulo tuberal de la mayoría de las especies de mamíferos, contiene células específicas que son estructural y funcionalmente diferentes de las del lóbulo anterior. Estas células específicas del lóbulo tuberal, son las que presentan receptores para la melatonina y sufren cambios morfológicos dependiendo de la duración del fotoperíodo (Bock y col. 2.001). Además de estas células, el lóbulo tuberal también presenta células similares a las del lóbulo anterior y células foliculares (Guerra y Rodríguez 2.001)

En cuanto al lóbulo anterior, en la mayoría de los mamíferos, sus células se distribuyen en cordones o pequeños grupos en estrecha proximidad con los vasos sanguíneos y son las responsables de la producción de 7 hormonas, ACTH, MSH, FSH, LH, STH, PRL y TSH. Además, también producen, las células corticotropas, el resto de péptidos derivados de la POMC, y numerosos péptidos se han encontrado coexistiendo con las hormonas en varios tipos celulares (Lam Karen y col 1.990; Bello y col. 1.992; 1.993; Reyes y col. 1.998; 2.000a; 2.000b; 2.001) poniéndose de manifiesto que esta colocación ocurre en los mismos gránulos de secreción (Bello y col. 1.992). También se ha demostrado la presencia de mRNA de estos péptidos (Lam Karen y col. 1.990; Kasper y col. 1.992; Reyes y col. 1.998; Bello y col. 2.002)

confirmándose así que son sintetizados por las células hipofisarias. Las células del lóbulo anterior de mamíferos, no presentan regionalización estricta; aunque algunos tipos celulares presenten una distribución preferente en determinadas zonas del lóbulo, se las puede encontrar en cualquier nivel del mismo.

La neurohipófisis está constituida por un lóbulo posterior ó lóbulo neural, rodeado por el lóbulo intermedio con el cual está comunicado, y una eminencia media que contiene la primera red capilar del sistema porta a la cual se liberan factores hipotalámicos; este sistema es fundamental para el control de la actividad de las distintas células secretoras. Aunque existen fibras nerviosas en la parte glandular de la hipófisis, no se han observado terminales sobre las células secretoras, siendo fundamental para su control, el contacto con los capilares sanguíneos. En mamíferos, por ser el grupo más estudiado fisiológicamente, hay muchos datos sobre la existencia de un mecanismo de control propio de la hipófisis en el que intervienen hormonas periféricas y péptidos similares a los procedentes del hipotálamo (Wehrenberg y col. 1.989; Lam Karen y col. 1.990; Bello y col. 1.999; 2.002).

Como hemos planteado al comienzo, en la hipófisis de mamíferos representada por el ratón, vamos a estudiar:

1.- El origen de los distintos lóbulos y tipos celulares adenohipofisarios a partir de la bolsa de Rathke, lo que nos dirá porqué las células no están regionalizadas en esta especie.

2.- La secuencia de la diferenciación hormonal inmunohistoquímicamente.

3.- Las características ultraestructurales que presentan las células durante el desarrollo embrionario y posnatal utilizando técnicas de microscopía electrónica.

4.- La correlación entre la proliferación y la diferenciación. Queremos en este objetivo saber si la célula diferenciada es capaz de seguir dividiéndose, para ello utilizaremos técnicas de doble marcaje para Bromodeoxiuridina-hormonas.

5.- El desarrollo de factores de regulación de la función hipofisaria, utilizando técnicas inmunohistoquímicas. Estos factores incluyen tanto factores liberadores hipotalámicos como péptidos reguladores

6.- El desarrollo de proteínas ligantes de calcio como factores indicadores de actividad celular, utilizando técnicas inmunohistoquímicas.

7.- La expresión del gen Pitx2 como factor implicado en la diferenciación celular, utilizando de forma combinada la técnica de hibridación *in situ* no radiactiva e inmunofluorescencia.

2. RESULTADOS.

1.- Ontogenia y desarrollo de la hipófisis.

El esbozo hipofisario se inicia como una evaginación del epitelio de la cavidad bucal ó estomodeo en el día 10 (E.10) cuando se produce una evaginación del epitelio de la cavidad bucal, estomodeo (ST) (Fig 1a). Esta evaginación, denominada bolsa de Rathke, constituye el esbozo de la futura adenohipófisis. La bolsa de Rathke, en su origen constituida por una sola capa de células cúbicas (Fig 1b), se dirige hacia la base del neuroepitelio diencefálico. De esta forma, la bolsa presenta un extremo cerrado, cuyas células están en estrecho contacto con la base diencefálica, y que constituye su extremo caudal, y un extremo abierto a la cavidad bucal (Fig 1a) que será el extremo rostral. Por otro lado, la bolsa presenta una cara dorsal, hacia el diencefalo, y una cara ventral (Fig 1a).

1.1.- Desarrollo embrionario. Desarrollo de los lóbulos hipofisarios.

Los estadios siguientes a su formación, se caracterizan fundamentalmente por un aumento del número de las capas celulares que forman la bolsa de Rathke.

En el estadio E.12 se produce además un cambio en la morfología de la bolsa con el inicio de dos constricciones: Una primera, por debajo del extremo caudal (Fig 1c) que delimita las tres regiones en que se va a dividir la adenohipófisis: Región dorsocaudal (CDc), futuro lóbulo intermedio, región dorsorrostral (CDr), zona rostral del futuro lóbulo anterior y lóbulo tuberal, y región ventral (CV), zona caudal del futuro lóbulo anterior (Fig 1c,1f). Una segunda constricción delimita el cierre de la bolsa perdiendo esta su comunicación con la cavidad bucal (Fig 1c). Desde su formación, pueden observarse divisiones por toda la bolsa, en un primer momento por igual en las distintas zonas, como se observa en la (Fig 1d) realizada con Bromodeoxiuridina (BrdU) en un estadio E12.

Tanto en sección sagital (Fig 2a) como en sección transversal (Fig 2b), se observa en el estadio E.12 como desde la primitiva cara dorsorrostral de la bolsa, que debido a la nueva

disposición adquirida por el esbozo se observa en la región ventral de la imagen, se extienden rostral y lateralmente dos expansiones las cuales constituyen el primer esbozo del futuro lóbulo tuberal; de esta forma en el E.12 quedan definidos los tres lóbulos adenohipofisarios. En este mismo estadio, se observa como se produce una mayor proliferación celular en la cara dorsorostral (Fig 2a). En esta región será donde posteriormente comience la diferenciación de las células secretoras.

En el estadio E.13, la segunda constricción en el extremo rostral de la bolsa, ha cerrado definitivamente la comunicación de la cavidad de la misma, ó hendidura hipofisaria (HH), con la cavidad bucal. El esbozo permanece sin embargo en conexión con la cavidad de la boca por medio de un cordón de células epiteliales, ó cordón bucohipofisario (Fig 2c). Este cordón desaparecerá posteriormente, independizándose completamente la glándula del epitelio bucal (Fig 2d).

A partir del estadio E.14 comienza el desarrollo de la neurohipófisis; esto implica que el neuroepitelio de la base diencefálica, en contacto con el extremo caudal de la bolsa, se va a prolongar hacia la misma, formando el futuro lóbulo neural (Fig.2d).

1.1.1.- Lóbulo Anterior.

El desarrollo de la zona rostral del lóbulo es anterior al de la zona caudal. En ambas zonas ocurre una proliferación celular y posterior entrada de mesénquima y vasos sanguíneos en la zona proliferativa. Esto ocurre en primer lugar en la región rostral del lóbulo, en el estadio E.14 (Fig 2d,2e,2f) y en el estadio E. 15 en la región caudal (Fig 3a). De esta forma en el estadio E.15 queda organizado el lóbulo en cordones celulares rodeados de vasos sanguíneos en ambas regiones (Fig 3a,3b) desapareciendo la hendidura hipofisaria que sólo permanece separando el lóbulo anterior del lóbulo intermedio (Fig.3c).

En este estadio también se produce la desaparición del cordón bucohipofisario, quedando definitivamente independizada la glándula de la cavidad bucal. En las etapas siguientes sólo va a haber un aumento de tamaño del lóbulo como consecuencia de la proliferación celular (Fig 3e).

En estas primeras fases del desarrollo hipofisario, ultraestructuralmente se puede observar que hay espacios entre las células (Fig 4a,4b). Estas células se caracterizan por un gran núcleo, de forma esférica ó alargada que ocupa prácticamente todo el volumen de las mismas (Fig 4b,4c), presentando un citoplasma escaso en el cual pueden observarse numerosos polirribosomas libres, mitocondrias y algún complejo de golgi, siendo escasa la presencia de retículo endoplasmático rugoso (Fig 4c); las células se encuentran unidas a través de uniones tipo desmosoma (Fig 4). Se observan además en estos estadios unas estructuras en espiral, casi siempre en estrecha asociación con el núcleo, llegando a parecer en ocasiones que son continuidad de la envuelta nuclear (Fig 4d). Las células en estos estadios pueden presentar cilios (Fig 4e) y numerosas microvellosidades (Fig 4e).

La presencia de inclusiones así como espacios en el interior de las mitocondrias, hace que estas presenten formas muy irregulares (Fig 5a); en ocasiones, algunas mitocondrias aparecen rodeadas de cisternas de retículo (Fig 5b) recordando un proceso de autofagia. De forma similar, otras estructuras pueden aparecer rodeadas de cisternas de retículo como por ejemplo ribosomas libres (Fig 5c). A partir de este estadio se pueden observar los primeros gránulos de secreción en el interior de algunas células (Fig 5d).

1.1.2.- Lóbulo Tuberal.

A partir del E.12, se pudieron observar, en cortes transversales, dos expansiones que se extienden rostroventralmente a la bolsa de Rathke. En estadios posteriores, las expansiones se van extendiendo rostralmente llegando a rodear completamente la eminencia media, primera parte de la prolongación hipotalámica, con la que mantiene un estrecho contacto formando ambas estructuras el tallo hipofisario (Fig 3c,3d). Las células que constituyen el lóbulo tuberal mantienen su continuidad con la zona más rostral del lóbulo anterior (Fig 3e).

A nivel ultraestructural se puede observar desde el estadio E.15, la presencia de células secretoras, que corresponden a células TSH puesto que es el único tipo celular diferenciado en este estadio; por otra parte todas las células secretoras observadas se corresponden a un mismo tipo morfológico destacando el pequeño tamaño de sus gránulos de secreción (Fig 6a,6b). En estos primeros estadios es frecuente observar figuras de muerte celular (Fig 6c,6d) así como figuras de mitosis (Fig 6b).

1.1.3.- Lóbulo Intermedio.

El lóbulo intermedio se desarrolla a partir del extremo más caudal de la bolsa de Rathke formando parte de él todas las células que desde la formación de la evaginación estuvieron en contacto con la base diencefálica (Fig 2d). Su desarrollo implica más un crecimiento en longitud que en grosor, extendiéndose dorsalmente al lóbulo anterior del cual lo separa la hendidura hipofisaria y ventralmente al lóbulo posterior con el que mantiene un estrecho contacto en toda su extensión (Fig 3e, 3f).

Ultraestructuralmente, las células de este lóbulo presentan todas gránulos de secreción de gran tamaño y poco densos, no similares a cualquier tipo de gránulo secretor del lóbulo anterior (Fig 7a). En las secciones observadas no se encontraron folículos; sin embargo si pudimos mostrar la presencia de vasos sanguíneos (Fig 7c) además de fibras nerviosas (Fig 7b,7d).

1.1.4.- Lóbulo Posterior.

Paralelamente al desarrollo del lóbulo intermedio, se va formando el lóbulo neural a partir del extremo de la evaginación del epitelio diencefálico. El lóbulo posterior crece en longitud y grosor como consecuencia de la entrada de axones procedentes de núcleos hipotalámicos además del desarrollo de vasos sanguíneos y pituicitos (Fig 3f, 8c). El tercer ventrículo penetra en el interior del lóbulo neural (Fig 3f, 8a). La porción de neuroepitelio justo anterior al lóbulo neural, va a constituir la eminencia media que, junto con una porción del lóbulo tuberal y tejido conjuntivo, está en contacto con la región rostral del lóbulo anterior (Fig 8a,8d,8e).

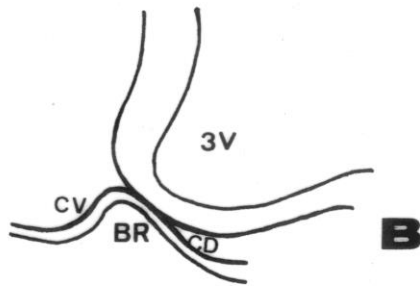
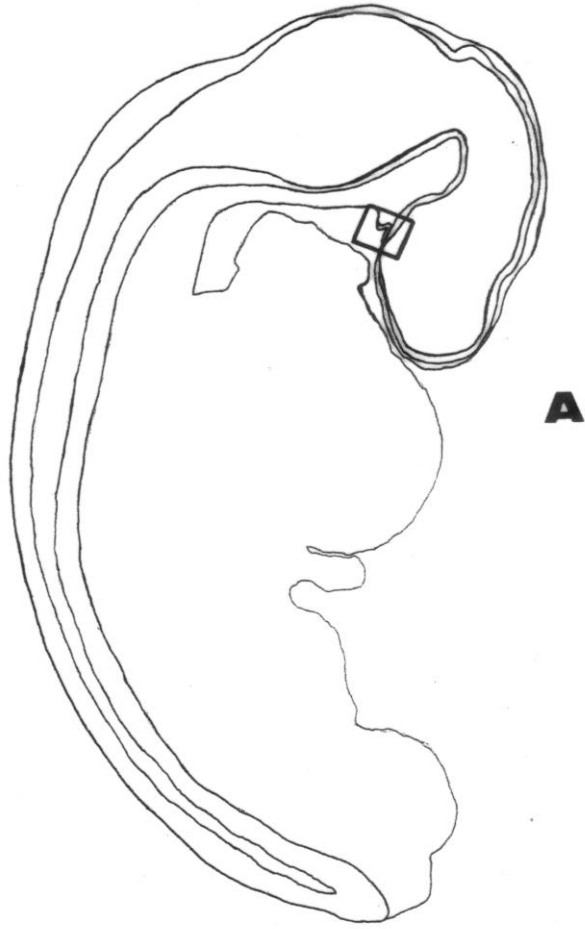
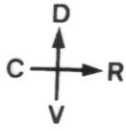
1.2.- Desarrollo posnatal.

Una vez terminada la etapa de proliferación, el número de divisiones va disminuyendo progresivamente durante los últimos estadios embrionarios (Fig 9a,9b) aunque siguen contribuyendo al engrosamiento de la adenohipófisis, fundamentalmente del lóbulo anterior, durante el desarrollo posnatal se siguieron observando divisiones tanto en el lóbulo anterior

como en el lóbulo intermedio (Fig 9c). El número de células en división fue disminuyendo, hasta que en el animal adulto se observaron escasas células Brdu-ir en el lóbulo anterior; sin embargo no pudieron observarse divisiones en las células del lóbulo intermedio (Fig 9d).

A nivel ultraestructural, en el desarrollo postnatal se observaron diferentes morfologías celulares y diferente densidad y tamaño granular (Fig 10a), dentro del mismo tipo en función de distintas etapas de maduración (Fig 10b) Se observan asimismo numerosas mitocondrias así como otros orgánulos celulares (Fig 10b,10c). Se observan también figuras de autofagia algunas incluyendo gránulos de secreción (Fig 10d). En el estado adulto se pudieron observar las características típicas de una célula secretora endocrina, es decir, la presencia de un retículo endoplasmático rugoso así como complejos de golgi bien desarrollados y numerosos gránulos de secreción que ocupan prácticamente todo el volumen celular (Fig 11a,11c,11d). Las células aparecen dispuestas alrededor de los vasos sanguíneos (Fig 11b). Se observan fenómenos de endocitosis así como fenómenos de exocitosis hacia los vasos (Fig 12a,12b). Además junto a células secretoras, también estuvieron presentes células carentes de gránulos en torno a espacios foliculares (Fig 12c).

RESULTADOS



Esq 1

ESQUEMA 1

A.- Representación esquemática en sección sagital de un embrión de ratón en el estadio E.10 en el que se señala la zona correspondiente al esbozo hipofisario.

B.- Detalle del esbozo hipofisario.

BR: Bolsa de Rathke.

CD: Cara dorsal.

CV: Cara ventral.

3V: Tercer ventrículo.

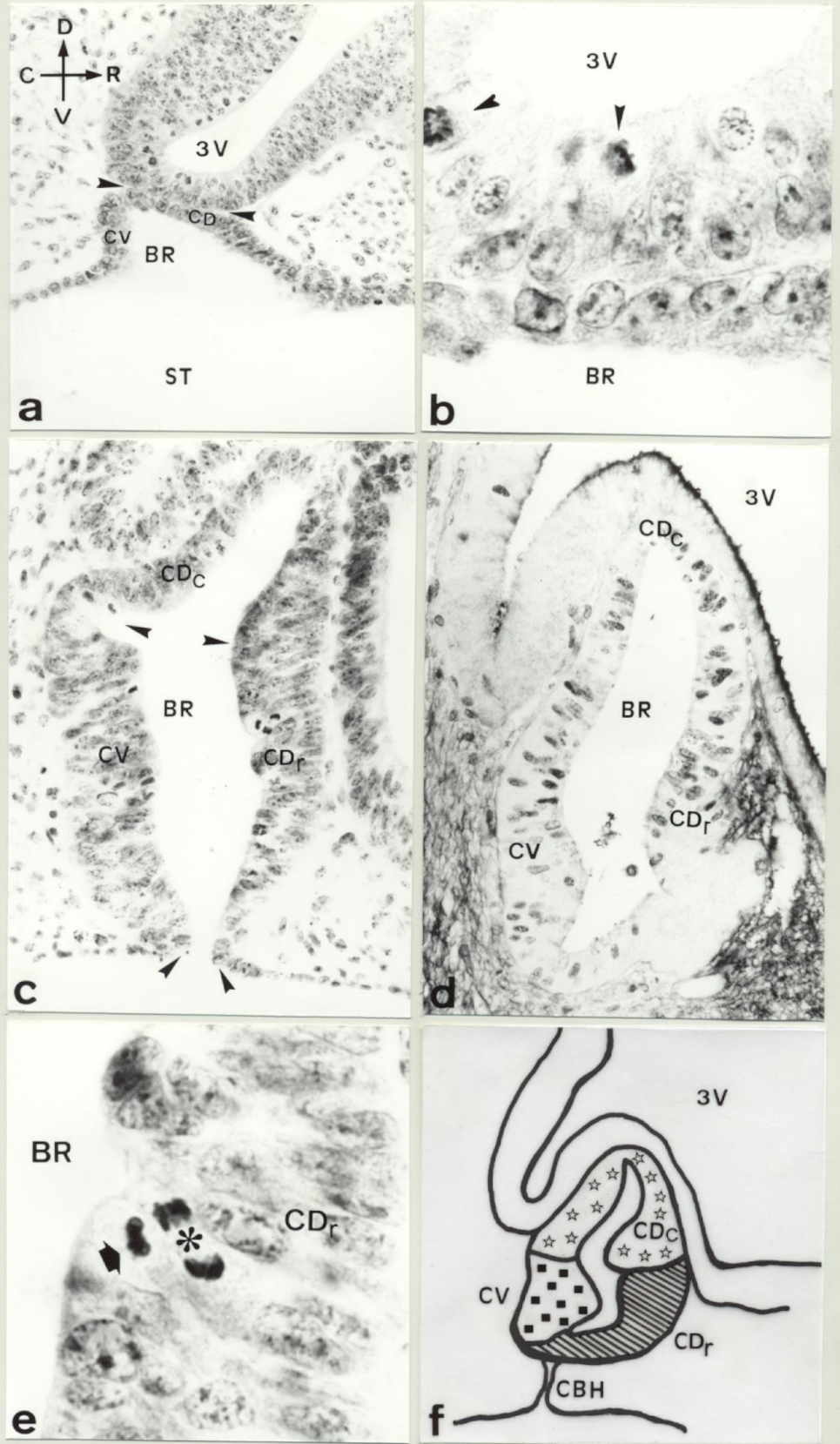


Fig 1

FIGURA 1

Desarrollo del esbozo hipofisario en Mamíferos entre los estadios E.10-E12.

a.- Evaginación del epitelio del estomodeo en el estadio E.10. Obsérvese el contacto entre la bolsa de Rathke y el neuroepitelio de la base del diencéfalo (H-Er 240x).

b.- Detalle que muestra la zona de contacto entre ambos epitelios. Obsérvese la presencia de células en mitosis en el neuroepitelio (➤)(H-Er 1.200x).

c.- Bolsa de Rathke en un embrión de 12 días (E.12) donde puede observarse la presencia de dos constricciones (➤), una en la zona media de la bolsa que delimita la región dorsocaudal (CDc), y otra en la base (➤) que originará el cierre de la bolsa. (H-Er 480x).

d.- Sección sagital de la bolsa de Rathke en un embrión de 12 días (E.12) tratado con Brdu que muestra la presencia de células en proliferación en toda la bolsa. (HRP-BAD Niquel 340x)

e.- Detalle de células en mitosis, metafase (➡) y anafase (*9, en la cara dorsorrostral de la bolsa (CDr). (H-Er 1.900x).

f.- Representación esquemática en la que se muestran las tres regiones proliferativas correspondientes a cada una de las caras de la bolsa de Rathke.

BR: Bolsa de Rathke.

CBH: Cordón bucohipofisario.

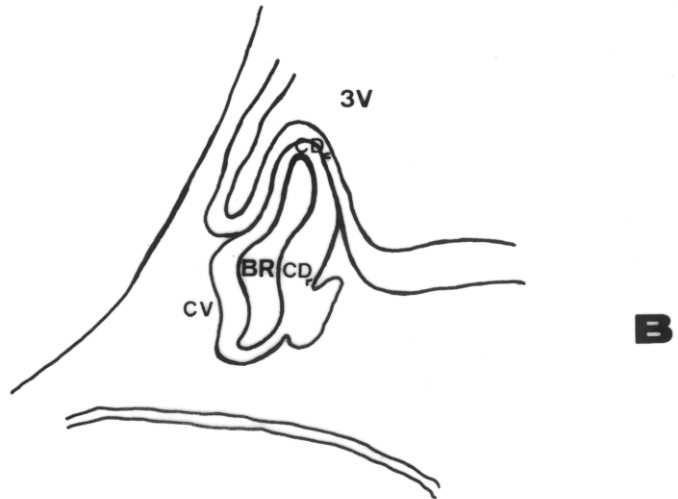
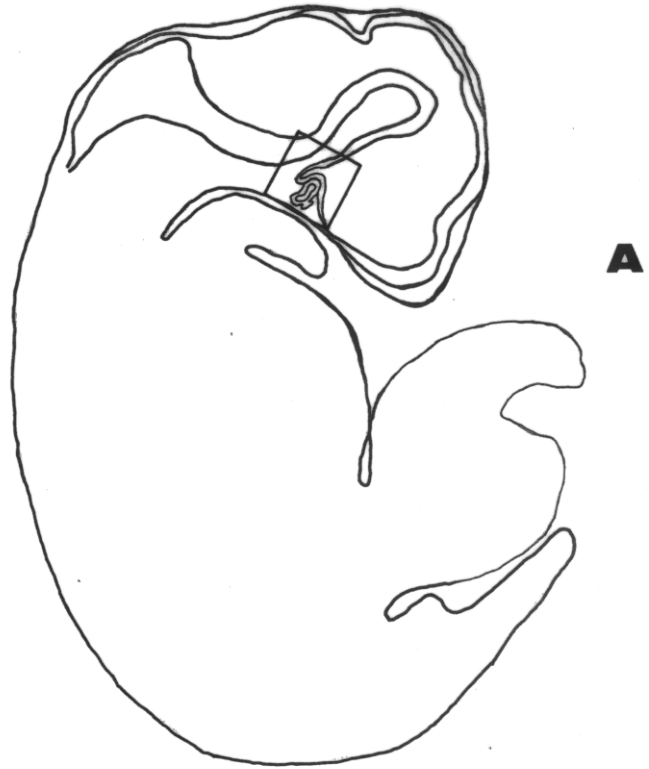
CDc: Cara dorsocaudal.

CDr: Cara dorsorrostral.

CV: Cara ventral.

ST: Estomodeo (Cavidad bucal primitiva).

3V: Tercer ventrículo.



Esq 2

ESQUEMA 2

A.- Representación esquemática en sección sagital de un embrión de ratón en el estadio E.12 en el que se señala la zona correspondiente al esbozo hipofisario.

B.- Detalle del esbozo hipofisario.

BR: Bolsa de Rathke.
CDr: Cara dorsorostral.
CDc: Cara dorsocaudal.
CV: Cara Ventral.
3V: Tercer ventrículo.

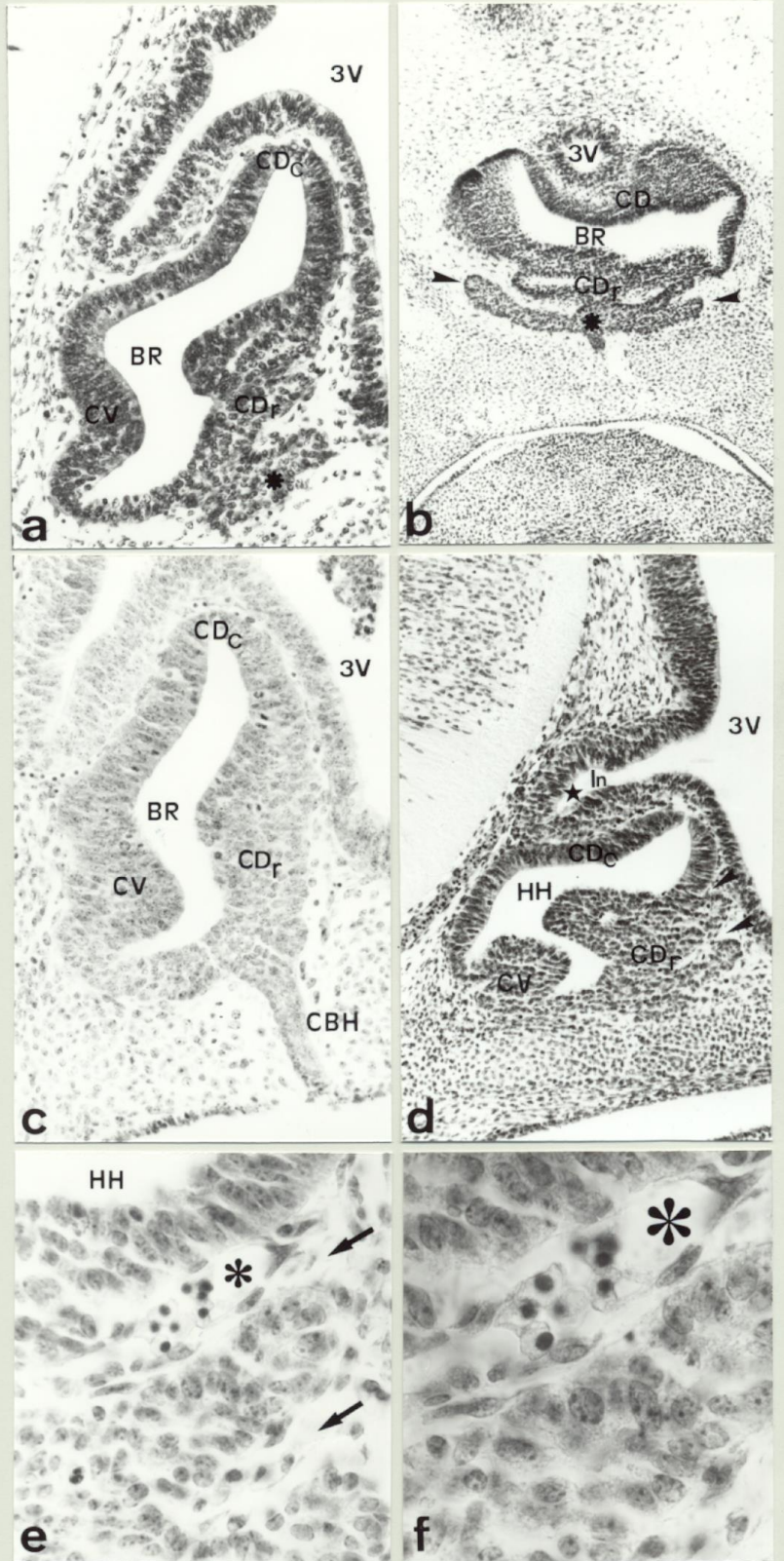


Fig 2

FIGURA 2

Aspectos de la formación del esbozo hipofisario en Mamíferos entre los estadios E.12 y el E.14.

a.- Bolsa de Rathke en el estadio E.12 que muestra en sección sagital la expansión en la cara dorsorrostral (CDr) que constituye el primer esbozo del lóbulo tuberal. (H-Er 340x).

b.- Bolsa de Rathke en el estadio E.12 que muestra en sección transversal las expansiones laterales en la cara dorsorrostral (CDr) correspondientes al lóbulo tuberal. (H-Er 320x).

c.- Sección sagital de la bolsa de Rathke en el E.13 mostrando el cordón bucohipofisario (CBH) formado como consecuencia del cierre de la bolsa a la cavidad bucal. (H-Er 280x).

d.- Sección sagital de la bolsa de Rathke en el E.14 donde se observa una intensa proliferación en la cara dorsorrostral (CDr) acompañada de la entrada de mesénquima (>). Se observa asimismo la evaginación del neuroepitelio de la base del diencefalo que va a constituir el lóbulo posterior (H).(H-Er 180x).

e,f.- Detalles ampliados de la cara dorsorrostral en proliferación, mostrando zonas de penetración activa de mesénquima (➔) así como vasos sanguíneos en formación (⊖). (H-Er 440x) y (H-Er 720x) respectivamente.

BR: Bolsa de Rathke.

CBH: Cordón bucohipofisario.

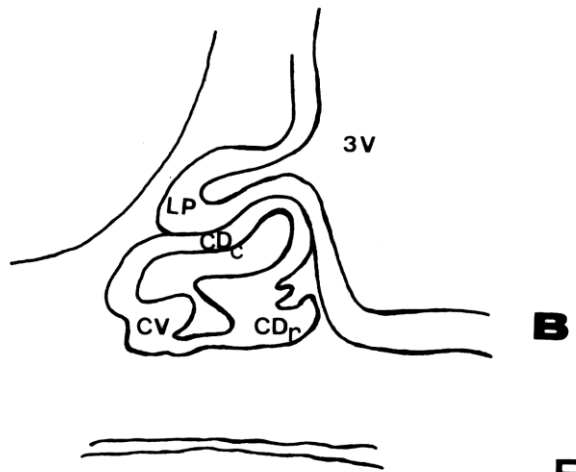
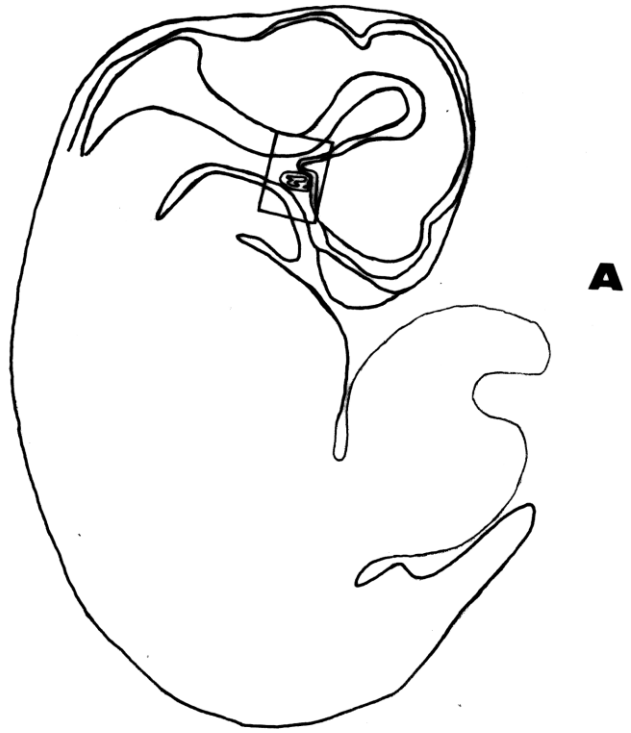
CDc: Cara dorsocaudal.

CDr: Cara dorsorrostral.

CV: Cara ventral.

HH: Hendidura hipofisaria.

3V: Tercer ventrículo.



Esq 3

ESQUEMA 3

A.- Representación esquemática en sección sagital de un embrión de ratón en el estadio E.14 en el que se señala la zona correspondiente al esbozo hipofisario.

B.- Detalle del esbozo hipofisario.

BR: Bolsa de Rathke.

CDr: Cara dorsorrostral.

CDc: Cara dorsocaudal.

CV: Cara ventral.

LP: Lóbulo posterior.

3V: Tercer ventrículo.

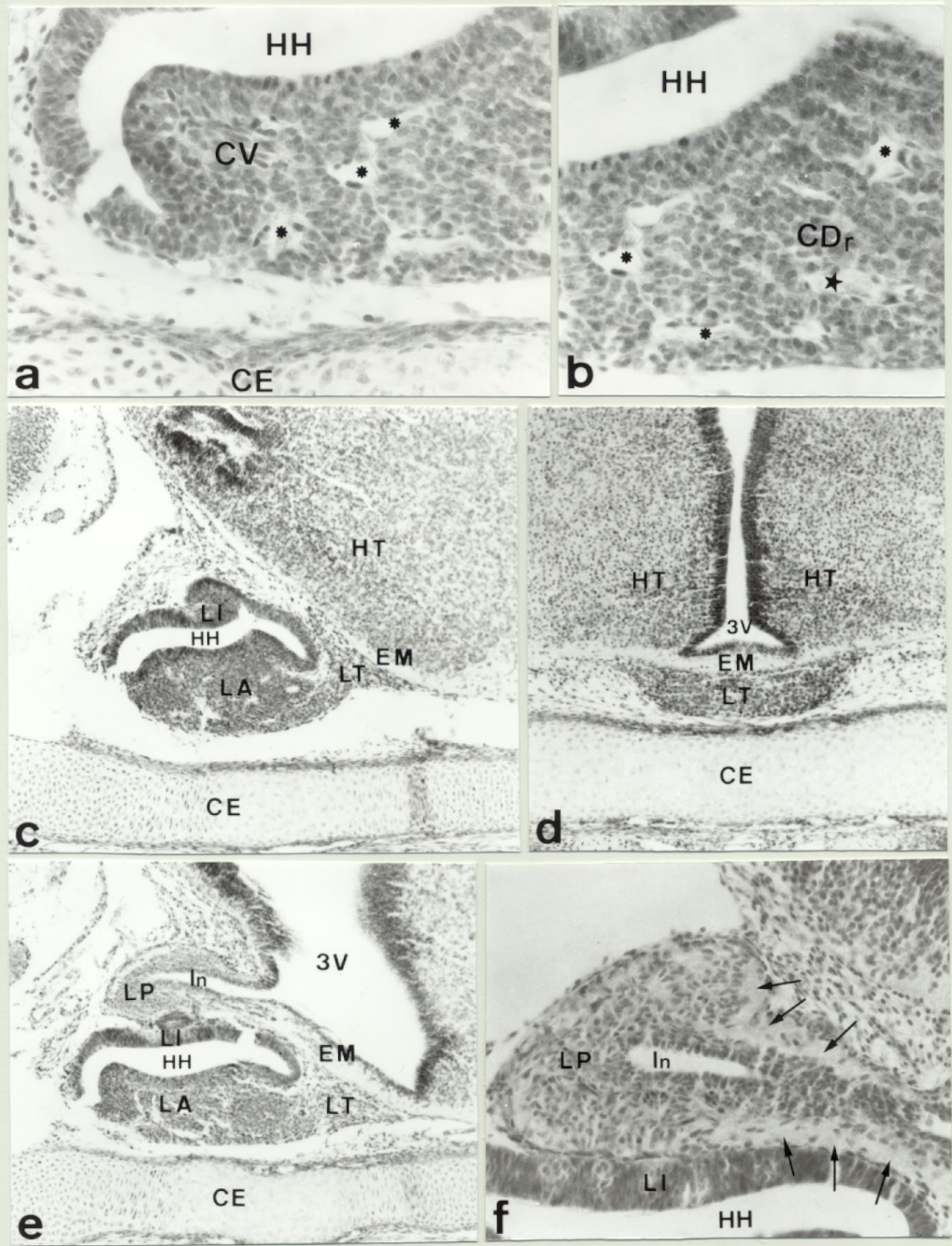


Fig 3

FIGURA 3

Aspectos de la formación de la hipófisis de Mamíferos entre los estadios E.15 y E.16.

a,b.- Detalle en el estadio E.16 de las regiones caudal y rostral del lóbulo anterior derivadas de las caras ventral (CV) y dorsorrostral (CDr) de la bolsa respectivamente. Obsérvese la disposición celular en cordones así como la presencia de numerosos vasos sanguíneos entre ellos (Ψ). Obsérvese también la presencia de células en mitosis (\blacktriangleright) (H-Er 460x). Vaso sanguíneo en el que puede observarse la presencia de eritrocitos maduros (H).

c.- Sección sagital de la adenohipófisis en el estadio E.15 donde se muestra la formación de los tres lóbulos. Obsérvese como el lóbulo tuberal se extiende rostralmente en estrecho contacto con la eminencia media (H-Er 160x).

d.- Sección transversal de un embrión en el estadio E.16 a nivel del hipotálamo anterior donde puede observarse el lóbulo tuberal rodeando completamente a la eminencia media (H-Er 180x).

e.- Sección sagital de la hipófisis en el estadio E.16. que muestra como cada uno de los distintos lóbulos hipofisarios va adquiriendo su estructura definitiva. Obsérvese como el lóbulo posterior va engrosando progresivamente sus paredes (H-Er 160x).

f.- Detalle que muestra la formación del lóbulo posterior. Obsérvese el engrosamiento del neuroepitelio debido a la llegada de fibras procedentes del hipotálamo (TM)(H-Er).

CV: Cara ventral.

CDr: Cara dorsorrostral.

CE: Cartílago esfenoides.

EM: Eminencia media.

HH: Hendidura hipofisaria.

HT: Hipotálamo.

In: Infundíbulo.

LA: Lóbulo anterior.

LI: Lóbulo intermedio.

LP: Lóbulo posterior.

LT: Lóbulo tuberal.

3V: Tercer ventrículo.

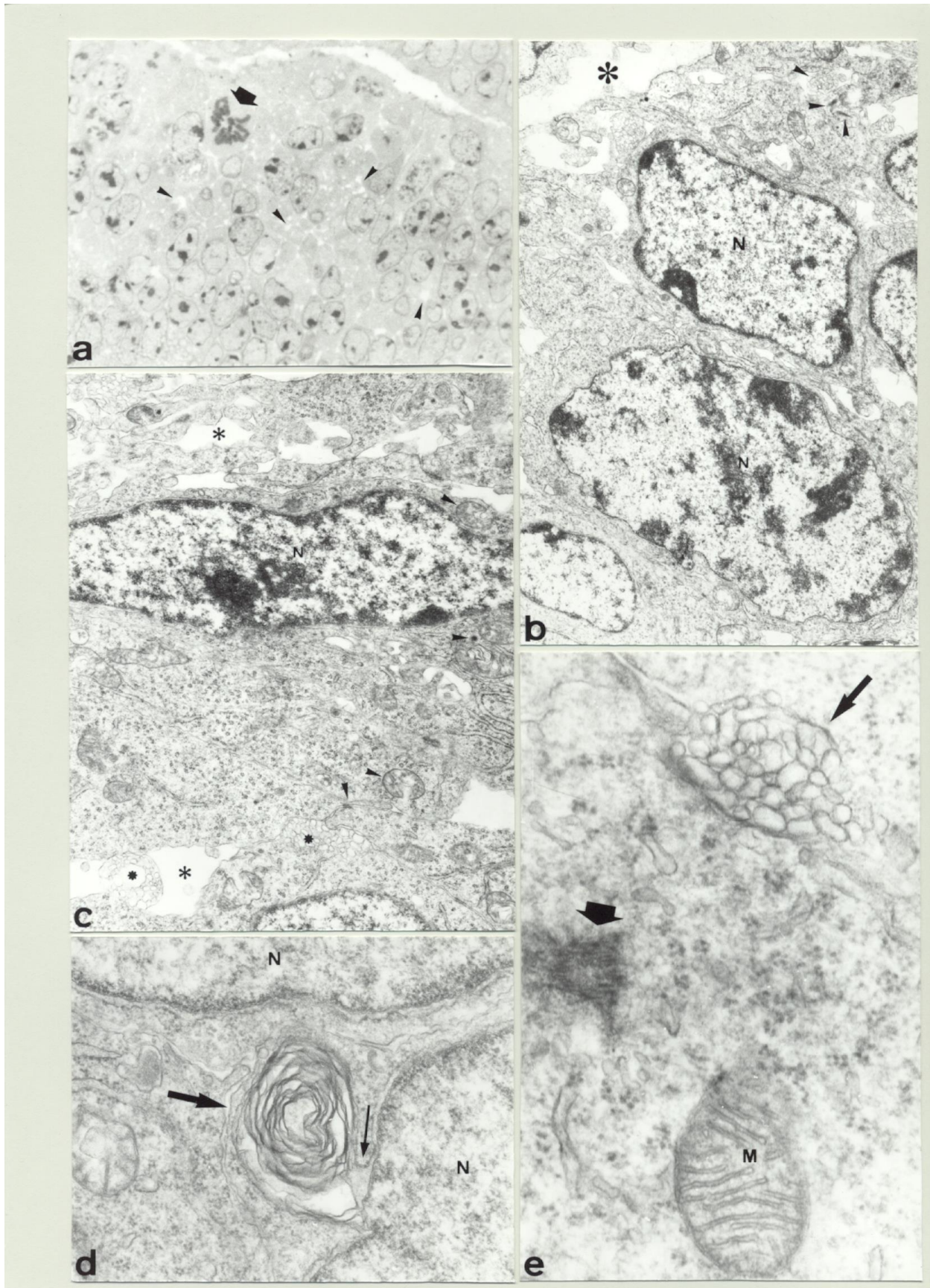


Fig 4

FIGURA 4

Detalles ultraestructurales del esbozo hipofisario en Mamíferos entre los estadios E.11 y E.13.

a.- Detalle de un corte semifino en el estadio E.12 que muestra la disposición celular en la Bolsa de Rathke. Obsérvese la presencia de numerosos espacios entre las células (➤) así como células en mitosis (|) (AT 1.340x).

b,c.- Detalles de la Bolsa de Rathke en el estadio E.13 en los que se muestra la presencia de células indiferenciadas con diferente morfología en la Bolsa de Rathke. Obsérvese como el núcleo ocupa prácticamente todo el volumen de la célula. Obsérvese asimismo la presencia de numerosos ribosomas libres así como mitocondrias de diversa morfología (➤), uniones desmosómicas (➤) y numerosas microvellosidades (Ξ). Obsérvese también la presencia de espacios entre las células (∴) (12.000x).

d.- Detalle en el estadio E.13 que muestra la presencia de estructuras en espiral (➔) íntimamente asociadas al núcleo. Obsérvese la continuación con la envoltura nuclear (→) (50.000x).

e.- Detalle en el estadio E.12 que muestra la presencia de microvellosidades (➔) y cilios (|) en las células de la Bolsa (80.000x).

N: Núcleo celular.

M: Mitocondria.

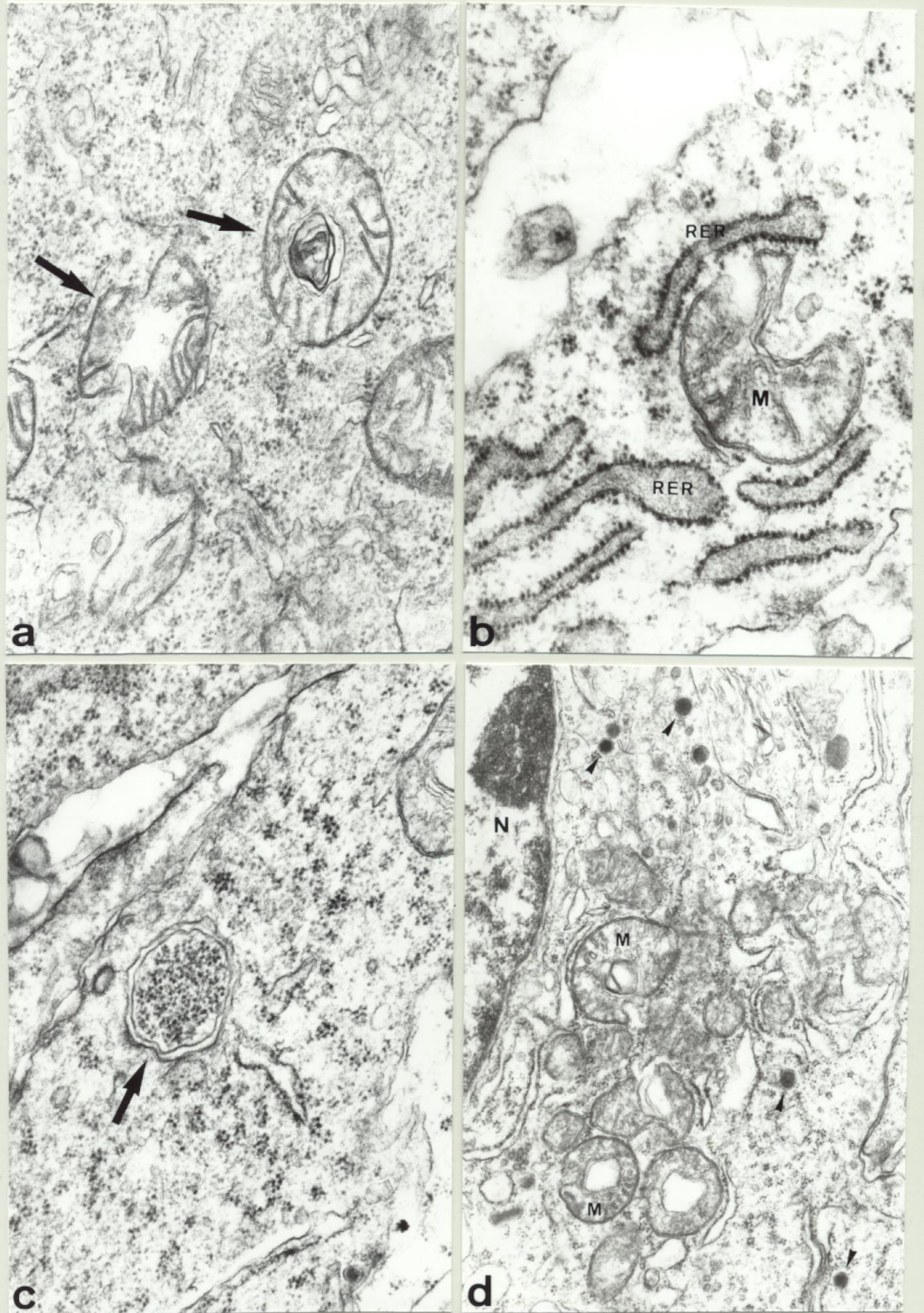


Fig 5

FIGURA 5

Detalles ultraestructurales de la hipófisis de Mamíferos entre los estadios E.14 y E.16.

a.- Detalle en el estadio E.15 que muestra la presencia de mitocondrias de morfología irregular, así como de inclusiones en el interior de estos orgánulos (TM) (60.000x).

b.- Detalle en el estadio E.15 que muestra la presencia de una mitocondria rodeada por cisternas de retículo endoplasmático rugoso de contenido denso (75.000x).

c.- Detalle en el estadio E.16 que muestra la presencia de ribosomas libres en el interior de vesículas (TM) (75.000x).

d.- Detalle en el estadio E.15 que muestra la presencia de los primeros gránulos de secreción en células del lóbulo anterior (➤). Obsérvese la presencia de numerosas mitocondrias de morfología irregular (26.400x).

N: Núcleo celular.

M: Mitocondria.

RER: Retículo Endoplasmático Rugoso.

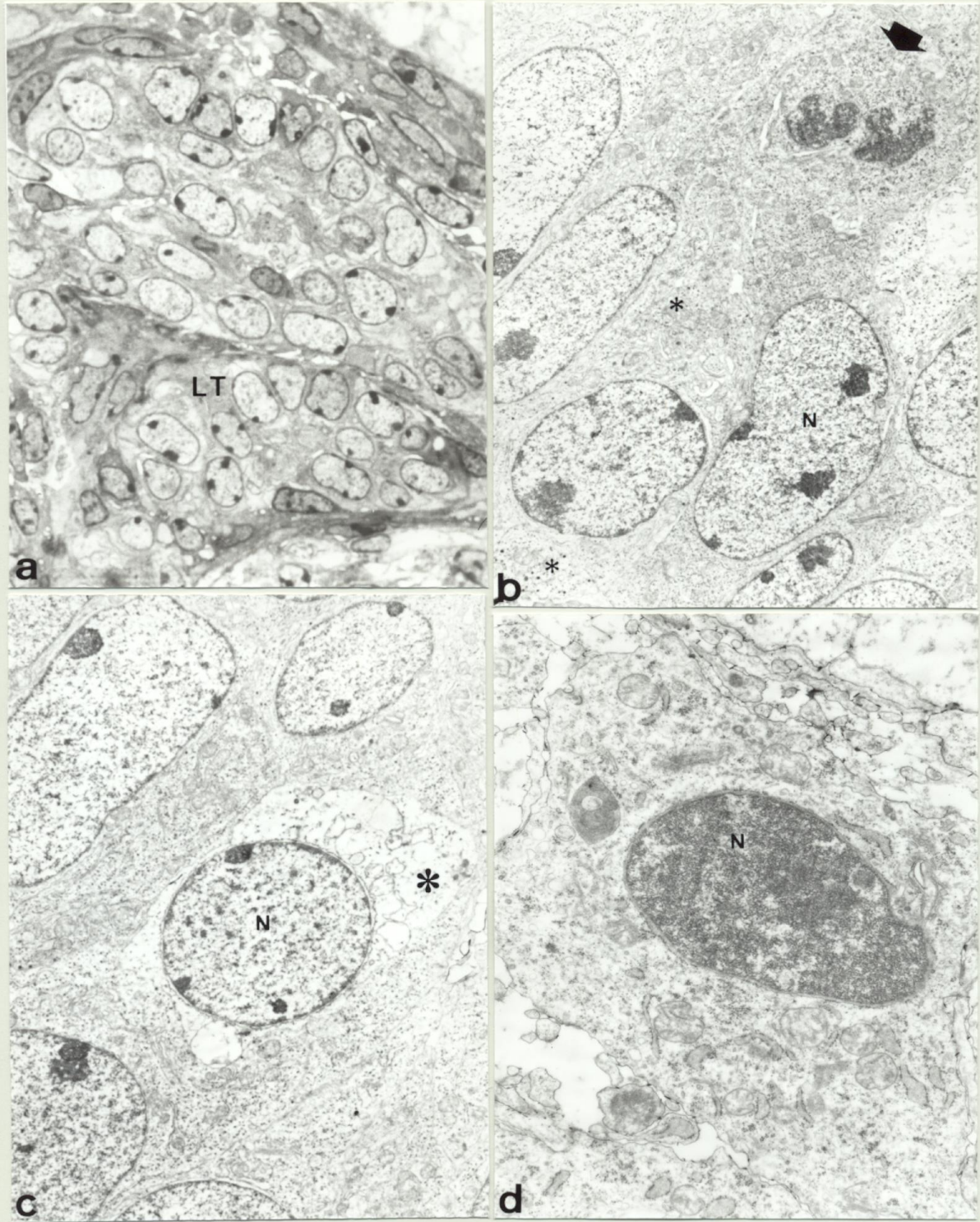


Fig 6

FIGURA 6

Detalles ultraestructurales de la formación del lóbulo tuberal en Mamíferos.

a.- Detalle de un corte semifino en el estadio E.15 que muestra la disposición celular en el lóbulo tuberal (AT 1.620x).

b.- Detalle que muestra la presencia de células secretoras. Obsérvese el tamaño diminuto de los gránulos de secreción en todas ellas (∴). Obsérvese asimismo la presencia de células en mitosis (l) (6.250x).

c,d.- Detalles que muestran diferentes formas de muerte celular programada durante la formación del lóbulo tuberal. c.- Muerte celular en la que el proceso comienza con la destrucción del citoplasma mientras que el núcleo aparece intacto (7.500x). d.- Muerte celular en la que el proceso comienza con la destrucción del núcleo, que presenta la cromatina totalmente condensada, mientras que el citoplasma aparece intacto (16.000x).

LT: Lóbulo tuberal.

N: Núcleo celular.

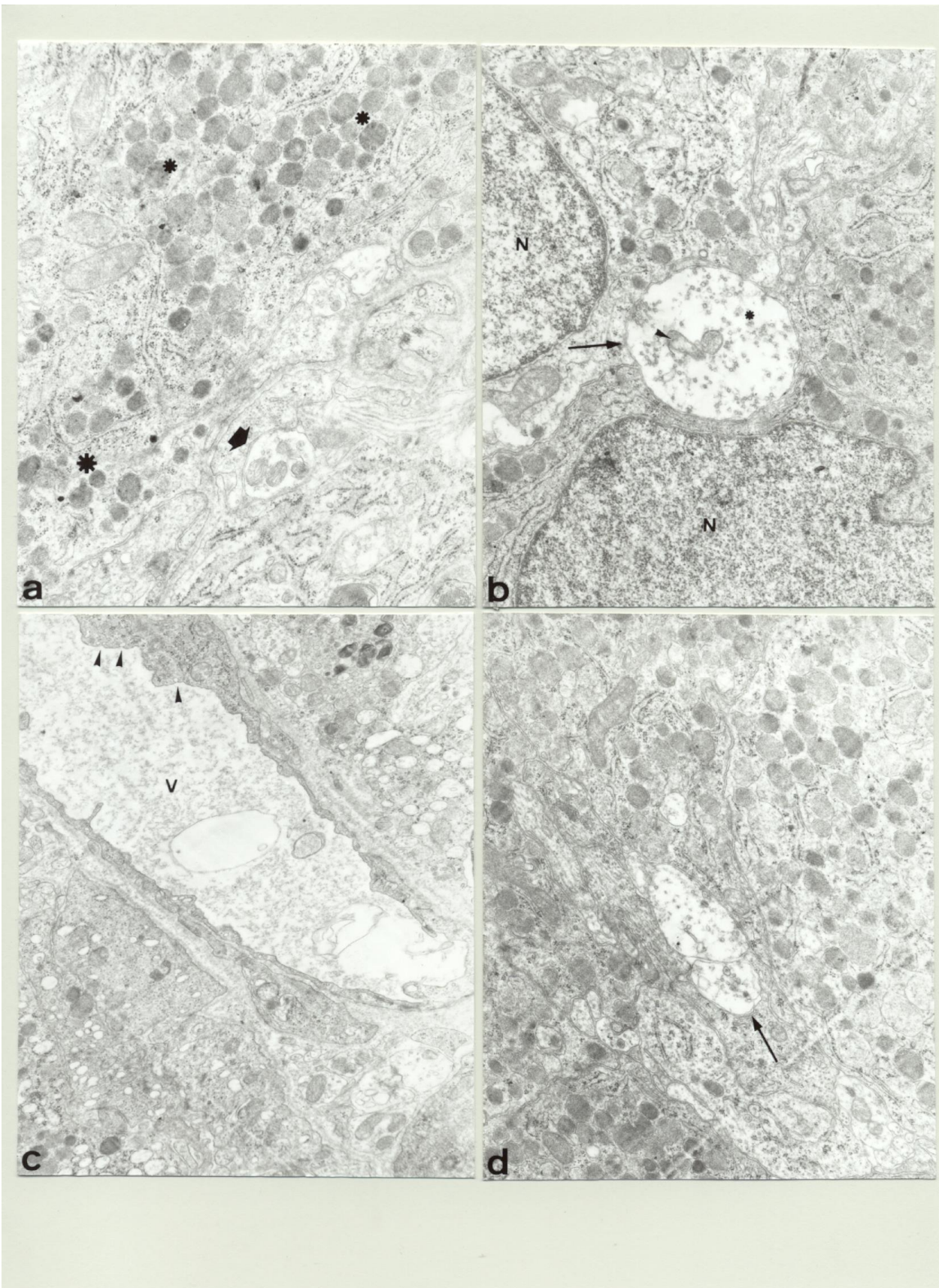


Fig 7

FIGURA 7

Detalles ultraestructurales de la formación del lóbulo intermedio en Mamíferos.

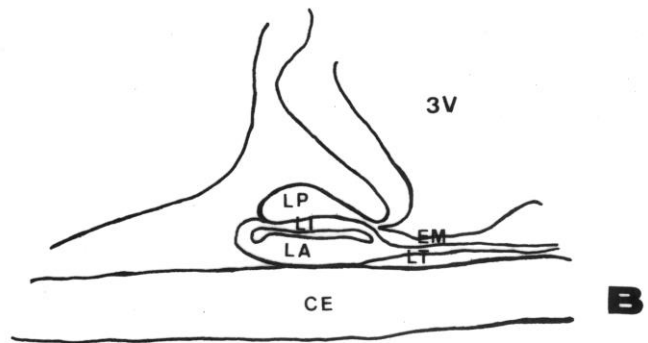
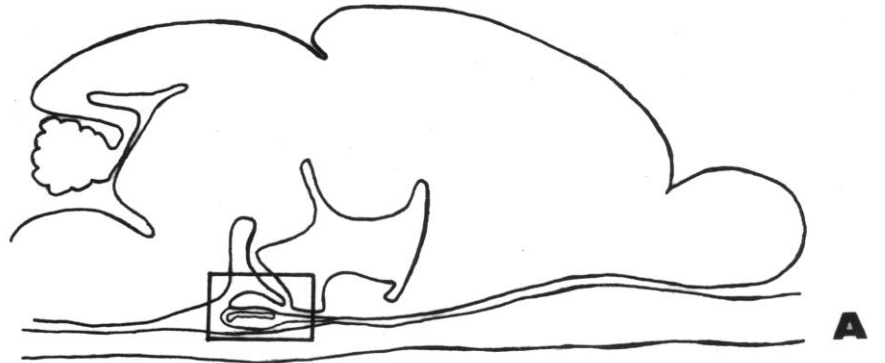
a.- Detalle que muestra la presencia de gránulos de secreción de aspecto poco denso (Ξ) en células del lóbulo intermedio. Obsérvese también la presencia de un axón (|) (24.000x).

b,d- Detalles que muestran la presencia de axones de diferente tamaño entre las células del lóbulo intermedio (TM). Obsérvese la presencia en el interior de los axones de numerosos microtúbulos (Ξ) así como de mitocondrias de pequeño tamaño (\triangleright) (20.000x).

c.- Detalle que muestra la presencia de un vaso sanguíneo en el lóbulo intermedio. Obsérvese numerosos procesos de endocitosis en las células endoteliales (\triangleright) (18.000x).

N: Núcleo celular.

V: Vaso sanguíneo.



Esq 4

ESQUEMA 4

A.- Representación esquemática en sección sagital del cerebro y la hipófisis de un ratón al final del desarrollo embrionario en la que se señala la zona correspondiente a la hipófisis.

B.- Detalle de la zona correspondiente a la hipófisis.

CE: Cartilago esfenoides.

EM: Eminencia media.

LA: Lóbulo anterior.

LI: Lóbulo intermedio.

LT: Lóbulo tuberal.

LP: Lóbulo posterior.

3V: Tercer ventrículo.

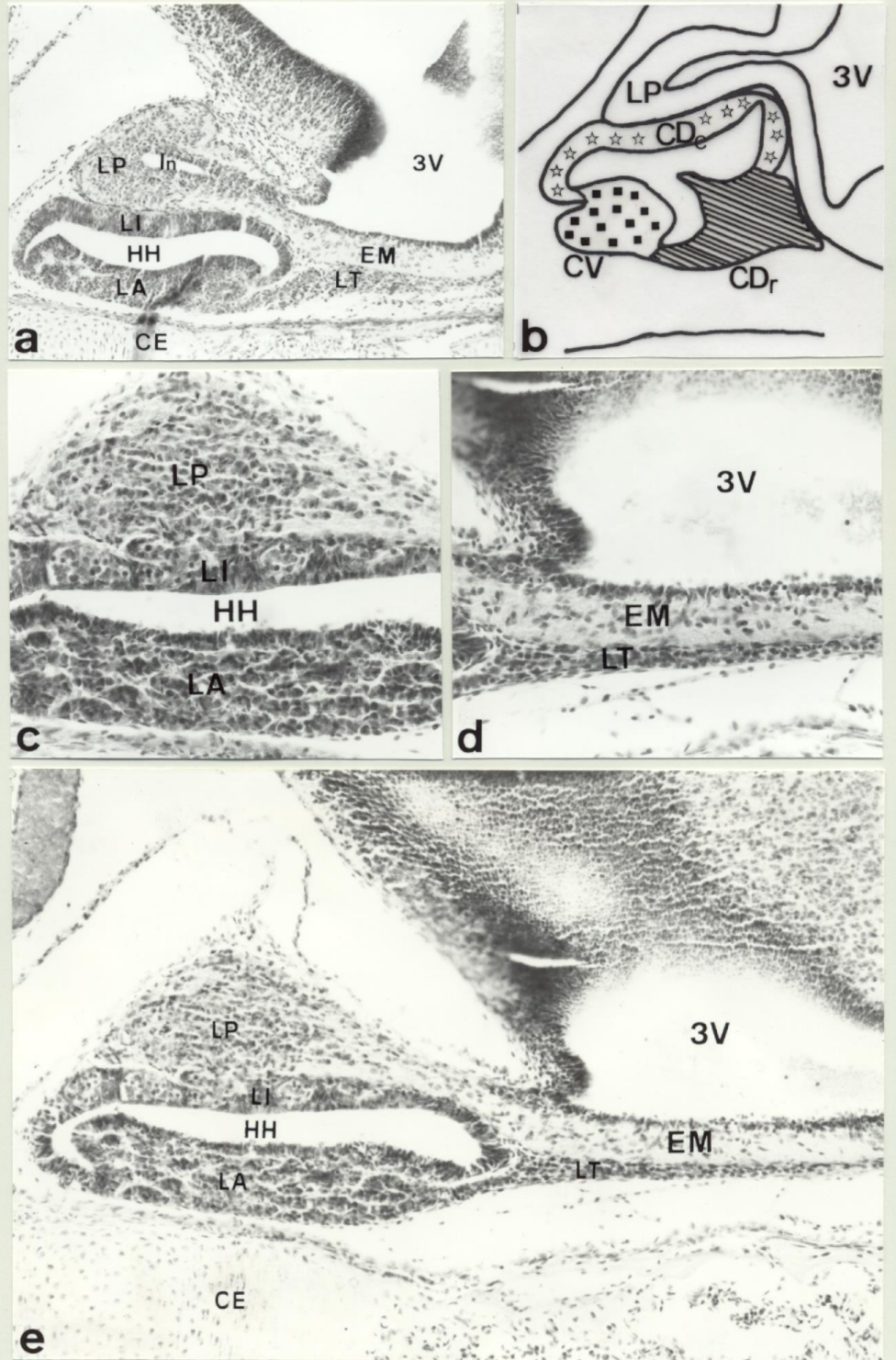


Fig 8

FIGURA 8

Aspectos de la formación de la hipófisis de Mamíferos entre los estadios E.17 y E.19.

a.- Sección sagital de la hipófisis en el estadio E.18 que muestra el crecimiento en sentido rostrocaudal de todos los lóbulos hipofisarios, así como el crecimiento en grosor del lóbulo posterior (H-Er 180x).

b.- Representación esquemática entre los estadios E.15 y E.16 que muestra la evolución de las tres regiones proliferativas así como el origen de cada uno de los lóbulos adenohipofisarios a partir de estas.

c.- Detalle de la parte caudal de la hipófisis en el E.19 que muestra la estructura definitiva de los lóbulos anterior, intermedio y posterior (H-Er 280x).

d.- Detalle de la parte rostral de la hipófisis en el E.19 que muestra la estructura definitiva del lóbulo tuberal el cual se ha extendido rodeando por completo la eminencia media (H-Er 280x).

e.- Panorámica de la hipófisis en el estadio E.19. En este estadio, último del desarrollo embrionario, la glándula hipofisaria ha completado su desarrollo desde el punto de vista morfológico (H-Er 160x).

CE: Cartilago sefenoides.

EM: Eminencia media.

HH: Hendidura hipofisaria.

In: Infundíbulo.

LA: Lóbulo anterior.

LI: Lóbulo intermedio.

LT: Lóbulo tuberal.

LP: Lóbulo posterior.

3V: Tercer ventrículo.

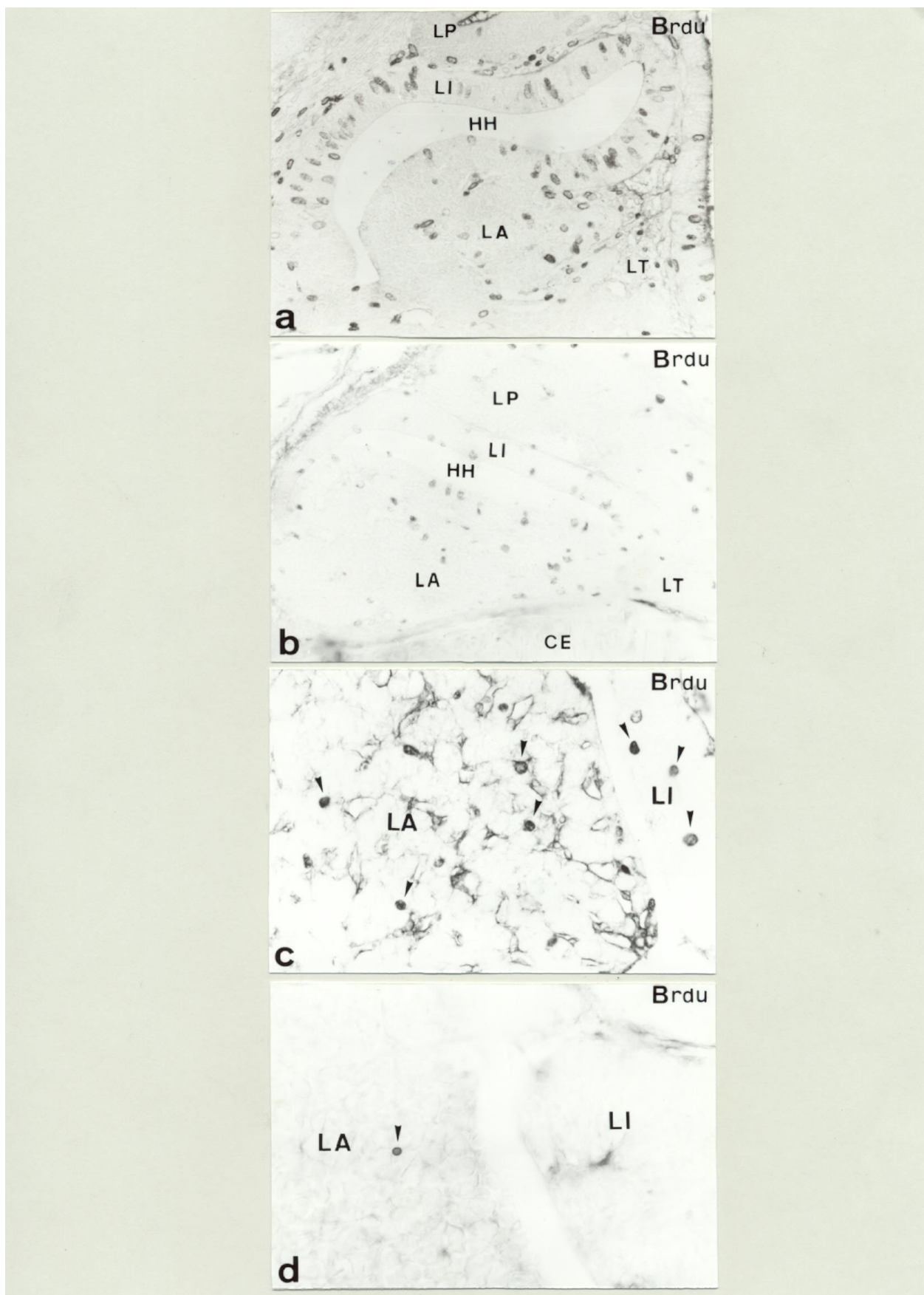


Fig 9

FIGURA 9

Estudio de la proliferación celular durante el desarrollo hipofisario de Mamíferos.

a,b.- Secciones sagitales de la hipófisis en los estadios E.13 y E.17 respectivamente de animales tratados con Bromodeoxiuridina (BrdU). Obsérvese la presencia de numerosas células en proliferación (BrdU-ir) en todos los lóbulos de la hipófisis en el estadio E.13, mientras que se observa una clara disminución en el estadio E.17 (HRP-DAB Niquel 380x).

c.- Detalle en sección horizontal de la adenohipófisis de un posnatal de dos semanas. Obsérvese la presencia de células en proliferación (BrdU-ir) tanto en el lóbulo anterior (➤) como en el lóbulo intermedio (➤) (HRP-DAB Niquel 600x).

d.- Detalle en sección horizontal de la adenohipófisis de un adulto . Obsérvese la escasa presencia de células en proliferación (BrdU-ir) solamente en el lóbulo anterior (➤); no observándose ninguna en el lóbulo intermedio (HRP-DAB Niquel 600x).

CE: Cartilago esfenoides.
HH: Hendidura hipofisaria.
LA: Lóbulo anterior.
LI: Lóbulo intermedio.
LT: Lóbulo tuberal.
LP: Lóbulo posterior.

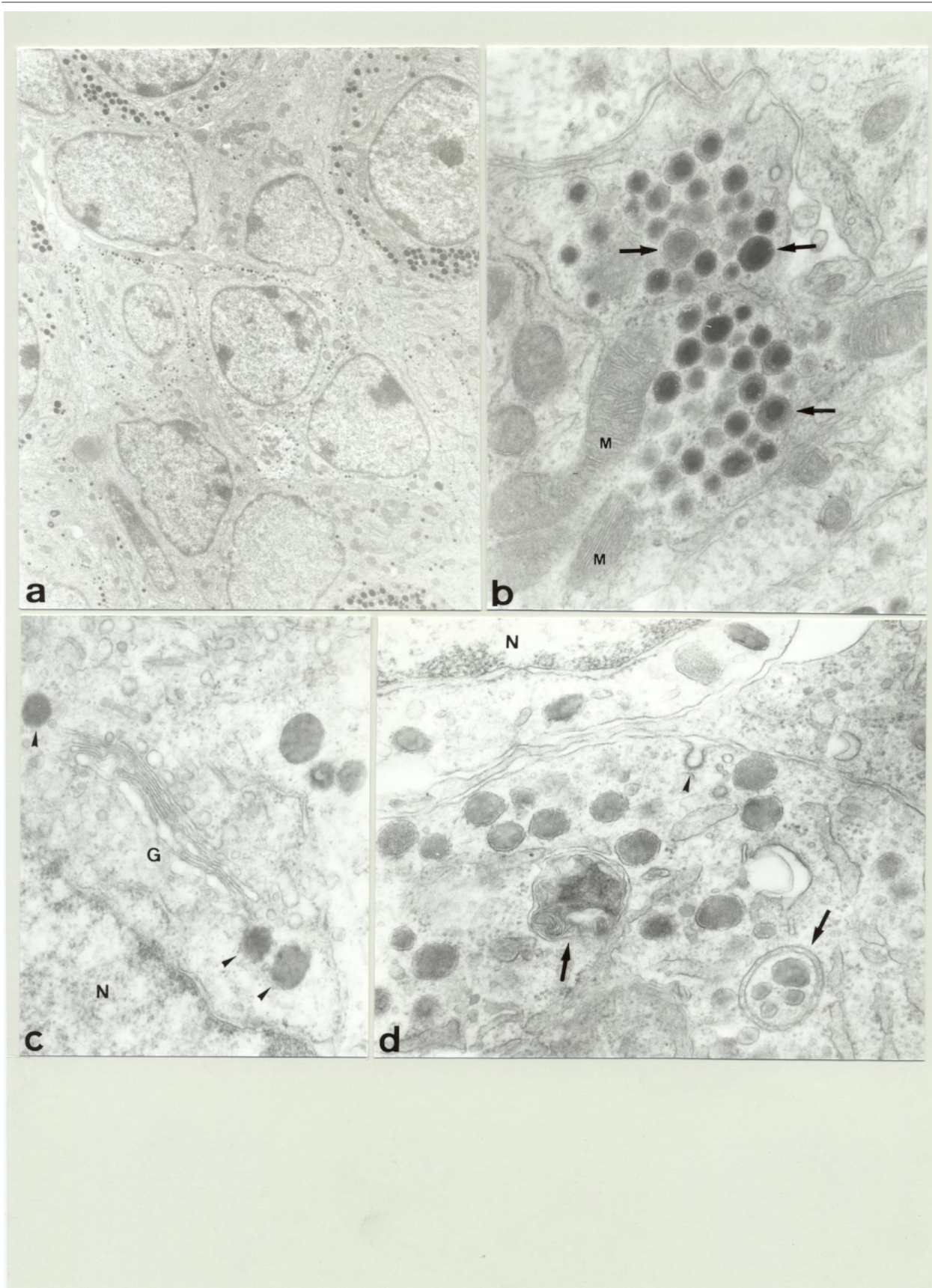


Fig 10

FIGURA 10

Detalles ultraestructurales durante el desarrollo posnatal de la hipófisis en Mamíferos.

a.- Panorámica correspondiente a un posnatal en el estadio P.21 que muestra la presencia de diferentes tipos de células secretoras en el lóbulo anterior. Obsérvese la presencia de diferentes tipos celulares que presentan gránulos secretores de diferente tamaño (6.000x).

b.- Detalle del interior de una célula secretora del lóbulo anterior que presenta numerosas mitocondrias y gránulos secretores en diferentes etapas de maduración. Obsérvese la diferente densidad electrónica dentro de un mismo gránulo de secretor (TM) (40.000x).

c.- Detalle del interior de una célula secretora del lóbulo anterior en el que se observa un complejo de golgi muy desarrollado . Obsérvese la presencia de gránulos de secreción en las inmediaciones (➤) (50.000x).

d.- Detalle del interior de una célula secretora del lóbulo anterior en la que se observan figuras correspondientes a procesos de digestión intracelular (➔). Obsérvese la presencia de fenómenos de endocitosis específica (➤) (50.000x).

N: Núcleo celular.

M: Mitocondria.

G: Complejo de golgi.

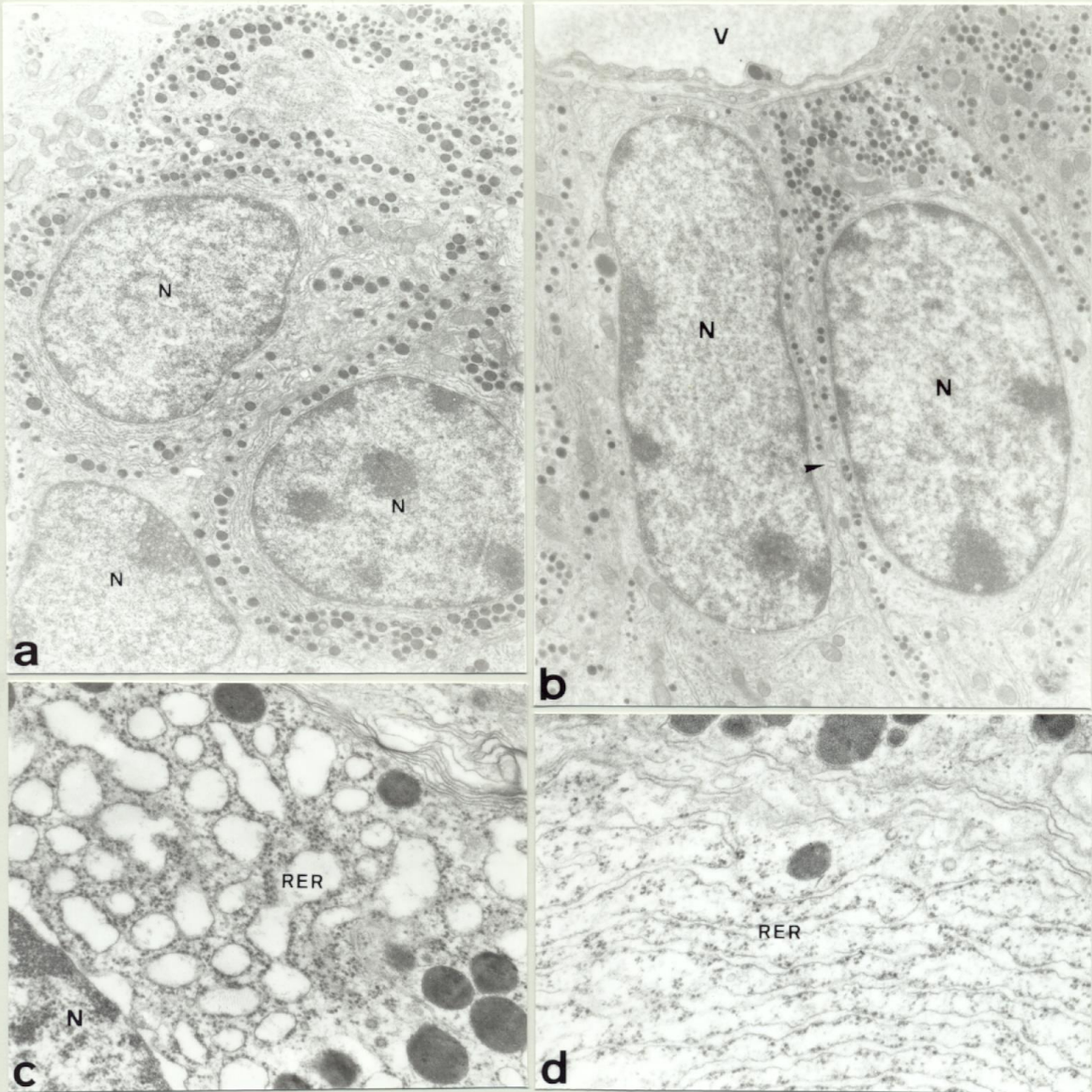


Fig 11

FIGURA 11

Detalles ultraestructurales de la hipófisis adulta de Mamífero.

a.- Detalle que muestra la estructura típica de una célula secretora del lóbulo anterior. Obsérvese la presencia de numerosos gránulos secretores que ocupan la mayor parte del volumen celular, así como un retículo endoplasmático rugoso y complejos de Golgi bien desarrollados (10.000x).

b.- Detalle que muestra la disposición de las células secretoras en torno a vasos sanguíneos en el lóbulo anterior. Obsérvese la presencia de procesos de endocitosis específica (➤) (11.000x).

c.- Detalle de una célula secretora del lóbulo anterior que muestra una gran dilatación del retículo endoplasmático rugoso debido a la intensa actividad de síntesis (30.000x).

d.- Detalle de una célula secretora del lóbulo anterior que muestra un retículo endoplasmático rugoso de aspecto normal (30.000x).

N: Núcleo celular.

M: Mitocondria.

RER: Retículo Endoplasmático Rugoso.

V: Vaso sanguíneo.

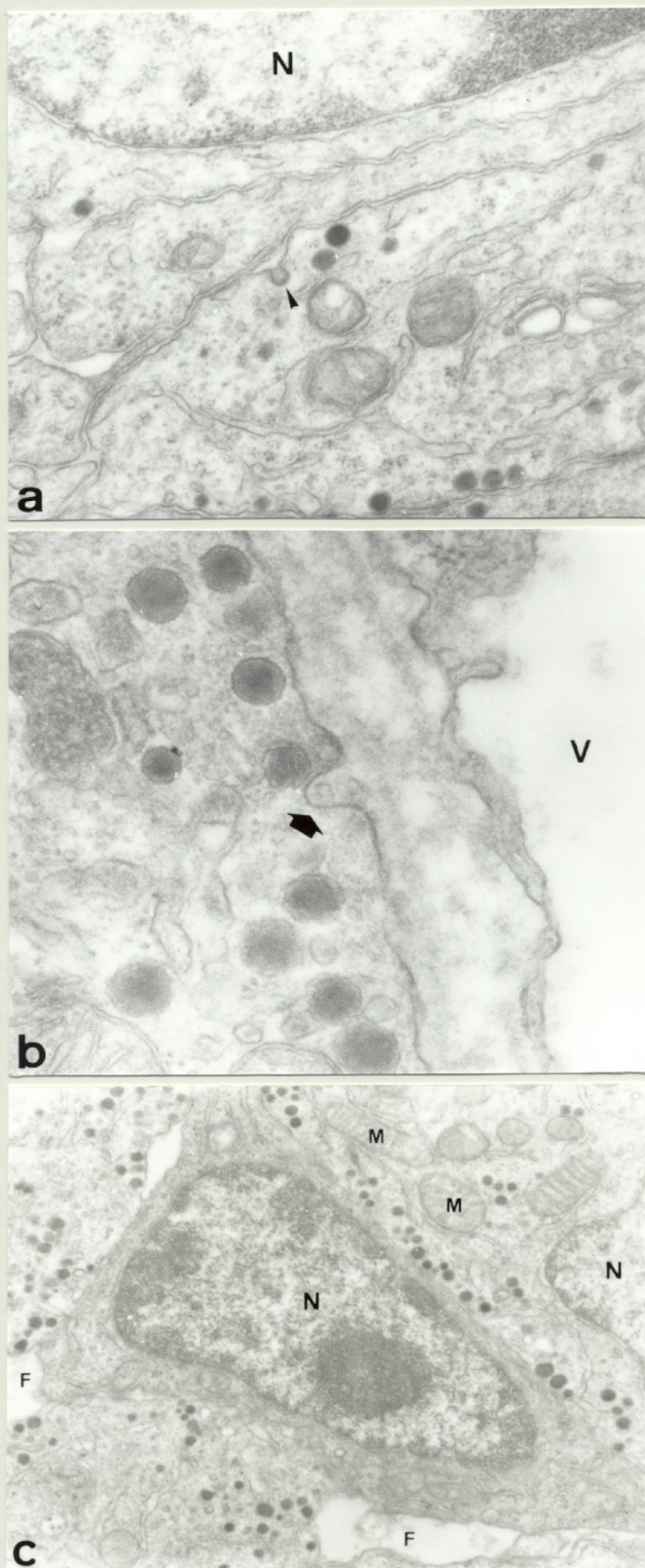


Fig 12

FIGURA 12

Detalles ultraestructurales de la hipófisis adulta de Mamífero.

a.- Detalle de una célula secretora del lóbulo anterior en el que se observan procesos de endocitosis específica (➤) (45.000x).

b.- Detalle de una célula secretora del lóbulo anterior en el que se observa la exocitosis de gránulos de secreción hacia un vaso sanguíneo (v) (80.000x).

c.- Detalle que muestra la presencia en el lóbulo anterior de células que no presentan gránulos secretores. Estas células presentan una morfología característica y normalmente dan hacia pequeños folículos (18.000x).

N: Núcleo celular.

M: Mitocondria.

V: Vaso sanguíneo.

F: Folículo.

2.- Diferenciación de las células adenohipofisarias. Estudio inmunohistoquímico.

Los tres lóbulos de los que consta la adenohipófisis, anterior, intermedio y tuberal, están constituidos por células glandulares productoras de hormonas. Algunas de estas hormonas son producidas por células de los tres lóbulos aunque su proceso de diferenciación sea distinto. En nuestro estudio, no observamos tipos celulares en ninguno de los lóbulos, que no presentaran reacción positiva con alguno de los anticuerpos utilizados. El lóbulo que mostró células inmunorreactivas para todos los anticuerpos utilizados fue el lóbulo anterior.

2.1.- Diferenciación durante el desarrollo embrionario.

En el estadio E.13 se observaron las primeras células inmunorreactivas para anticuerpos dirigidos contra algunas de las hormonas hipofisarias. Estas células se encontraron en el extremo rostral de la cara dorsal de la bolsa (CDr) (Fig 13a), futura mitad rostral del lóbulo anterior. Estas células presentaron inmunoreactividad para dos derivados de la proopiomelanocortina (POMC), precursor sintetizado por las células corticotropas; estos dos derivados fueron la ACTH (Fig 13a) y la β Endorfina (Fig 13b,13f).

En el estadio E.15, otras dos hormonas derivadas de la POMC, la α y β MSH están presentes por primera vez en células de la mitad rostral del lóbulo anterior (Fig 13c,13d,13e). Se puede observar que los cuatro péptidos ACTH, β Endorfina, α y β MSH, están presentes en la misma célula (Fig 14). En este estadio (E.15) se observó por primera vez inmunoreactividad β TSH en células del lóbulo tuberal (Fig 15a).

En el estadio E.16, β TSH-ir estuvo presente en células del lóbulo anterior (Fig 15b). Estas células proceden tanto de la cara dorsorrostral (CDr) como de la cara ventral (CV) de la bolsa.

En el E.16, las células del lóbulo intermedio presentaban inmunoreactividad, simultáneamente, para los cuatro derivados de la POMC ya observados en el lóbulo anterior, ACTH, β Endorfina, α y β MSH (Fig 15c-f). Estas células derivan del extremo caudal de la

cara dorsal (CD_c) de la bolsa. La inmunorreacción fue en todo momento más intensa para la β Endorfina que para los otros derivados de la POMC en todas las células que la presentaron tanto en el lóbulo anterior como en el lóbulo intermedio.

También en el E.16, células STH-ir estuvieron presentes por primera vez en la mitad caudal del lóbulo anterior (Fig 16a); estas células proceden de la cara ventral de la bolsa (CV). Células STH-ir se observaron en el E.18 en células de la mitad rostral del lóbulo anterior (Fig 16b); estas células proceden de la cara dorsorostral (CD_r) de la bolsa.

Las células gonadotropas se pudieron poner de manifiesto por primera vez en el estadio E.17 por la presencia de β LH-ir en células localizadas en la periferia de la mitad ventrorrostral del lóbulo anterior (Fig 16e). En el estadio E.18, en la misma zona del lóbulo anterior donde se observaron las células β LH-ir y con la misma distribución, observamos células que presentaron β FSH-ir (Fig 16f). Las dos hormonas estaban presentes en las mismas células como se muestra en la imagen (Fig 16g_{1,2}) perteneciente a un estadio posnatal.

En el estadio E.19 se observaron por primera vez células que presentaban PRL-ir en la región ventrorrostral del lóbulo anterior (Fig 17a). Células PRL se observaron en la región más caudal del lóbulo tuberal (Fig 17a,17b) además de células β LH- β FSH-ir (Fig 17c,17d).

En este momento, final del desarrollo embrionario, todos los tipos celulares, a excepción de las células gonadotropas y lactotropas presentan un patrón de distribución similar al que se observa en el animal adulto (Fig 18).

2.2.- Diferenciación durante el desarrollo posnatal.

Durante las primeras semanas de desarrollo posnatal continúa la diferenciación de células gonadotropas y lactotropas las cuales estuvieron presentes tanto en la zona ventrorrostral como ventrocaudal del lóbulo anterior, al final de la primera semana de vida (Fig 19a,19c) y ocupaban toda la zona dorsal del lóbulo anterior al final de la tercera semana (Fig 19b,19d). Ambos tipos celulares se originaron a partir de la región rostral de la cara dorsal y de la cara ventral de la bolsa de Rathke.

Durante todo el desarrollo posnatal e incluso en el estado adulto, los cuatro péptidos derivados de la POMC estuvieron presentes en células de ambos lóbulos adenohipofisarios, anterior e intermedio (Fig 20).

Estos resultados nos han permitido conocer el origen de los distintos tipos celulares secretores a partir de las células de la bolsa, lo cual hemos reflejado en un mapa de destino en el que se muestra la localización, en las distintas caras de la bolsa, de los progenitores de cada uno de los tipos celulares secretores presentes en la hipófisis adulta (Fig 21).

A medida que se iban diferenciando los distintos tipos celulares, se realizaron dobles marcajes con Brdu- ACTH y Brdu-STH, aunque en número escaso, se observaron células doblemente marcadas tanto con la ACTH (Fig 22) (Fig 23) como con la STH (Fig 24) en algunos de los estadios estudiados.

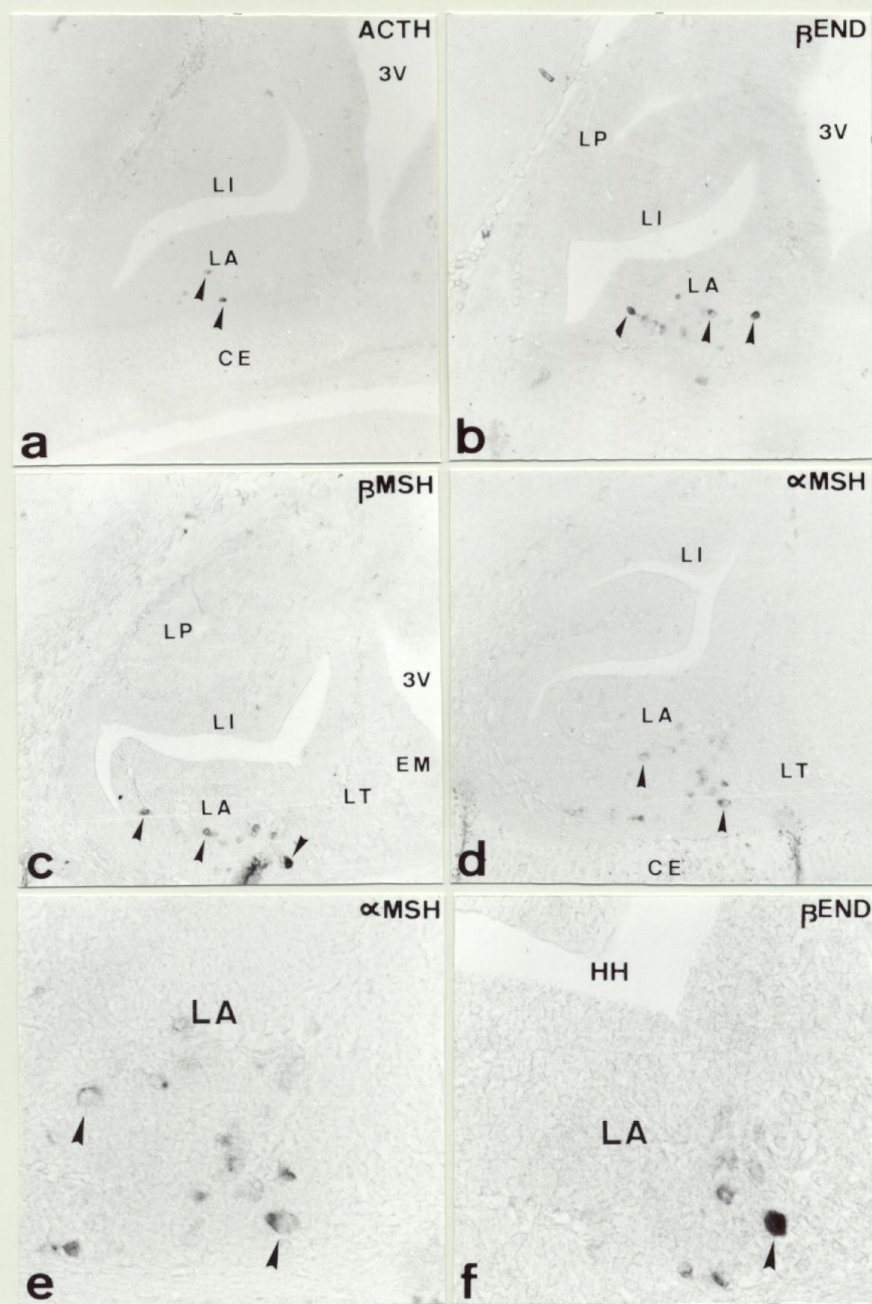


Fig 13

FIGURA 13

Diferenciación hormonal en Mamíferos. Diferenciación de las células corticotropas.

a.- Sección sagital de la hipófisis en el estadio E.13 que muestra la presencia de las primeras células ACTH-ir (➤) en la cara dorsorrostral (CDr) de la bolsa de Rathke, futura mitad rostral del lóbulo anterior (LA) (HRP/CI-Naftol 200x).

b.- Sección sagital de la hipófisis en el estadio E.13 que muestra la presencia de las primeras células β End-ir (➤) en la cara dorsorrostral (CDr) de la bolsa de Rathke futura mitad rostral del lóbulo anterior (LA) (HRP/CI-Naftol 200x).

c.- Sección sagital de la hipófisis en el estadio E.15 que muestra la presencia de las primeras células α MSH-ir (➤) en la mitad rostral del lóbulo anterior (LA) (HRP/CI-Naftol 200x).

d.- Sección parasagital de la hipófisis en el estadio E.15 que muestra la presencia de las primeras células β MSH-ir (➤) en la mitad rostral del lóbulo anterior (LA) (HRP/CI-Naftol 200x).

e,f.- Detalles de la zona correspondiente a la mitad rostral del lóbulo anterior (LA) donde se muestra la morfología de las primeras células α MSH-ir (➤) y β End-ir (➤) respectivamente. (HRP/CI-Naftol 340x) y (HRP/CL-Naftol 560x).

CDr: Cara dorsorrostral.
CE: Cartílago esfenoides.
HH: Hendidura hipofisaria.
LA: Lóbulo anterior.
LI: Lóbulo intermedio.
LT: Lóbulo tuberal.
LP: Lóbulo posterior.

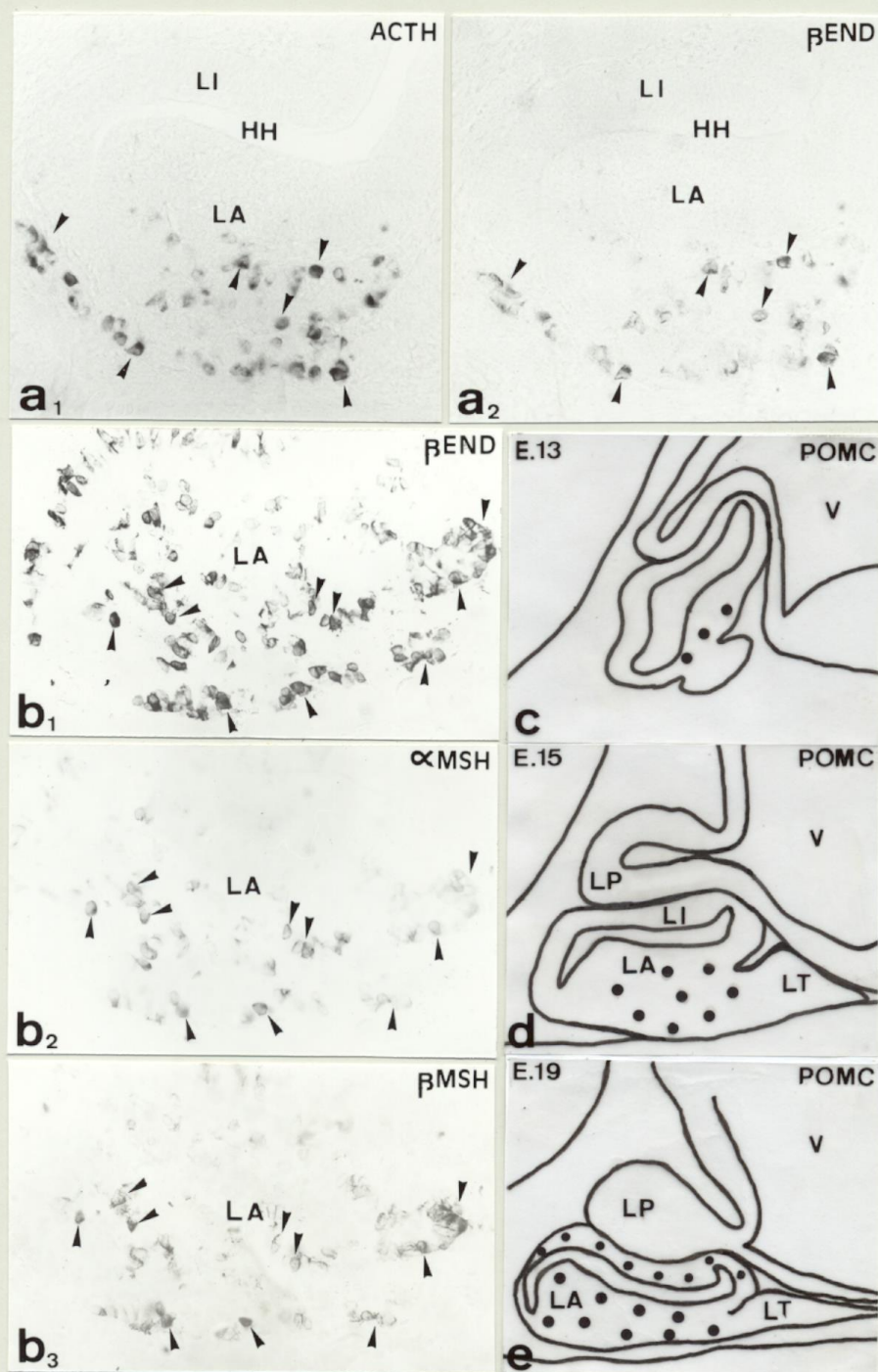


Fig 14

FIGURA 14

Diferenciación hormonal en Mamíferos. Coexistencia de péptidos derivados de la POMC.

a₁,a₂.- Sección sagital de la hipófisis en el estadio E.15 tratada consecutivamente con antisuero anti-ACTH y anti-βEnd respectivamente. Obsérvese la presencia de ambos péptidos en las mismas células del lóbulo anterior (➤) (HRP/Cl-Naftol 360x).

b₁,b₂,b₃.- Sección sagital de la hipófisis en el estadio E.16 tratada consecutivamente con antisuero anti-βEnd, anti-αMSH y anti-βMSH. Obsérvese la presencia de los tres péptidos en las mismas células del lóbulo anterior (➤) (HRP/Cl-Naftol 340x).

c,d,e.- Representación esquemática en corte sagital que muestra la diferenciación de las células POMC durante el desarrollo de la hipófisis.

HH: Hendidura hipofisaria.

LA: Lóbulo anterior.

L I: Lóbulo intermedio.

3V: Tercer ventrículo.

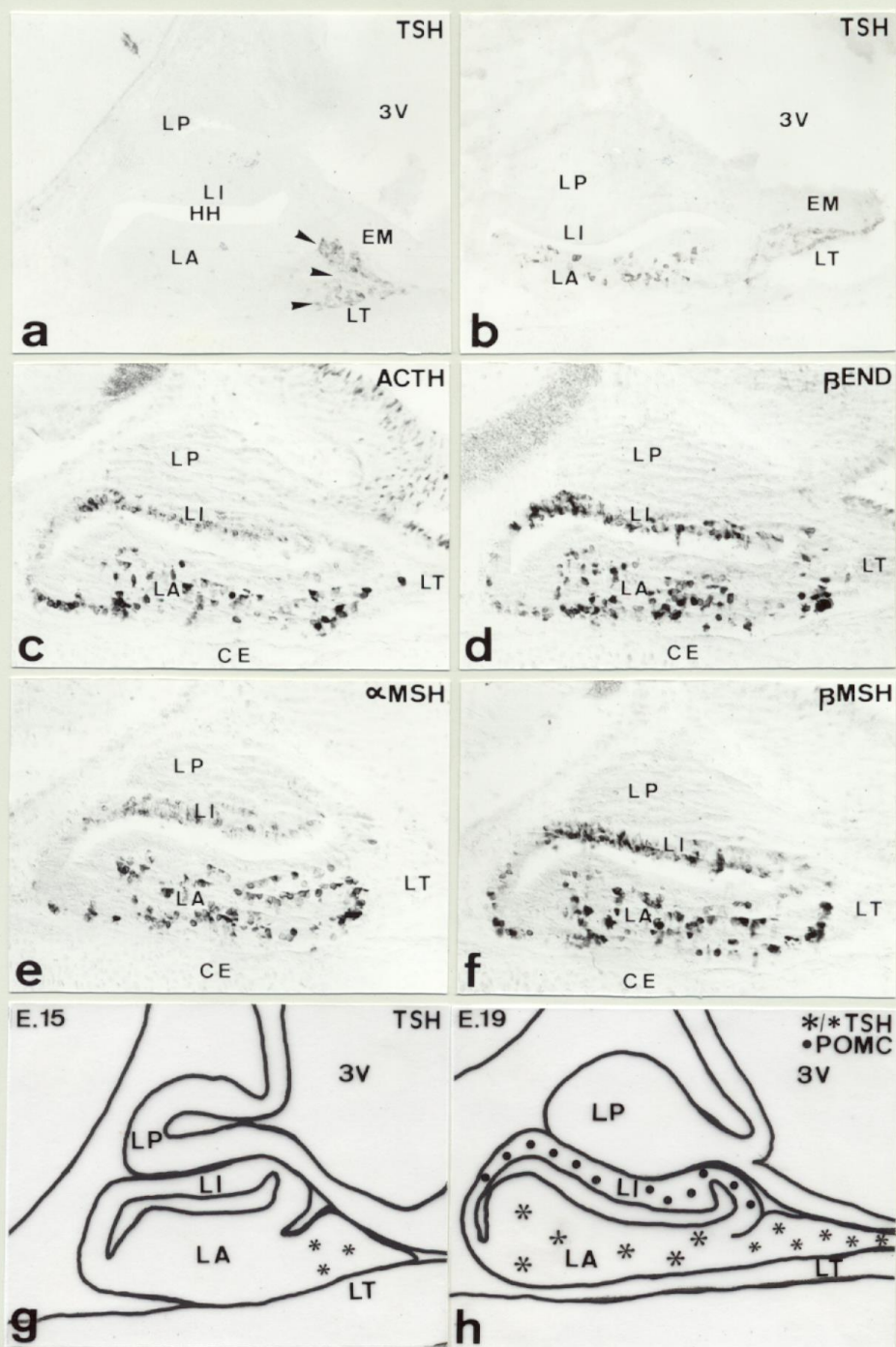


Fig. 15

FIGURA 15

Diferenciación hormonal en Mamíferos. Diferenciación de las células corticotropas y tireotropas.

a.- Sección sagital de la hipófisis en el estadio E.15 que muestra las primeras células TSH-ir en el lóbulo tuberal (➤) (HRP/CI-Naftol 180x).

b.- Sección sagital de la hipófisis en el estadio E.17 que muestra la presencia de células TSH-ir en ambas regiones, caudal y rostral del lóbulo anterior además de en el lóbulo tuberal (HRP/CI-Naftol 180x).

c,d,e,f.- Secciones sagitales de la hipófisis en el estadio E.16 que muestra las primeras células ACTH-ir, β End-ir, α MSH-ir y β MSH-ir respectivamente en el lóbulo intermedio (HRP/CI-Naftol 200x).

g,h.- Representación esquemática en sección sagital que muestra la diferenciación de las células POMC del lóbulo intermedio y de las células tireotropas durante el desarrollo de la hipófisis.

CE: Cartílago esfenoides.
EM: Eminencia media.
HH: Hendidura hipofisaria.
LA: Lóbulo anterior.
L I: Lóbulo intermedio.
LT: Lóbulo tuberal.
LP: Lóbulo posterior.
3V: Tercer ventrículo.

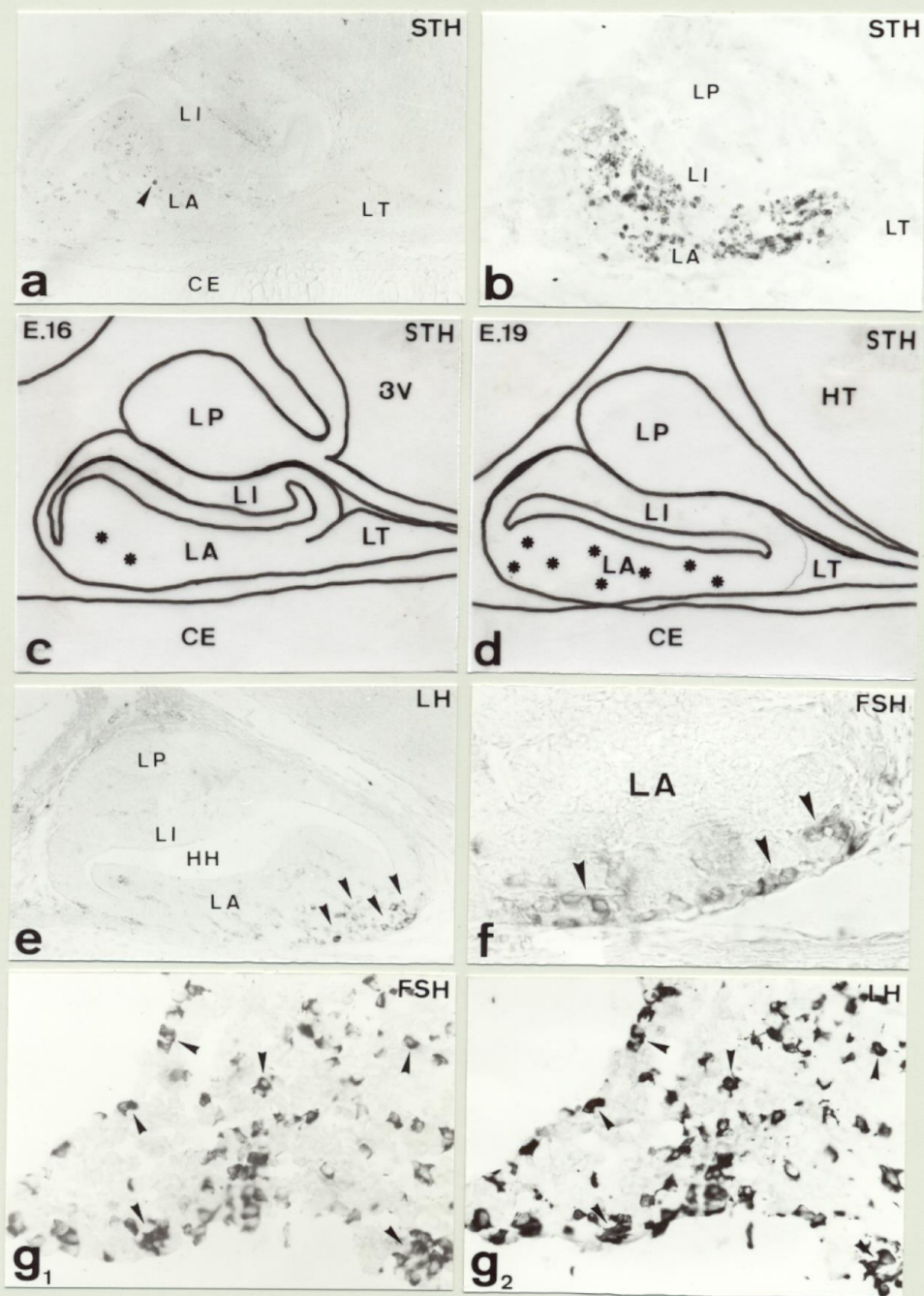


Fig 16

FIGURA 16

Diferenciación hormonal en Mamíferos. Diferenciación de las células somatotropas y gonadotropas.

a.- Sección sagital de la hipófisis en el estadio E.16 que muestra la presencia de las primeras células STH-ir en la mitad caudal del lóbulo anterior (➤). (HRP/CI-Naftol 200x).

b.- Sección sagital de la hipófisis en el estadio E.18 que muestra la presencia de células STH-ir por todo el lóbulo anterior. (HRP/CI-Naftol 200x).

c,d.- Representación esquemática en corte sagital que muestra la diferenciación de las células somatotropas durante el desarrollo de la hipófisis.

e.- Sección sagital de la hipófisis en el estadio E.17 que muestra las primeras células β LH-ir en la zona ventral de la región rostral del lóbulo anterior (➤). (HRP/CI-Naftol 200x).

f.- Detalle en sección sagital de la hipófisis en el estadio E.18 que muestra las primeras células β FSH-ir en la zona ventral de la mitad rostral del lóbulo anterior (➤). (HRP/CI-Naftol 380x).

g₁,g₂.- Sección sagital de la hipófisis de un posnatal tratada consecutivamente con antisuero anti- β FSH y anti- β LH respectivamente. Obsérvese la presencia de ambas hormonas en las mismas células del lóbulo anterior (➤). (HRP/CI-Naftol 360x).

CE: Cartilago esfenoides

HT: Hipotálamo.

LA: Lóbulo anterior.

L I: Lóbulo intermedio.

LT: Lóbulo tuberal.

LP: Lóbulo posterior.

3V: Tercer ventrículo

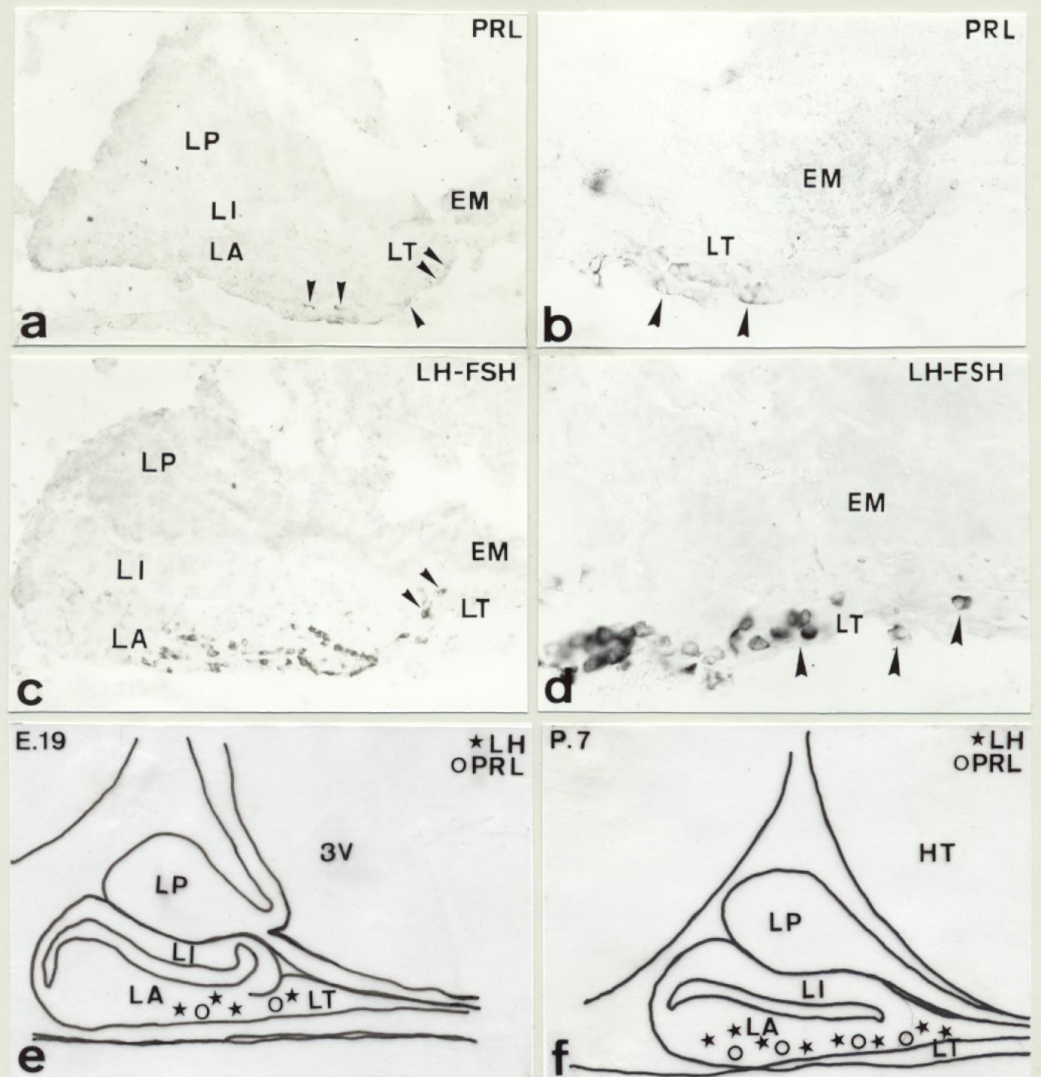


Fig 17

FIGURA 17

Diferenciación hormonal en Mamíferos. Diferenciación de las células lactotropas y gonadotropas.

a.- Sección sagital de la hipófisis en el estadio E.19 que muestra la presencia de las primeras células PRL-ir en la zona ventral de la mitad rostral del lóbulo anterior (➤) así como en el lóbulo tuberal (➤). (HRP/CI-Naftol 220x).

b.- Detalle de la región caudal del lóbulo tuberal que muestra la morfología de las células lactotropas de este lóbulo (➤) (HRP/CI-Naftol 440x).

c.- Sección sagital de la hipófisis en el estadio E.19 que muestra la presencia de células gonadotropas (FSH-ir/LH-ir) en la zona ventral del lóbulo anterior así como en el lóbulo tuberal (➤) (HRP/CI-Naftol 220x).

d.- Detalle del lóbulo tuberal en el que se observa la morfología de las células gonadotropas de este lóbulo (➤) (HRP/CI-Naftol 440x).

e,f.- Representación esquemática en sección sagital que muestra la diferenciación de las células gonadotropas y lactotropas durante el desarrollo de la hipófisis.

CE: Cartilago esfenoides.

EM: Eminencia media.

LA: Lóbulo anterior.

L I: Lóbulo intermedio.

LT: Lóbulo tuberal.

LP: Lóbulo posterior.

3V: Tercer ventrículo.

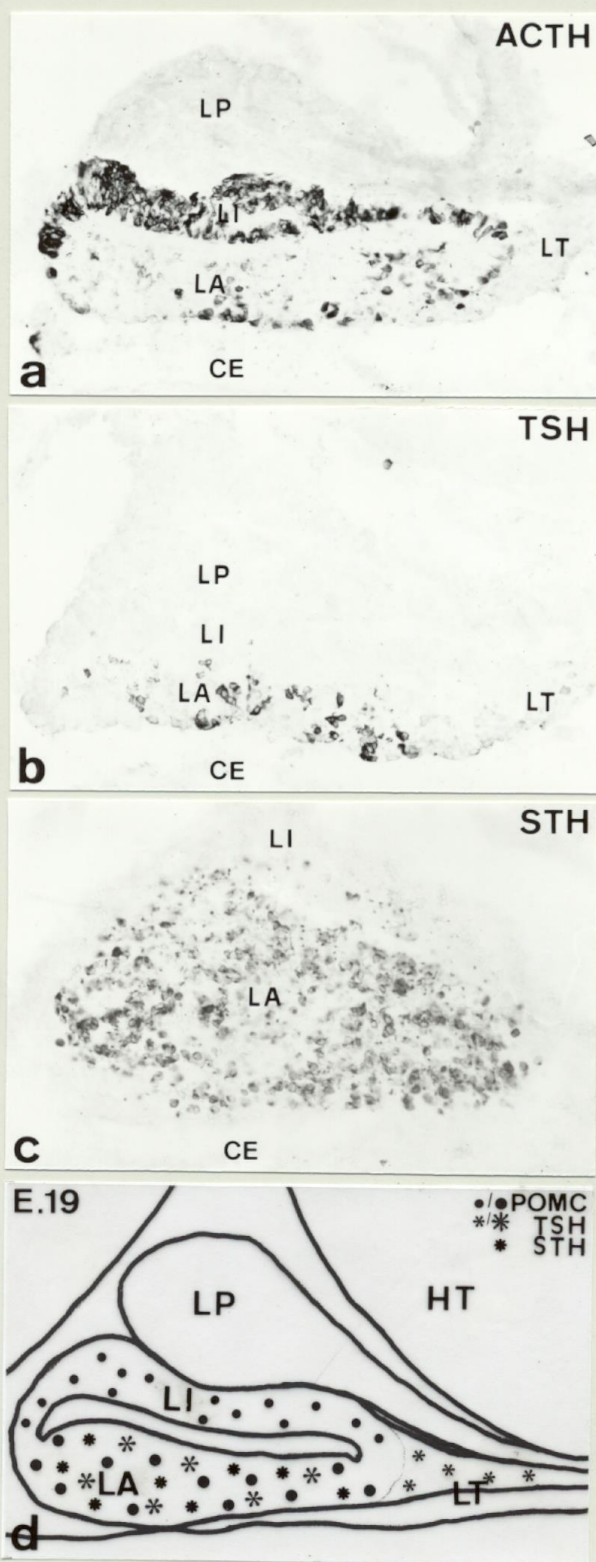


Fig 18

FIGURA 18

Diferenciación hormonal en Mamíferos.

a.- Sección sagital de la hipófisis en el estadio E.19 que muestra la distribución definitiva de las células corticotropas en la hipófisis. (HRP/CI-Naftol 280X).

b.- Sección sagital de la hipófisis en el estadio E.19 que muestra la distribución definitiva de las células tireotropas en la hipófisis. (HRP/CI-Naftol 280X).

c.- Sección parasagital de la hipófisis en el estadio E.19 que muestra la distribución definitiva de las células somatotropas en la hipófisis. (HRP/CI-Naftol 280X).

d.- Representación esquemática en sección sagital que muestra la distribución definitiva de las células POMC, tireotropas y somatotropas al final del desarrollo embrionario.

CE: Cartilago esfenoides.

HT: Hipotálamo.

LA: Lóbulo anterior.

L I: Lóbulo intermedio.

LT: Lóbulo tuberal.

LP: Lóbulo posterior.

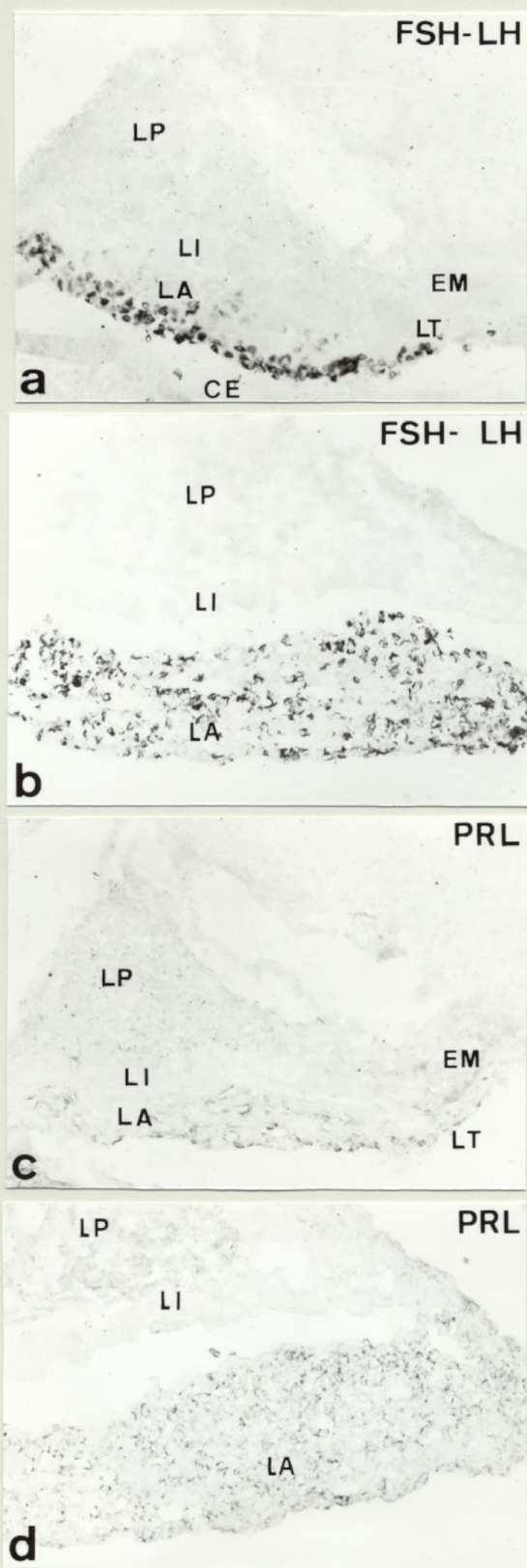


Fig 19

FIGURA 19

Diferenciación hormonal en Mamíferos. Diferenciación de las células gonadotropas y lactotropas.

a.- Sección sagital de la hipófisis de un posnatal en el estadio P.7 que muestra la presencia de células gonadotropas en toda la zona ventral del lóbulo anterior así como en el lóbulo tuberal. (HRP/CI-Naftol 300x).

b.- Sección sagital de la hipófisis de un posnatal en el estadio P.21 que muestra la distribución definitiva de las células gonadotropas en el lóbulo anterior. (HRP/CI-Naftol 300x).

c.- Sección sagital de la hipófisis de un posnatal en el estadio P.7 que muestra la presencia de células lactotropas en toda la parte ventral del lóbulo anterior así como en el lóbulo tuberal. (HRP/CI-Naftol 300x).

d.- Sección sagital de la hipófisis de un posnatal en el estadio P.21 que muestra la distribución definitiva de las células lactotropas en el lóbulo anterior. (HRP/CI-Naftol 320x).

EM: Eminencia media.

LA: Lóbulo anterior.

L I: Lóbulo intermedio.

LT: Lóbulo tuberal.

LP: Lóbulo posterior.

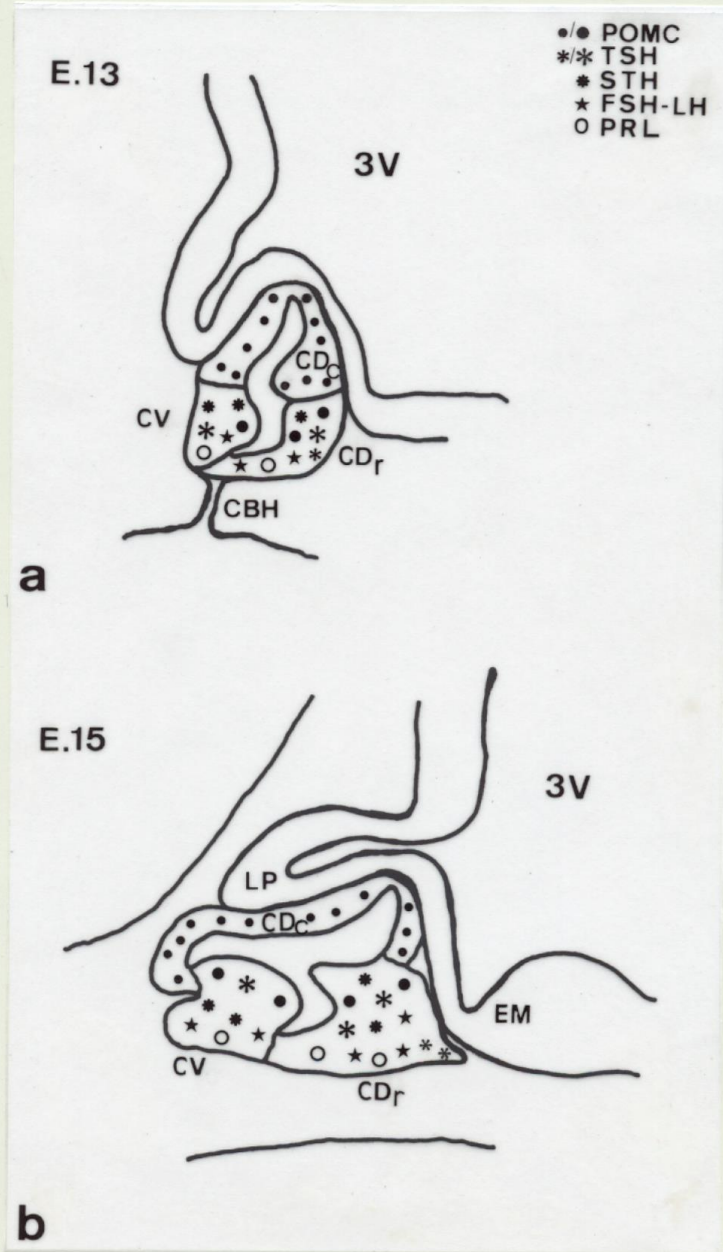


Fig 20

FIGURA 20

Diferenciación hormonal en Mámíferos. Origen de los diferentes tipos celulares a partir de las células de la bolsa de Rathke.

a.- Representación esquemática en sección sagital de la bolsa de Rathke en el estadio E.13 que muestra las diferentes regiones a partir de las cuales se originan los distintos tipos celulares secretores.

b.- Representación esquemática en sección sagital de la hipófisis en el estadio E.15 que muestra la evolución de las diferentes regiones, origen de los distintos tipos celulares, a partir de la bolsa.

CBH: Cordón bucohipofisario.

CDr: Cara dorsorrostral.

CDc: Cara dorsocaudal.

CV: Cara ventral.

EM: Eminencia media.

LP: Lóbulo posterior.

3V: Tercer ventrículo.

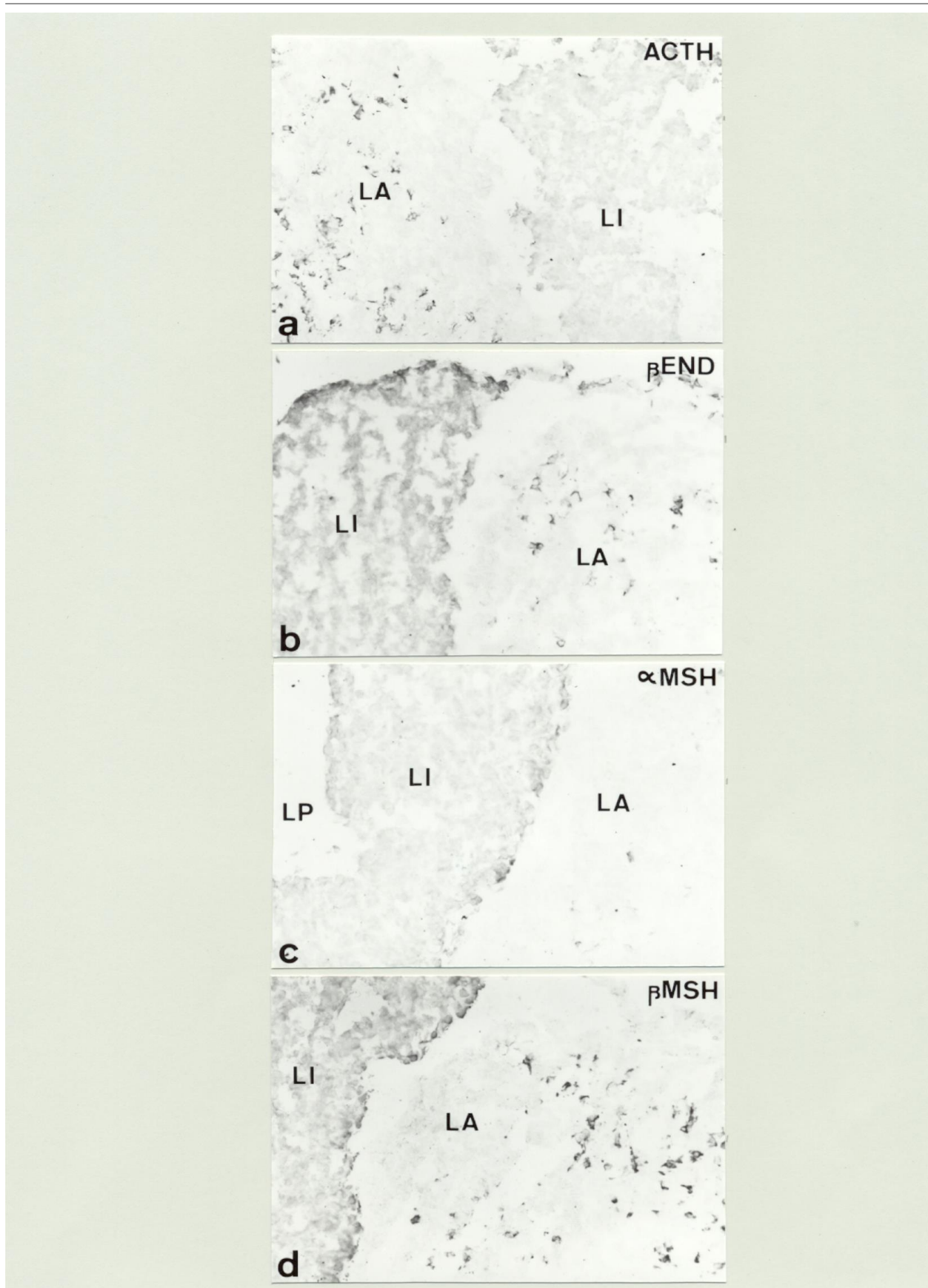


Fig 21

FIGURA 21

Diferenciación hormonal en Mamíferos. Péptidos derivados de la POMC en la adenohipófisis adulta.

a.- Sección horizontal de adenohipófisis de un adulto tratada con antisuero anti-ACTH (1-24) que muestra la presencia de numerosas células inmunorreactivas en el lóbulo anterior así como inmunorreacción en todo el lóbulo intermedio. (HRP/CI-Naftol 360x).

b.- Sección horizontal de adenohipófisis de un adulto tratada con antisuero anti- β End que muestra la presencia de células inmunorreactivas en el lóbulo anterior así como una intensa inmunorreacción en todo el lóbulo intermedio. (HRP/CI-Naftol 360x).

c.- Sección horizontal de adenohipófisis de un adulto tratada con antisuero anti- α MSH que muestra la presencia de escasas células inmunorreactivas en el lóbulo anterior así como inmunorreacción en todo el lóbulo intermedio. (HRP/CI-Naftol 360x).

d.- Sección horizontal de adenohipófisis de un adulto tratada con antisuero anti- β MSH que muestra la presencia de numerosas células inmunorreactivas en el lóbulo anterior así como una intensa inmunorreacción en todo el lóbulo intermedio. (HRP/CI-Naftol 360x).

LA. Lóbulo anterior.

L I. Lóbulo intermedio.

LP. Lóbulo posterior.

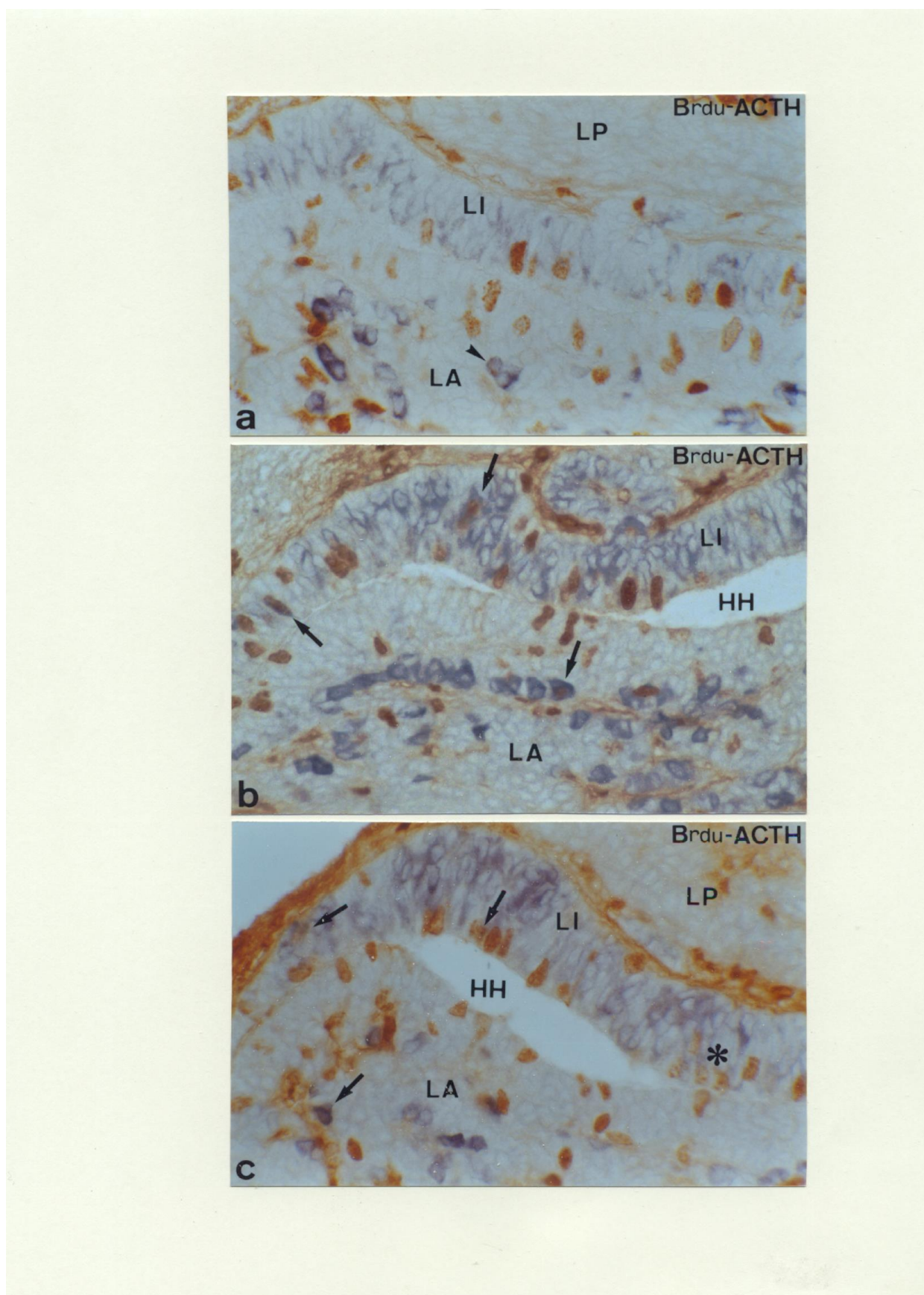


Fig 22

FIGURA 22

Diferenciación hormonal en Mamíferos. Estudio de la proliferación y diferenciación de las células corticotropas.

a.- Sección sagital de la hipófisis en el estadio E.16 en la que se muestra un doble marcaje Brdu (HRP-DAB)/ACTH(HRP-CI-Naftol 500x). Obsérvese la presencia de numerosas células en proliferación (Marrón) así como numerosas células diferenciadas (azul) tanto en el lóbulo anterior como en el lóbulo intermedio. Obsérvese como algunas células diferenciadas en el lóbulo anterior continúan reteniendo la capacidad proliferativa (➤).

b.- Sección parasagital de la hipófisis en el estadio E.17 en la que se muestra un doble marcaje Brdu (HRP-DAB)/ACTH(HRP-CI-Naftol 500x). Obsérvese un mayor grado de diferenciación tanto en el lóbulo anterior como en el lóbulo intermedio. Obsérvese la presencia de células doblemente marcadas ACTH-ir/Brdu-ir (➡) en ambos lóbulos.

c.- Sección sagital de la hipófisis en el estadio E.18 en la que se muestra un doble marcaje Brdu (HRP-DAB)/ACTH(HRP-CI-Naftol 500x). Obsérvese asimismo en este estadio, en el cual este tipo celular ha alcanzado su distribución definitiva, como células diferenciadas ACTH-ir en ambos lóbulos siguen reteniendo la capacidad de dividirse (➡) (⊖).

HH: Hendidura hipofisaria.

LA: Lóbulo anterior.

L I: Lóbulo intermedio.

LP: Lóbulo posterior.

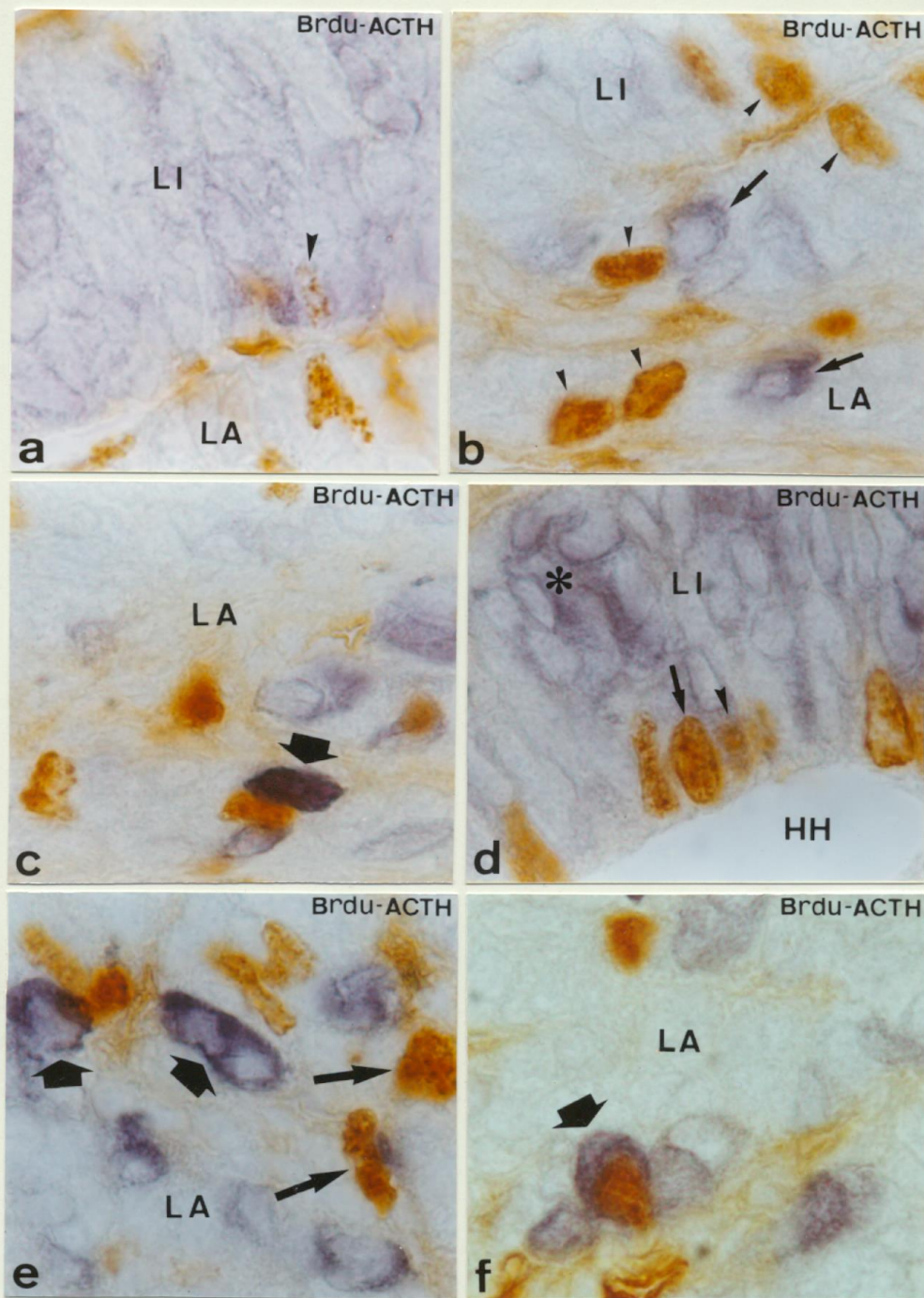


Fig 23

FIGURA 23

Diferenciación hormonal en Mamíferos. Estudio de la proliferación y diferenciación de las células corticotropas.

En esta figura se muestran detalles de distintas regiones de la adenohipófisis en diferentes estadios del desarrollo embrionario procesadas secuencialmente para Brdu (HRP-DAB)/ACTH(HRP-CI-Naftol), donde se muestra la presencia de células en proliferación Brdu-ir, células diferenciadas ACTH-ir y células doblemente marcadas (Brdu-ir/ACTH-ir).

a.- Detalle del lóbulo intermedio de un embrión en el estadio E.18 donde se observan numerosas células diferenciadas ACTH-ir (azul) alguna de las cuales conserva actividad proliferativa ACTH-ir/Brdu-ir (➤)(HRP-DAB/HRP-CI-Naftol 1.400x).

b.- Detalle que muestra la región rostral del lóbulo anterior e intermedio de la hipófisis de un embrión en el estadio E.16. Obsérvense células diferenciadas ACTH-ir (➡) y células en proliferación Brdu-ir (➤)(HRP-DAB/HRP-CI-Naftol 1.400x).

c.- Detalle de la región caudal del lóbulo anterior de un embrión E.18 que muestra la presencia de una célula doblemente marcada (|)(HRP-DAB/HRP-CI-Naftol 1.400x).

d.- Detalle del lóbulo intermedio de un embrión E.19 que muestra la presencia de numerosas células diferenciadas ACTH-ir (.:) así como células en proliferación Brdu-ir (➡) y células doblemente marcadas (➤) (HRP-DAB/HRP-CI-Naftol 1.400x).

e.- Detalle del lóbulo anterior de un embrión en el estadio E.15 donde se observan las primeras células diferenciadas ACTH-ir (|) así como numerosas células en proliferación Brdu-ir(➡) (HRP-DAB/HRP-CI-Naftol 1.400x).

f.- Detalle del lóbulo anterior de un embrión en el estadio E.19 que muestra la presencia de una célula doblemente marcada (|)(HRP-DAB/HRP-CI-Naftol 1.400x).

HH: Hendidura hipofisaria.

LA: Lóbulo anterior.

L I: Lóbulo intermedio.

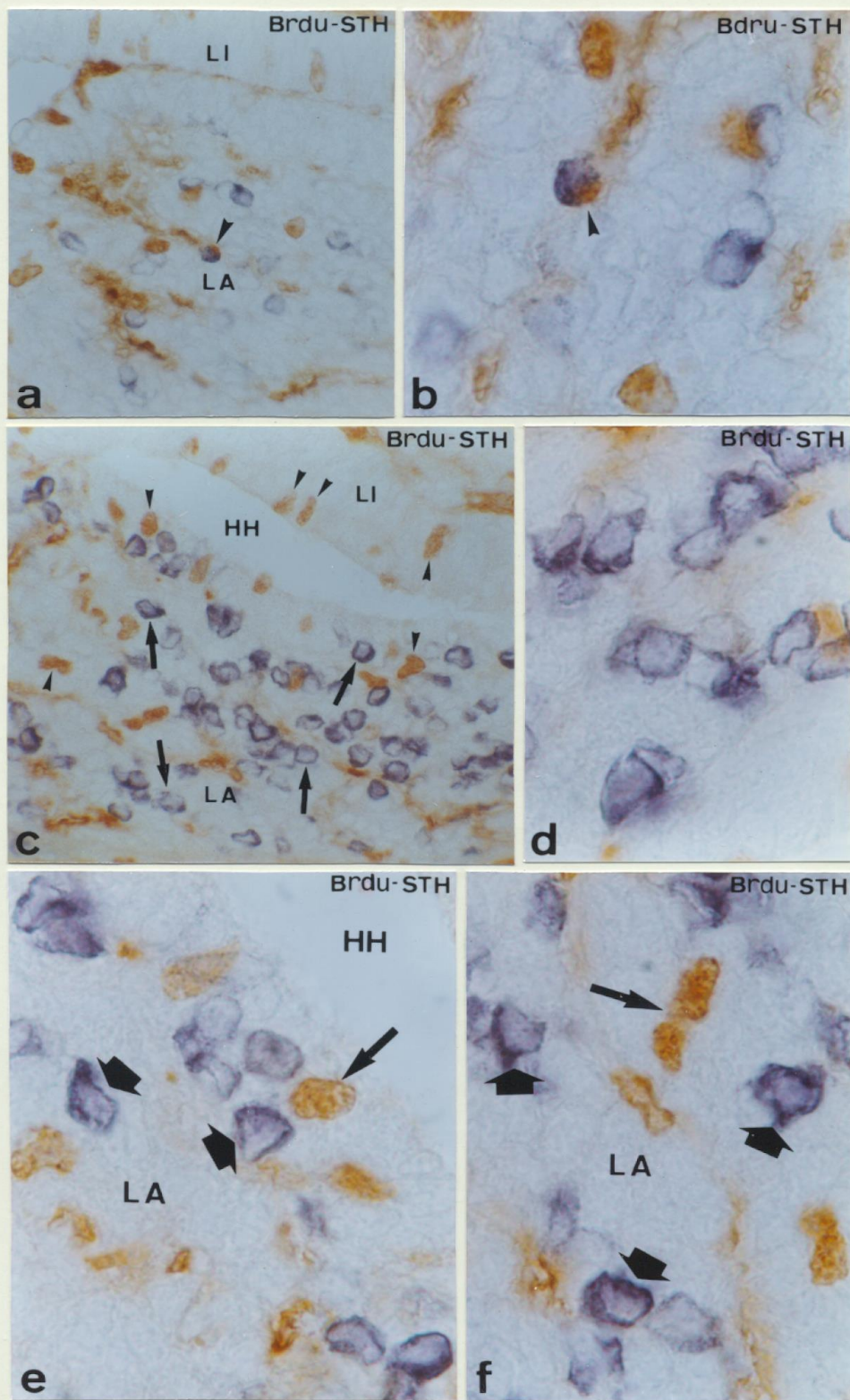


Fig 24

FIGURA 24

Diferenciación hormonal en Mamíferos. Estudio de la proliferación y diferenciación de las células somatotropas.

a.- Sección sagital de la hipófisis de un embrión en el estadio E.16 en la que se muestra un doble marcaje Brdu(HRP-DAB)/STH(HRP-CI-Naftol 380x). Obsérvese la presencia de las primeras células somatotropas diferenciadas STH-ir (azul) así como la presencia de una célula doblemente marcada STH-ir/Brdu-ir (➤).

b.- Detalle de la imagen anterior que muestra la célula doblemente marcada Brdu-ir/STH-ir (➤). Brdu(HRP-DAB)/STH(HRP-CI-Naftol 1.400x).

c.- Sección sagital de la hipófisis de un embrión en el estadio E.17 que muestra la presencia de numerosas células diferenciadas STH-ir (➡) en el lóbulo anterior así como numerosas células en proliferación Brdu-ir (➤) tanto en el lóbulo anterior como en el lóbulo intermedio. Brdu(HRP-DAB)/STH(HRP-CI-Naftol 380x).

d.- Detalle del lóbulo anterior de un embrión E.17 en el que se muestran numerosas células diferenciadas STH-ir (HRP-CI-Naftol 1.400x).

e,f.- Detalles del lóbulo anterior de embriones E.18 donde se muestran células diferenciadas STH-ir (|) y células en proliferación Brdu-ir (™). Brdu(HRP-DAB)/STH(HRP-CI-Naftol 1.400x).

HH: Hendidura hipofisaria.

LA: Lóbulo anterior.

L I: Lóbulo intermedio.

3.- Ontogenia de Péptidos en Células Hipofisarias.

El estudio de numerosos péptidos en la hipófisis del ratón adulto, nos ha revelado la presencia de Galanina, Péptido Intestinal Vasoactivo y Neuropeptido Y (Fig 25a,25c,25e) además de Leucina-encefalina y Metionina-encefalina en células hipofisarias (Fig 26a,26c) presentando todos ellos un marcado dimorfismo sexual así como diferencias entre los distintos momentos fisiológicos; sin embargo no se observó inmunorreacción para el péptido neurotensina en las células hipofisarias. El estudio del desarrollo nos ha revelado que estos péptidos comienzan a producirse en las primeras etapas del desarrollo postnatal, concretamente en la primera semana de vida postnatal, se observaron células inmunorreactivas para todos ellos en el lóbulo anterior (Fig 25b,25d,25f) (Fig 26b,26d).

4.- Ontogenia de Factores Liberadores y Péptidos en la Eminencia Media.

CRF (Factor liberador de la hormona corticotropa).

En el E.15 se observaron por primera vez, fibras CRF-ir en la zona externa de la eminencia media (Fig 27a,27b). Esta primera inmunorreacción fue muy escasa, aumentando progresivamente hasta el final de la embriogénesis (Fig 27d) y primeras etapas del desarrollo posnatal (Fig 27c,27e).

LHRH (Factor liberador de las hormonas gonadotropas).

El factor liberador de las gonadotropinas, LHRH, estuvo presente en la zona externa de la eminencia media desde el E.16 (Fig 28a,28b), un estadio previo al comienzo de la diferenciación de las células gonadotropas. En este estadio se observó una inmunorreacción débil que fue aumentando progresivamente hasta el final de la embriogénesis (Fig 28c) y comienzo del desarrollo posnatal (Fig 28d).

GHRH (Factor liberador de la hormona de crecimiento).

El factor liberador de la hormona de crecimiento GHRH estuvo ausente de la zona externa de la eminencia media durante todo el desarrollo embrionario. Después del nacimiento fibras GHRHir pudieron observarse por primera vez en esta estructura (Fig 28f).

NT (Neurotensina).

La NT, estuvo presente tanto en la zona externa de la eminencia media como en el lóbulo posterior a partir del E.18 (Fig 29a). Este péptido sin embargo no pudo observarse al llegar al estado adulto.

NPY (Neuropéptido Y).

El NPY estuvo presente por primera vez en la zona externa de la eminencia media en el E.18 (Fig 29b). La inmunorreacción fue más intensa en el desarrollo posnatal y continuó hasta el adulto (Fig 29c,29d).

Gal (Galanina).

La presencia de Gal-ir en esta región, se inició durante la vida posnatal manteniéndose en el animal adulto tanto en la eminencia media como en el lóbulo posterior (Fig 29e,29f).

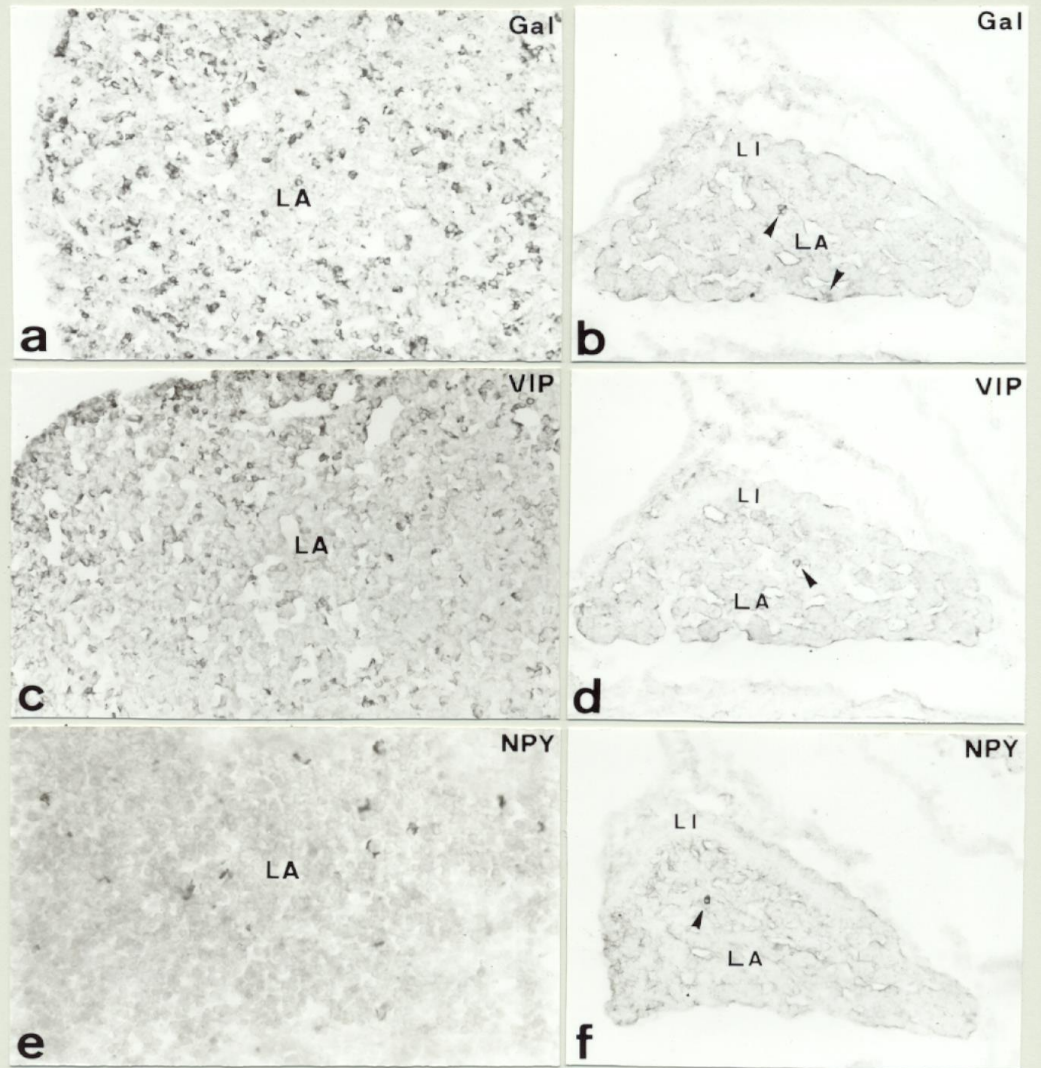


Fig 25

FIGURA 25

Ontogenia de Péptidos en células hipofisarias.

a.- Sección horizontal de la hipófisis de un ratón adulto que muestra la presencia de numerosas células Gal-ir en el lóbulo anterior (HRP-CI-Naftol 200x).

b.- Sección sagital de la hipófisis de un posnatal en el estadio P.5 que muestra la presencia de las primeras células Gal-ir (➤) en el lóbulo anterior (HRP-CI-Naftol 160x).

c.- Sección horizontal de la hipófisis de un ratón adulto que muestra la presencia de numerosas células VIP-ir en el lóbulo anterior (HRP-CI-Naftol 200x).

d.- Sección sagital de la hipófisis de un posnatal en el estadio P.5 que muestra la presencia de las primeras células VIP-ir (➤) en el lóbulo anterior (HRP-CI-Naftol 160x).

e.- Sección horizontal de la hipófisis de un ratón adulto que muestra la presencia de numerosas células NPY-ir en el lóbulo anterior (HRP-CI-Naftol 220x).

f.- Sección sagital de la hipófisis de un posnatal en el estadio P.5 que muestra la presencia de las primeras células NPY-ir (➤) en el lóbulo anterior (HRP-CI-Naftol 160x).

LA: Lóbulo anterior.

LI: Lóbulo intermedio.

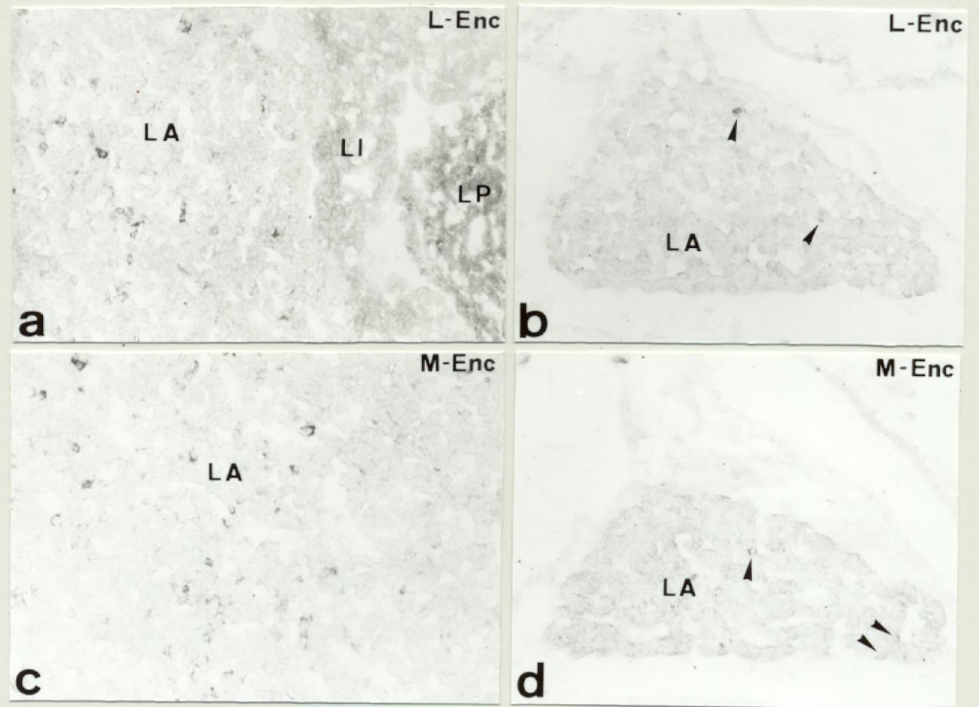


Fig 26

FIGURA 26

Ontogenia de Péptidos en células hipofisarias.

a.- Sección horizontal de la hipófisis de un ratón adulto que muestra la presencia de numerosas células L-Enc-ir en el lóbulo anterior. Obsérvese la presencia de inmunorreacción en el lóbulo posterior (LP). (HRP-CI-Naftol 220x).

b.- Sección sagital de la hipófisis de un posnatal en el estadio P.5 que muestra la presencia de las primeras células L-Enc-ir (➤) en el lóbulo anterior. (HRP-CI-Naftol 160x).

c.- Sección horizontal de la hipófisis de un ratón adulto que muestra la presencia de numerosas células M-Enc-ir en el lóbulo anterior. (HRP-CI-Naftol 220x).

d.- Sección sagital de la hipófisis de un posnatal en el estadio P.5 que muestra la presencia de las primeras células M-Enc-ir (➤) en el lóbulo anterior. (HRP-CI-Naftol 160x).

LA: Lóbulo anterior.

LI: Lóbulo intermedio.

LP: Lóbulo posterior.

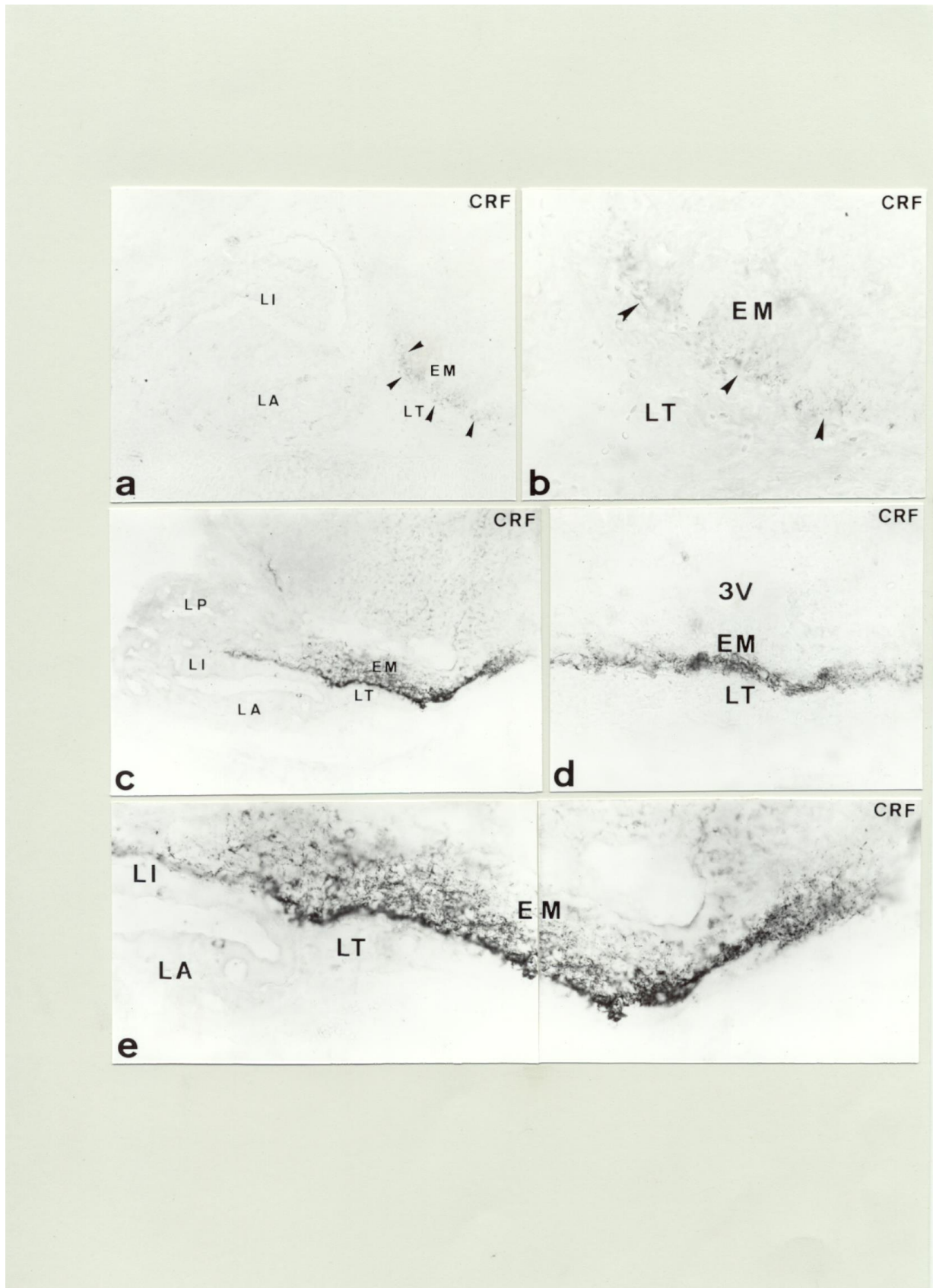


Fig 27

FIGURA 27

Ontogenia de Factores Liberadores en la Eminencia Media.

a.- Sección sagital de la hipófisis en el estadio E.15 que muestra la presencia de las primeras fibras CRF-ir (➤) en la zona externa de la eminencia media (HRP-CI-Naftol 220x).

b.- Detalle de la imagen anterior que muestra las fibras CRF-ir (➤) en la zona externa de la eminencia media (HRP-CI-Naftol 440x).

c.- Sección sagital de la hipófisis en el estadio E.18 que muestra numerosas fibras CRF-ir a lo largo de toda la zona externa de la eminencia media (HRP-CI-Naftol 180x).

d.- Detalle en sección transversal de la eminencia media en el estadio E.18 que muestra la presencia de fibras CRF-ir (HRP-CI-Naftol 420x).

e.- Detalle en sección sagital en el estadio E.18 que muestra una gran densidad de fibras CRF-ir a lo largo de toda la eminencia media (HRP-CI-Naftol 460x).

EM: Eminencia media.

LA: Lóbulo anterior.

LI: Lóbulo intermedio.

LT: Lóbulo tuberal.

LP: Lóbulo posterior.

3V: Tercer ventrículo.

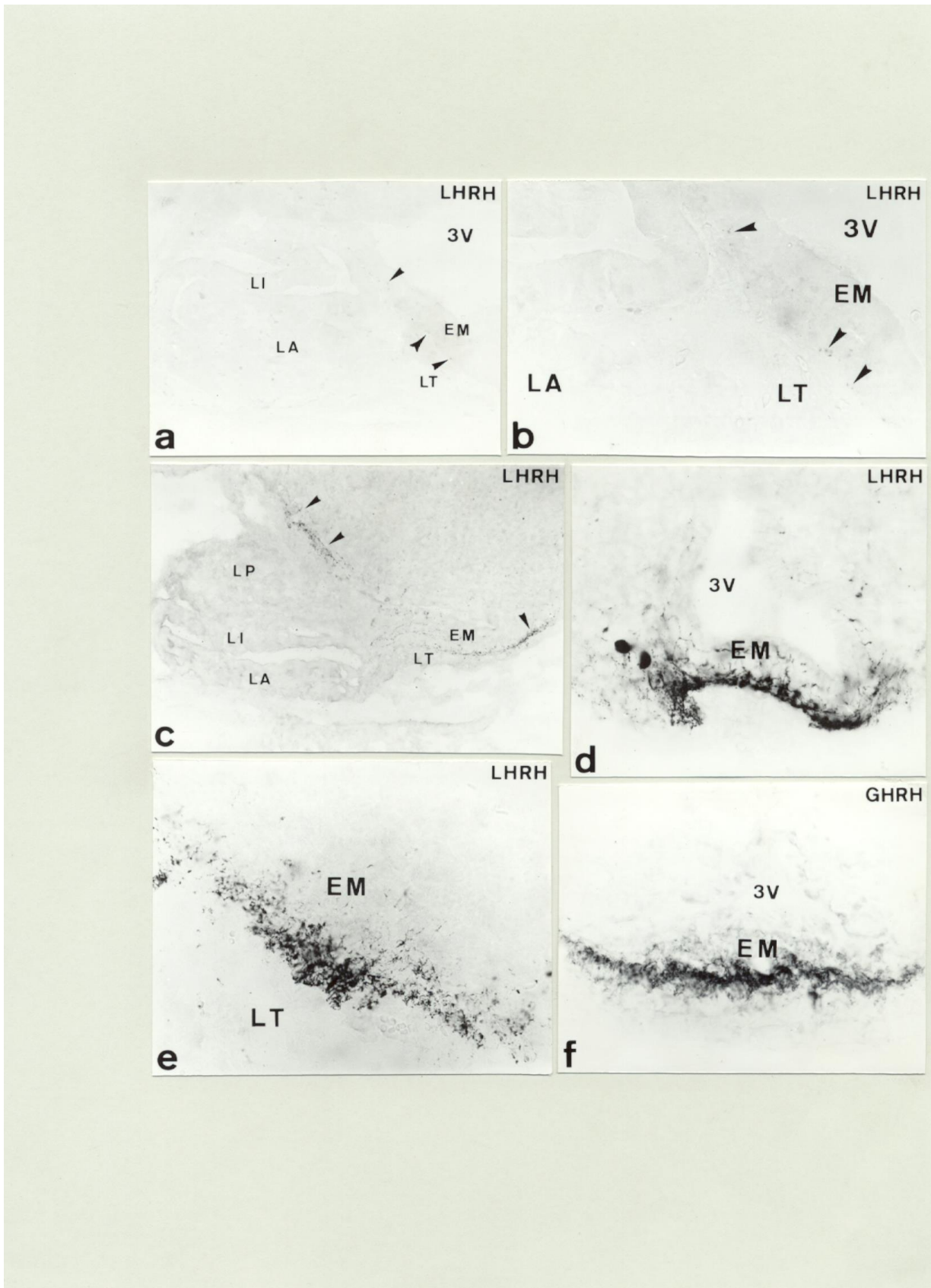


Fig 28

FIGRA 28

Ontogenia de Factores Liberadores en la Eminencia Media.

a.- Sección sagital de la hipófisis en el estadio E.16 que muestra la presencia de las primeras fibras LHRH-ir (➤) en la zona externa de la eminencia media (HRP-CI-Naftol 220x).

b.- Detalle de la imagen anterior que muestra las fibras LHRH-ir (➤) en la zona externa de la eminencia media (HRP-CI-Naftol 440x).

c.- Sección sagital de la hipófisis en el estadio E.17 que muestra la presencia de numerosas fibras LHRH-ir (➤) en toda la zona externa de la eminencia media (HRP-CI-Naftol 180x).

d,e.- Detalles en sección transversal y sagital respectivamente de un posnatal en el estadio P. 5 que muestra una gran densidad de fibras LHRH-ir en la zona externa de la eminencia media (HRP-CI-Naftol 440x).

f.- Detalle en sección transversal de un posnatal en el estadio P.7 que muestra la presencia de fibras GHRH-ir en la zona externa de la eminencia media (HRP-CI-Naftol 420x)

EM: Eminencia media.

LA: Lóbulo anterior.

LI: Lóbulo intermedio.

LT: Lóbulo tuberal.

LP: Lóbulo posterior.

3V: Tercer ventrículo.

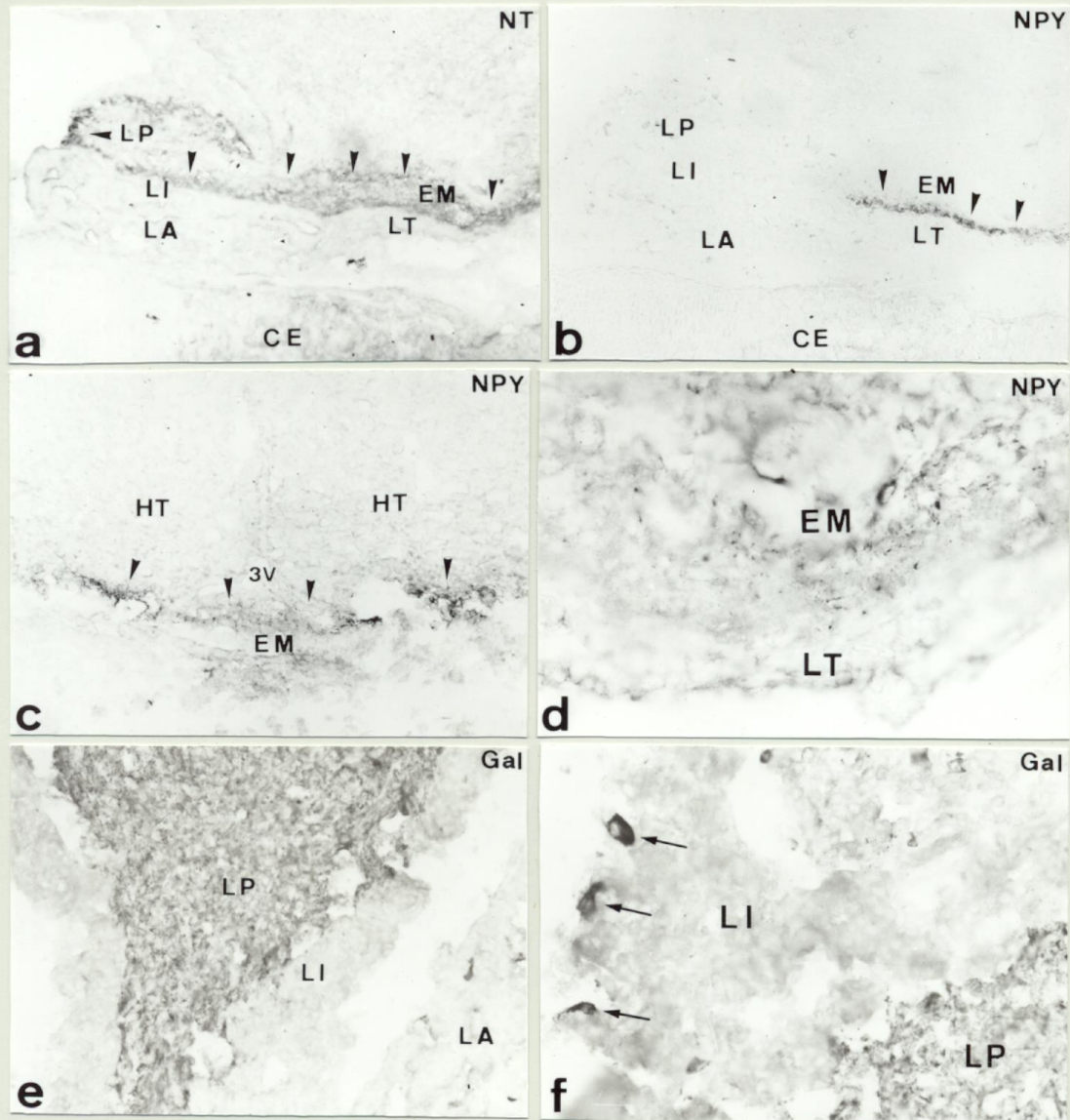


Fig 29

FIGURA 29

Ontogenia de Péptidos en la Eminencia Media.

a.- Sección sagital de la hipófisis en el estadio E.18 que muestra la presencia de fibras NT-ir (➤) a lo largo de toda la eminencia media y en el lóbulo posterior (HRP-CI-Naftol 180x).

b.- Sección sagital de la hipófisis en el estadio E.18 que muestra la presencia de fibras NPY-ir (➤) en la zona externa de la eminencia media (HRP-CI-Naftol 180x).

c.- Sección transversal en un posnatal en el estadio P.5 que muestra fibras NPY-ir (➤) a lo largo de toda la zona externa de la eminencia media (HRP-CI-Naftol 160x).

d.- Detalle en sección transversal de un posnatal en el estadio P.21 que muestra fibras NPY-ir en la zona externa de la eminencia media (HRP-CI-Naftol 460x).

e,f.- Detalles en sección horizontal de la hipófisis de un ratón adulto que muestra la presencia de numerosas fibras Gal-ir en todo el lóbulo posterior. Obsérvese la presencia de células Gal-ir en el lóbulo intermedio (TM) (HRP-CI-Naftol) e (340x) f (520x).

EM: Eminencia media.

HT: Hipotálamo.

LA: Lóbulo anterior.

LI: Lóbulo intermedio.

LT: Lóbulo tuberal.

LP: Lóbulo posterior.

3V: Tercer ventrículo.

RESULTADOS
HIPÓFISIS DE AVES

1.- GENERALIDADES.

La hipófisis de aves presenta en el animal adulto particularidades que la hacen diferente en algunos aspectos, al resto de los vertebrados; entre estas diferencias destaca la falta de lóbulo intermedio ó la presencia de una doble eminencia media contactando con cada una de las dos marcadas regiones en que se divide el lóbulo anterior.

El estudio del desarrollo nos ayudaría a conocer el origen de estas diferencias; las aves a pesar de haber sido estudiadas por diversos autores durante su desarrollo embrionario, es el grupo de vertebrados que presenta mayores contradicciones respecto a los resultados de los distintos autores (Wingstrand 1.955, 1.966; Betz y Jarskar 1.974; Gasc y Sar 1.981; Barvanov 1.985; Thommes y col. 1.987; Barvanov 1.990; Ishida y col. 1.991; Malamed y col. 1.993; McCann-Levorse y col. 1.993; Kansaku y col. 1.994; Porter y col. 1.995; Allaerts y col. 1.999).

Uno de los puntos de suma importancia para la comprensión del origen de la distribución celular, la diferenciación de los distintos tipos celulares a partir de la bolsa de Rathke, no ha sido tratado lo que lleva a la existencia de trabajos en la misma especie de ave pero donde distintos autores observan una regionalización diferente de los tipos celulares (Barvanov 1.985; Thommes y col. 1.987; Barvanov 1.990; Kansaku y col. 1.994).

Otro aspecto en el que difieren los distintos autores, es el momento del desarrollo en el que se diferencia cada tipo celular (Gasc y sar 1.981; Thommes et al. 1.987; Malamed y col. 1.993; Kansaku et al. 1.994; Porter y col. 1.995; Allaerts y col. 1.999); el desacuerdo sobre este punto no solamente se da entre diferentes especies de aves sino también en una misma especie, en el pollo (*Gallus gallus*) existen datos totalmente contradictorios sobre la diferenciación de algunos tipos celulares, como es el caso de las células somatotropas (Gasc y Sar 1.981; Thommes et al. 1.987; Malamed et al. 1.993; Kansaku et al. 1.994; Porter et al. 1.995; Allaerts et al. 1.999), las células lactotropas (Gasc y Sar 1.981; Barvanov 1.985; Ishida et al. 1.991; Kansaku et al. 1.994; Allaerts et al. 1.999) y las células gonadotropas (Gasc y Sar 1.981; Kansaku et al. 1.994; Allaerts et al. 1.999).

Como habíamos planteado al comienzo de este trabajo, con el estudio del desarrollo de la hipófisis en aves nos habíamos propuesto comparar con el desarrollo de esta glándula en mamíferos, dos aspectos fundamentalmente:

- 1.- El origen de los distintos lóbulos y tipos celulares adenohipofisarios, algunos de los cuales presentan regionalización, a partir de la bolsa de Rathke.
- 2.- La secuencia de la diferenciación hormonal.

2.- RESULTADOS.

1.- Ontogenia y desarrollo de la hipófisis.

El origen de la hipófisis de aves, al igual que en otros grupos de vertebrados, está en una evaginación del epitelio del estomodeo (ST), origen de la adenohipófisis, y el neuroepitelio de la base diencefálica, origen de la neurohipófisis.

La formación de la adenohipófisis es anterior a la neurohipófisis; la bolsa de Rathke o evaginación del estomodeo a partir de la cual va a desarrollarse la adenohipófisis, se puede observar tempranamente en el desarrollo, desde el día 4 (E.4) de desarrollo embrionario (Fig 36 a). En su inicio, la bolsa está constituida por una sola capa de células cúbicas y se observa separada de la región ventral del diencefalo por la presencia de mesénquima entre ambas estructuras (Fig 36b,36c). Está presente también en este estadio, otra evaginación caudal a la bolsa de Rathke que constituye la Bolsa de Sessel (Fig 36a,36b). En sección transversal se observa que la bolsa presenta unas expansiones laterales de la que constituyen el primer esbozo del lóbulo tuberal (Fig 36d).

1.1.- Desarrollo embrionario. Desarrollo de los lóbulos hipofisarios.

1.1.1.- Lóbulo Anterior.

El desarrollo general de la glándula ocurre de forma muy rápida, de tal manera que desde la mitad del desarrollo embrionario sólo ocurre un crecimiento en grosor y extensión de la misma.

El E.5 se caracteriza por el inicio de la proliferación celular; esta proliferación ocurre en primer lugar en la región rostral de la cara dorsal de la bolsa de Rathke (Fig 37a,37b). Como consecuencia de esta proliferación se va a formar la región rostral del lóbulo anterior; en esta zona, en el E.6, se va a producir una entrada de mesénquima y por consiguiente de vasos sanguíneos (Fig 37c-e). En este estadio se va a producir el cierre de la bolsa de Rathke por su extremo rostral, permaneciendo conectada con el epitelio de la cavidad bucal por medio de un

cordón bucohipofisario (Fig 37c-e); el cierre de la bolsa nos permite delimitar dos regiones proliferativas claramente diferenciadas, una zona caudal (Rc) y una zona rostral (Rr) (Fig 37c-f); la bolsa de Sessel, mientras que en el pollo sufre una regresión y desaparece (Fig 37c), en la codorniz se observó cómo se integraba fusionándose con la cara ventral de la bolsa de Rathke en su parte rostral (Fig 37d). La proliferación continuó en ambas regiones del lóbulo anterior aunque, la entrada de mesénquima y de vasos sanguíneos ocurrió en un primer momento, sólo en la mitad rostral (Fig 38a,38b). Ya en el siguiente estadio, hay una entrada de mesénquima y vasos sanguíneos por todo el lóbulo anterior (Fig 38c,38d) al tiempo que degeneran las células del cordón y se independiza la glándula del epitelio de la cavidad bucal, la hendidura hipofisaria, resto de la cavidad bucal en el interior de la bolsa, sólo se observó en la mitad caudal del lóbulo y de forma muy reducida (Fig 38c).

Hasta el final del desarrollo, el lóbulo anterior sólo va a tener un crecimiento en grosor y fundamentalmente en longitud, extendiéndose en sentido rostral (Fig 39a). Histológicamente, hasta los últimos estadios del desarrollo, el lóbulo anterior está organizado en cordones celulares rodeados de abundante tejido conjuntivo (Fig 39c,39d); sólo al final de la embriogénesis su constitución es más compacta, habiéndose extendido ventralmente a la eminencia media, en toda la extensión de esta (Fig 39e). Abundante tejido conjuntivo se encuentra entre ambas estructuras aunque hacia la mitad del desarrollo, pudo observarse una conexión entre el extremo caudal del lóbulo anterior y el lóbulo neural en secciones sagitales (Fig 39a).

En secciones transversales, en este mismo periodo, se observó como permanece una continuidad entre las células de la región rostral del lóbulo anterior y las del lóbulo tuberal (Fig 39b).

1.1.2.- Lóbulo Tuberal.

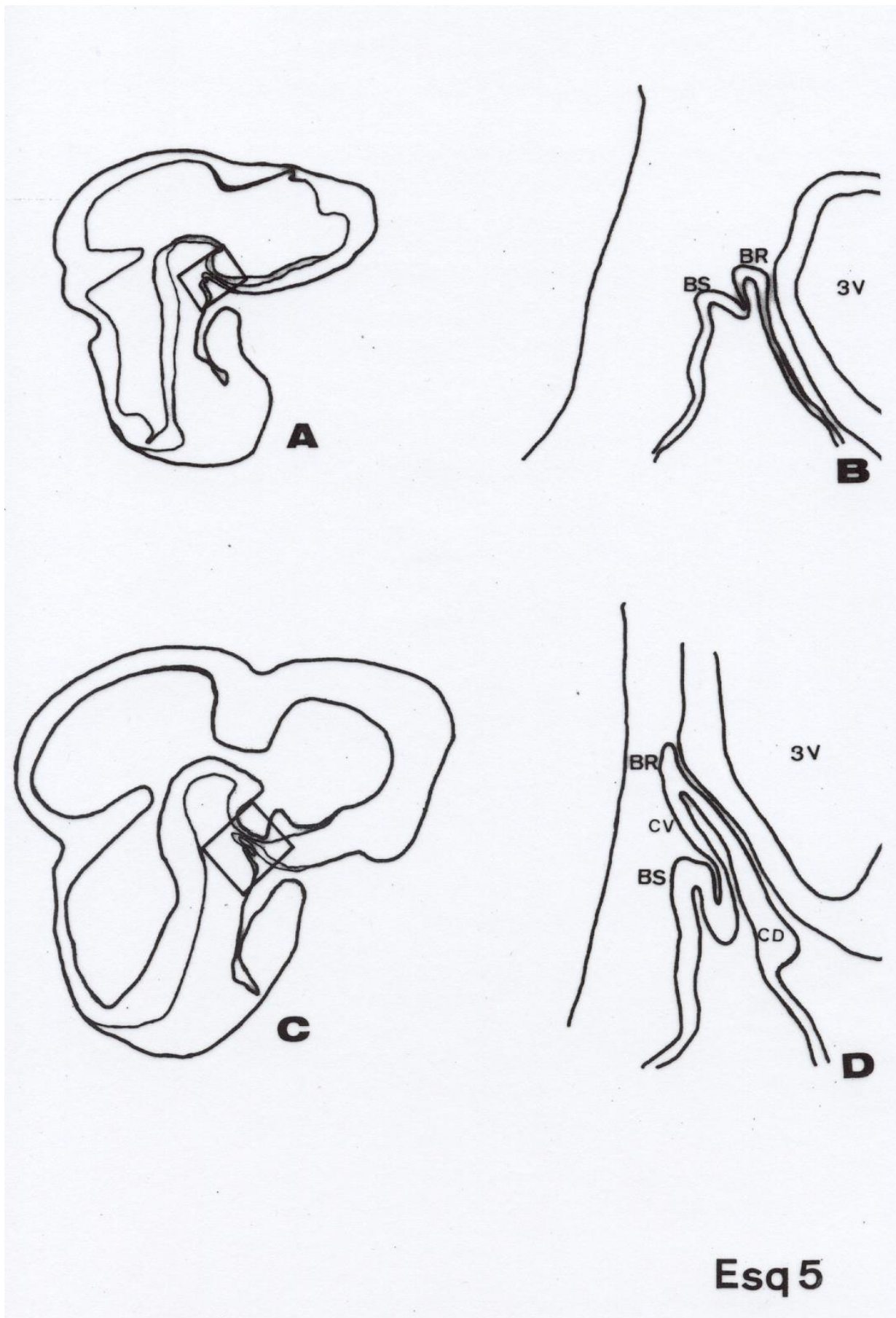
Desde su formación la bolsa de Rathke presenta, en una sección transversal, dos expansiones laterales, en su zona rostral (Fig 40a,40b), que son el origen del lóbulo tuberal. Estas expansiones en un primer momento son dos agrupaciones de células similares al resto del lóbulo anterior, próximas a este y separadas del tejido nervioso (Fig 40c). El desarrollo de este

lóbulo implica un crecimiento rostral y una mayor proximidad a la eminencia media de la cual se mantiene separado por una delgada capa de conjuntivo (Fig 40d); al final del desarrollo, el lóbulo queda constituido por dos cordones celulares que rodean en toda su longitud la eminencia media permaneciendo entre ambas estructuras, una delgada capa de conjuntivo (Fig 40e). Este conjuntivo fue más abundante entre el lóbulo tuberal y el lóbulo anterior (Fig 40f).

1.1.3.- Lóbulo Posterior.

Desde su formación, el epitelio que forma la cara dorsal de la bolsa de Rathke se extiende paralelamente al neuroepitelio que va a formar el diencéfalo ventral (Fig 41a) Este neuroepitelio va a constituir fundamentalmente la eminencia media la cuál va a estar comunicada, a través de conjuntivo, con el lóbulo anterior, tanto en su zona rostral como caudal. En el extremo de este neuroepitelio, una pequeña evaginación , en la proximidad del extremo caudal de la bolsa de Rathke, será el origen del lóbulo posterior (Fig 41b).

El desarrollo del lóbulo posterior ocurre tardíamente respecto al del resto de la glándula. En los primeros estadios sólo hay proliferación de las células que componen el neuroepitelio, observándose numerosas figuras mitóticas (Fig 41c); ya desde estos primeros estadios, se observa, en cortes transversales, como el neuroepitelio presenta más de una evaginación (Fig 41d) no siendo hasta el estadio E10 - E.11 que las fibras procedentes de los núcleos hipotalámicos comienzan a llegar hasta el extremo de las mismas constituyendo el lóbulo neural propiamente dicho (Fig 41e). Las distintas evaginaciones dan lugar a un lóbulo neural ramificado como puede observarse al final de la embriogénesis tanto en sección sagital (Fig 41f) como a diferentes niveles en sección transversal (Fig 41g,41h).



ESQUEMA 5

A.- Representación esquemática en sección sagital de la cabeza de un embrión de ave en el estadio E.4 en el que se señala la región correspondiente al esbozo adenohipofisario.

B.- Detalle del esbozo adenohipofisario.

C.- Representación esquemática en sección sagital de la cabeza de un embrión de ave en el estadio E.5 en el que se señala la región correspondiente al esbozo adenohipofisario.

D.- Detalle del esbozo adenohipofisario.

BR: Bolsa de Rathke.

BS: Bolsa de Sessel.

CD: Cara dorsal.

CV: Cara ventral.

3V: Tercer ventrículo.

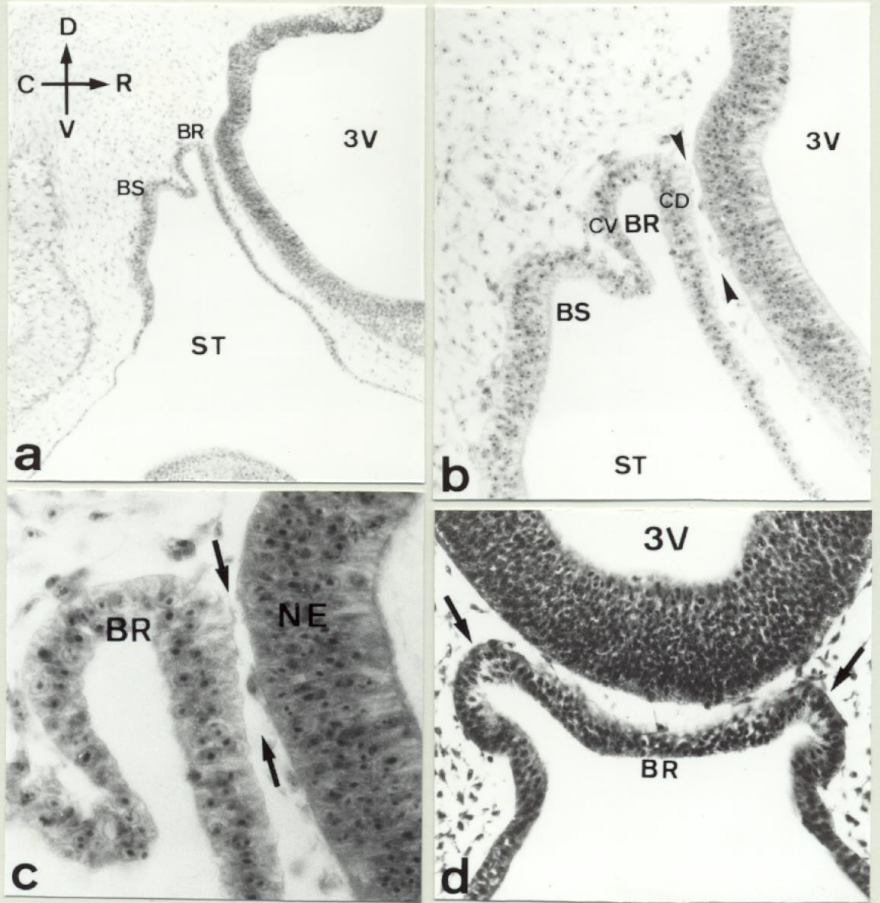


Fig 36

FIGURA 36

Aspectos de la formación del esbozo hipofisario en Aves en el E.4.

a.- Sección sagital de un embrión de ave en el estadio E.4 que muestra la evaginación del estomodeo correspondiente a la bolsa de Rathke (BR); obsérvese también la presencia de otra evaginación caudal a la bolsa de Rathke que constituye la Bolsa de Sessel (BS) (H-Er 120x).

b,c.- Detalles de la bolsa de Rathke en los que puede observarse claramente la presencia de mesénquima (➤) (➡) entre la bolsa y el neuroepitelio (NE) de la zona basal Diencefálica b.-(H-Er 260x); c.- (H-Er 560x).

c.- Sección transversal de un embrión de ave en el estadio E.4 a nivel de la bolsa de Rathke (BR) en el que se observan las expansiones laterales que constituyen el primer esbozo del lóbulo tuberal (➡) (H-Er 340x).

BR: Bolsa de Rathke.

BS: Bolsa de Sessel.

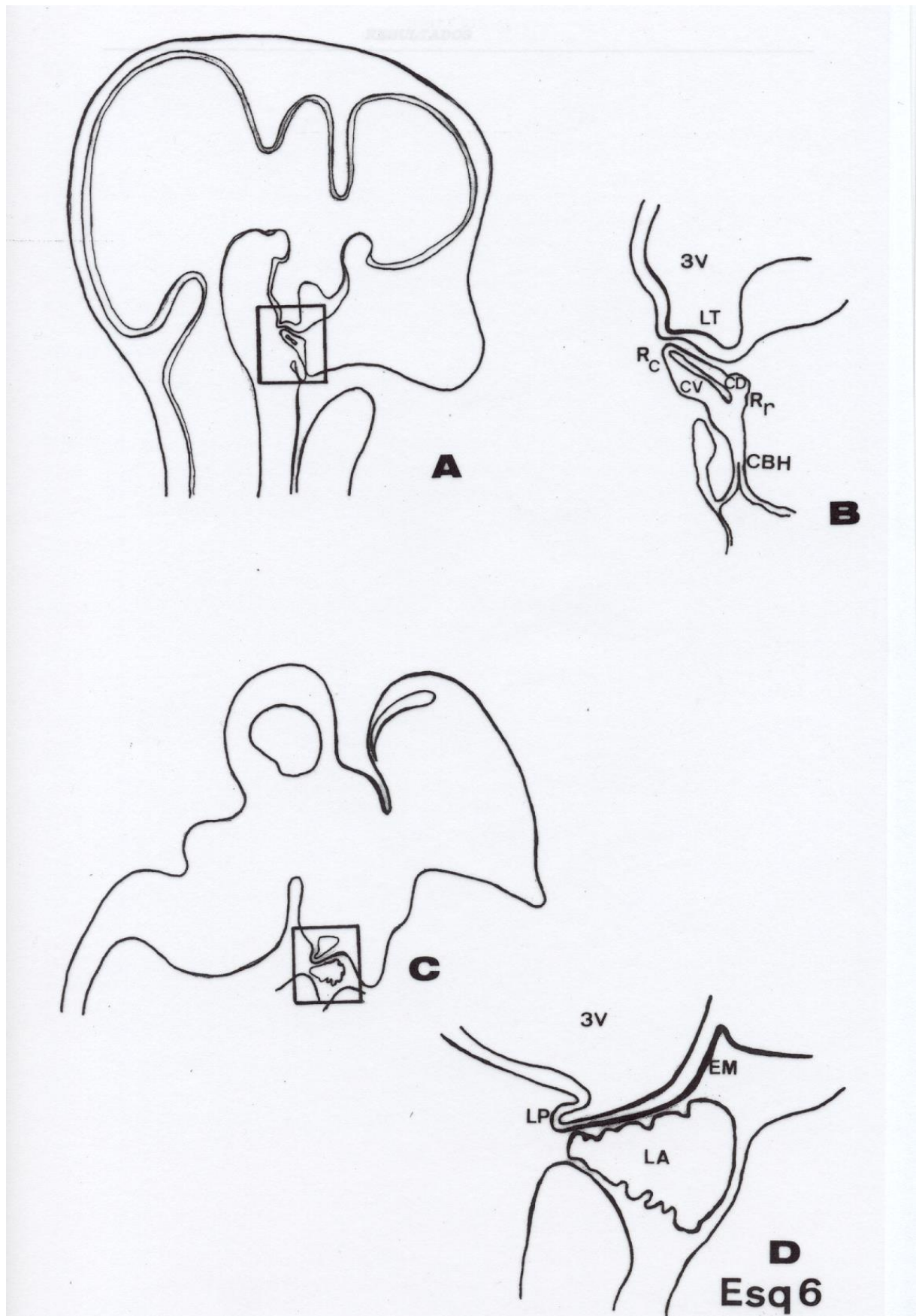
CD: Cara dorsal..

CV: Cara ventral.

NE: Neuroepitelio.

ST: Estomodeo.

3V: Tercer ventrículo.



ESQUEMA 6

A.- Representación esquemática en sección sagital de la cabeza de un embrión de ave en el estadio E.6 en el que se señala la región correspondiente al esbozo adenohipofisario.

B.- Detalle del esbozo adenohipofisario.

C.- Representación esquemática en sección sagital del cerebro y la hipófisis de un embrión de ave en el estadio E.9 en el que se señala la región correspondiente a la hipófisis.

D.- Detalle de la región correspondiente a la hipófisis.

CBH: Cordón bucohipofisario.

CD: Cara dorsal.

CV: Cara ventral.

EM: eminencia media.

LA: Lóbulo anterior.

LT: Lóbulo tuberal.

LP: Lóbulo posterior.

Rr: Región rostral.

Rc: Región caudal.

3V: Tercer ventrículo.

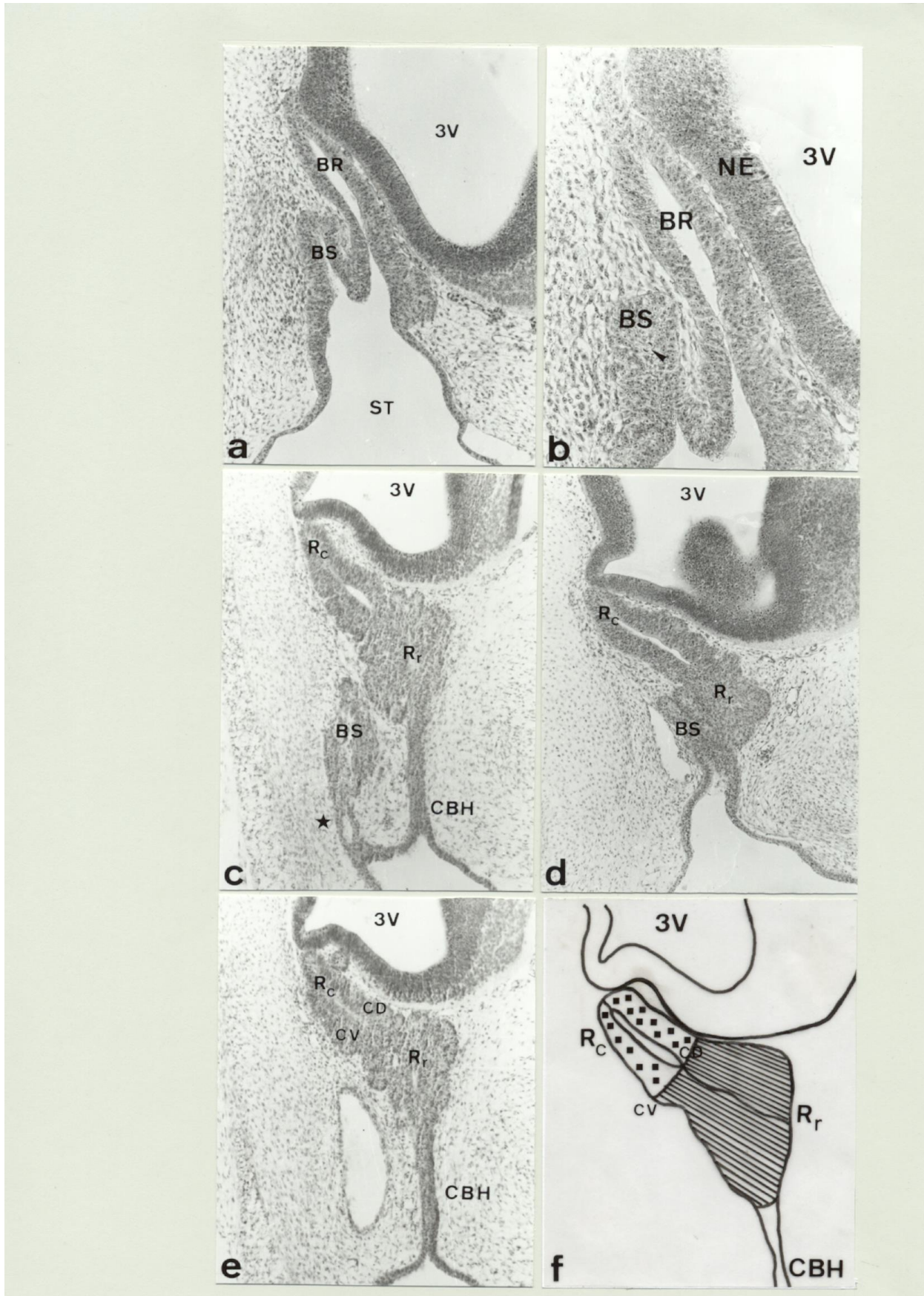

Fig 37

FIGURA 37

Aspectos de la formación del esbozo hipofisario en Aves entre el E.5 y el E.6.

a.- Sección sagital del esbozo hipofisario en el estadio E.5 que muestra un aumento de tamaño tanto en la bolsa de Rathke (BR) como en la bolsa de Sessel (BS). Obsérvese el aumento de la zona de contacto entre la bolsa de Rathke y el neuroepitelio de la región basal del Diencefalo (H-Er 140x).

b.- Detalle en sección transversal en el estadio E.5 que muestra la morfología del esbozo adenohipofisario. Obsérvese la presencia de mitosis en la bolsa de Sessel (➤) (H-Er 400x).

c.- Sección sagital de la hipófisis en un embrión de pollo en el estadio E.6 en el que se observa la presencia de un cordón bucohipofisario (CBH) formado como consecuencia del cierre de la bolsa de Rathke a la cavidad bucal. Asimismo se observa una intensa proliferación en la parte rostral. Obsérvese como se produce el cierre de la bolsa de Sessel independientemente del de la bolsa de Rathke (H) (H-Er 140x).

d.- Sección sagital de la hipófisis en un embrión de codorniz en el estadio E.6 en el que se observa el cierre de la bolsa a la cavidad bucal, sin embargo, a diferencia de lo que se observa en el embrión de pollo, en la codorniz se produce una fusión de la bolsa de Sessel con la bolsa de Rathke y posteriormente el cierre a la cavidad bucal (H-Er 140x).

e.- Sección sagital de la hipófisis en un embrión de pollo en el estadio E.6 en el que se muestra la presencia de dos regiones proliferativas, una región caudal (Rc) y una región rostral (Rr) (H-Er 140x).

f.- Representación esquemática en sección sagital en la que se muestran las dos regiones proliferativas Rc y Rr en el momento del cierre de la bolsa. Ambas regiones comprenden tanto cara dorsal (CD) como cara ventral (CV).

BR: Bolsa de Rathke.

BS: Bolsa de Sessel.

NE: Neuroepitelio.

Rc: Región caudal.

Rr: Región rostral.

3V: Tercer ventrículo.

ST: Estomodeo.

CBH: Cordón bucohipofisario.

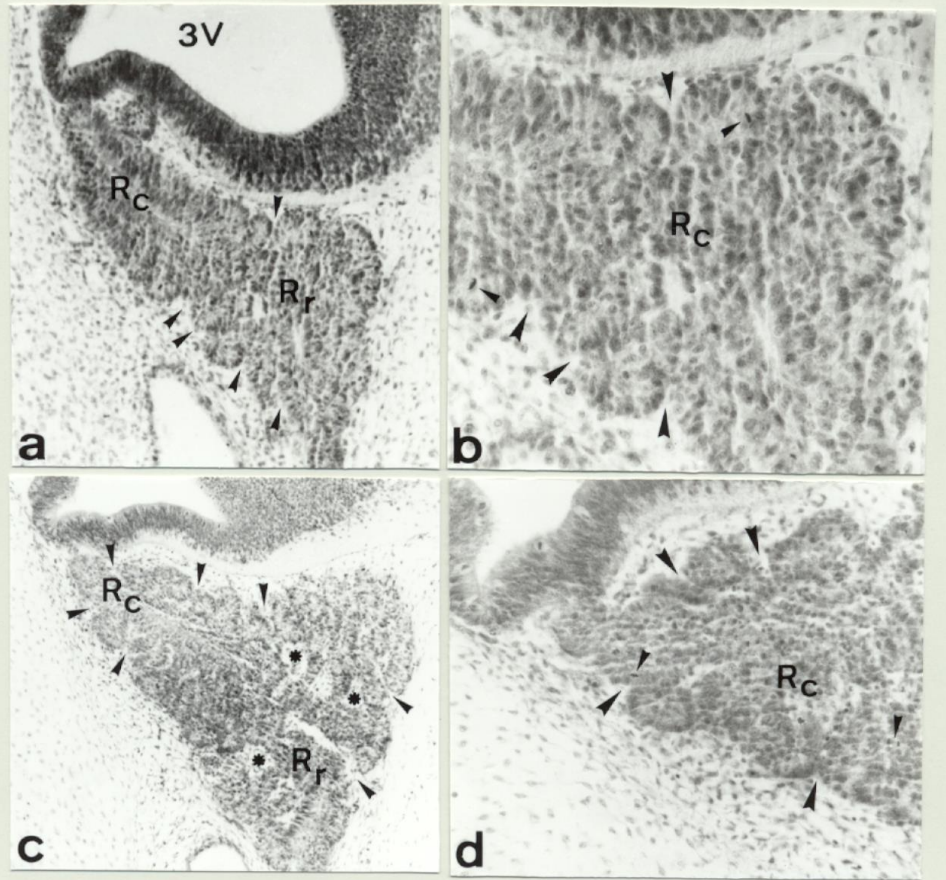


Fig 38

FIGURA 38

Aspectos de la formación del esbozo hipofisario en Aves entre el E.6 y el E.8.

a.- Sección sagital de la hipófisis de un embrión de pollo en el estadio E.6 en la que se observa en la zona rostral (Rr) una intensa proliferación así como el comienzo de la penetración del mesénquima circundante (➤) (H-Er 340x).

b.- Detalle en sección sagital de la zona rostral del lóbulo anterior en el estadio E.6 que muestra claramente las zonas de penetración activa de mesénquima (➤) así como células en mitosis (➤) (H-Er 440x).

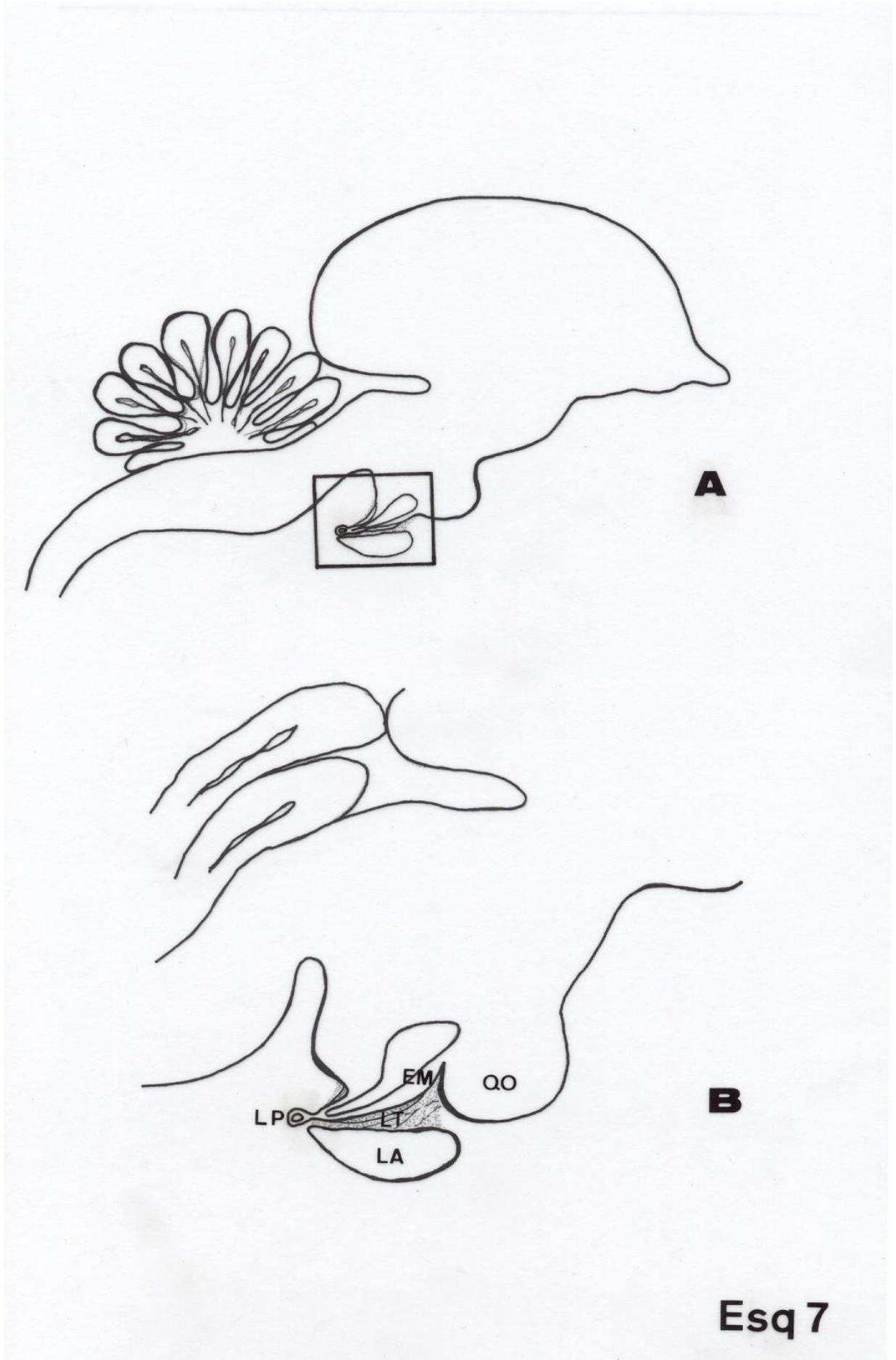
c.- Sección sagital de la hipófisis de un embrión de pollo en el estadio E.8 en la que se observa una intensa proliferación en toda la hipófisis así como la penetración del mesénquima circundante en la región caudal (Rc)(➤). Obsérvese asimismo la presencia de vasos sanguíneos en la región rostral (Rr) (⊖) (H-Er 340x).

d.- Detalle en sección sagital de la región caudal del lóbulo anterior en el estadio E.8 que muestra claramente las zonas de penetración activa de mesénquima (➤) (H-Er 400x).

Rr: Región rostral.

Rc: Región caudal.

3V: Tercer ventrículo.



ESQUEMA 7

A.- Representación esquemática en sección sagital del cerebro y la hipófisis de un ave al final del desarrollo embrionario en la que se señala la región correspondiente a la hipófisis.

B.- Detalle de la región correspondiente a la hipófisis.

EM: Eminencia media.

LA: Lóbulo anterior.

LT: Lóbulo tuberal.

LP: Lóbulo posterior.

QO: Quiasma óptico.

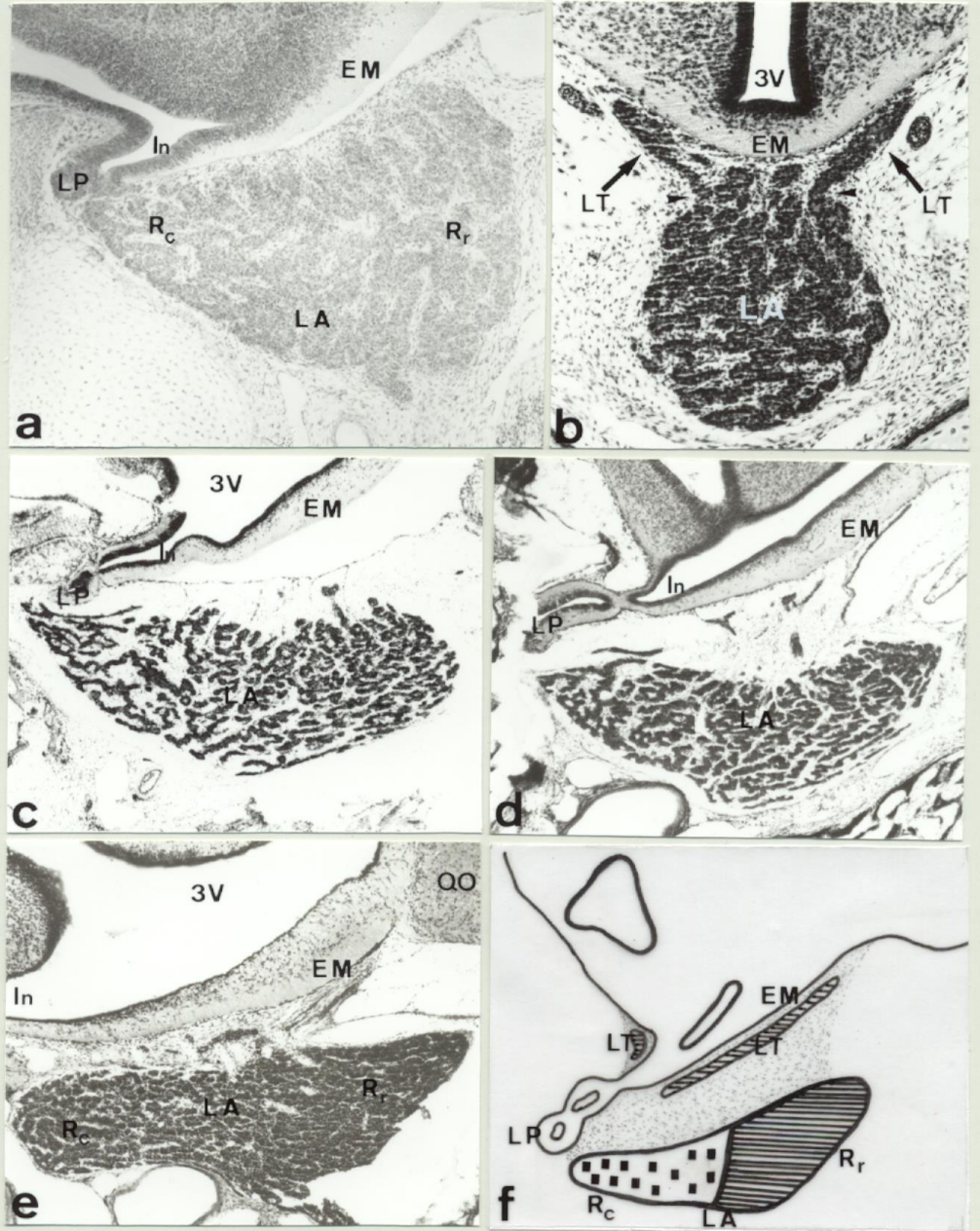


Fig 39

FIGURA 39

Aspectos de la formación del Lóbulo Anterior en Aves.

a.- Sección sagital de la hipófisis de un embrión de ave en el estadio E.9 en la que se muestra el crecimiento del lóbulo anterior (LA) en sentido rostrocaudal. Obsérvese como el lóbulo anterior aparece completamente invadido por el mesénquima (H-Er 140x).

b.- Sección transversal de la hipófisis de un embrión de ave en el estadio E.10 en el que se muestra la continuidad (➤) entre las células del lóbulo anterior (LA) y las células del lóbulo tuberal (LT) (➔) (H-Er 140x).

c.- Sección sagital de la hipófisis de un embrión de ave en el estadio E.14 en la que se muestra como el lóbulo anterior (LA) continua creciendo rostrocaudalmente. Obsérvese como aparecen los cordones celulares rodeados completamente de tejido conjuntivo (H-Er 140x).

d.- Sección sagital de la hipófisis de un embrión de ave en el estadio E.18 en la que se muestra la estructura del lóbulo anterior (LA) al final del desarrollo embrionario (H-Er 140x).

e.- Sección sagital de la hipófisis de un posnatal de ave en el estadio P.12 en la que se muestra la estructura definitiva del lóbulo anterior (LA) bastante más compacta que la observada al final del desarrollo embrionario (H-Er 160x).

f.- Representación esquemática en sección sagital al final del desarrollo embrionario que muestra la evolución de las dos regiones proliferativas, así como el origen de cada uno de los lóbulos adenohipofisarios a partir de estas.

LA: Lóbulo anterior.

LT: Lóbulo tuberal.

LP: Lóbulo posterior.

In: Infundíbulo.

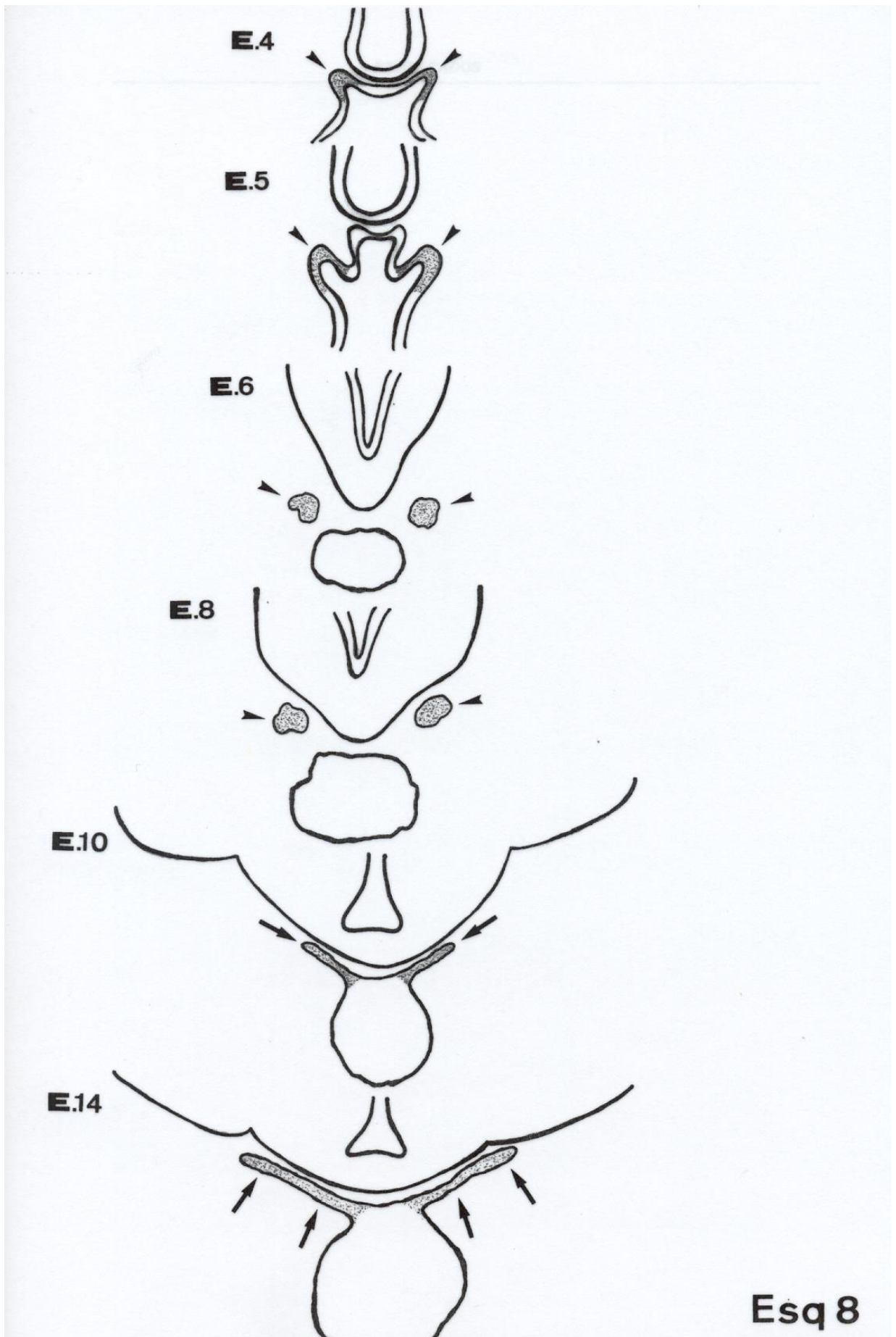
EM: Eminencia media.

QO. Quiasma óptico.

Rc: Región caudal.

Rr: Región rostral.

3V: Tercer ventrículo



Esq 8

ESQUEMA 8

Representación esquemática en sección transversal que muestra la formación del lóbulo tuberal en las aves desde su inicio como expansiones laterales de la bolsa de Rathke (➤) en el estadio E.4, hasta su posición definitiva hacia el final del desarrollo embrionario donde aparece rodeando completamente la eminencia media (➔).

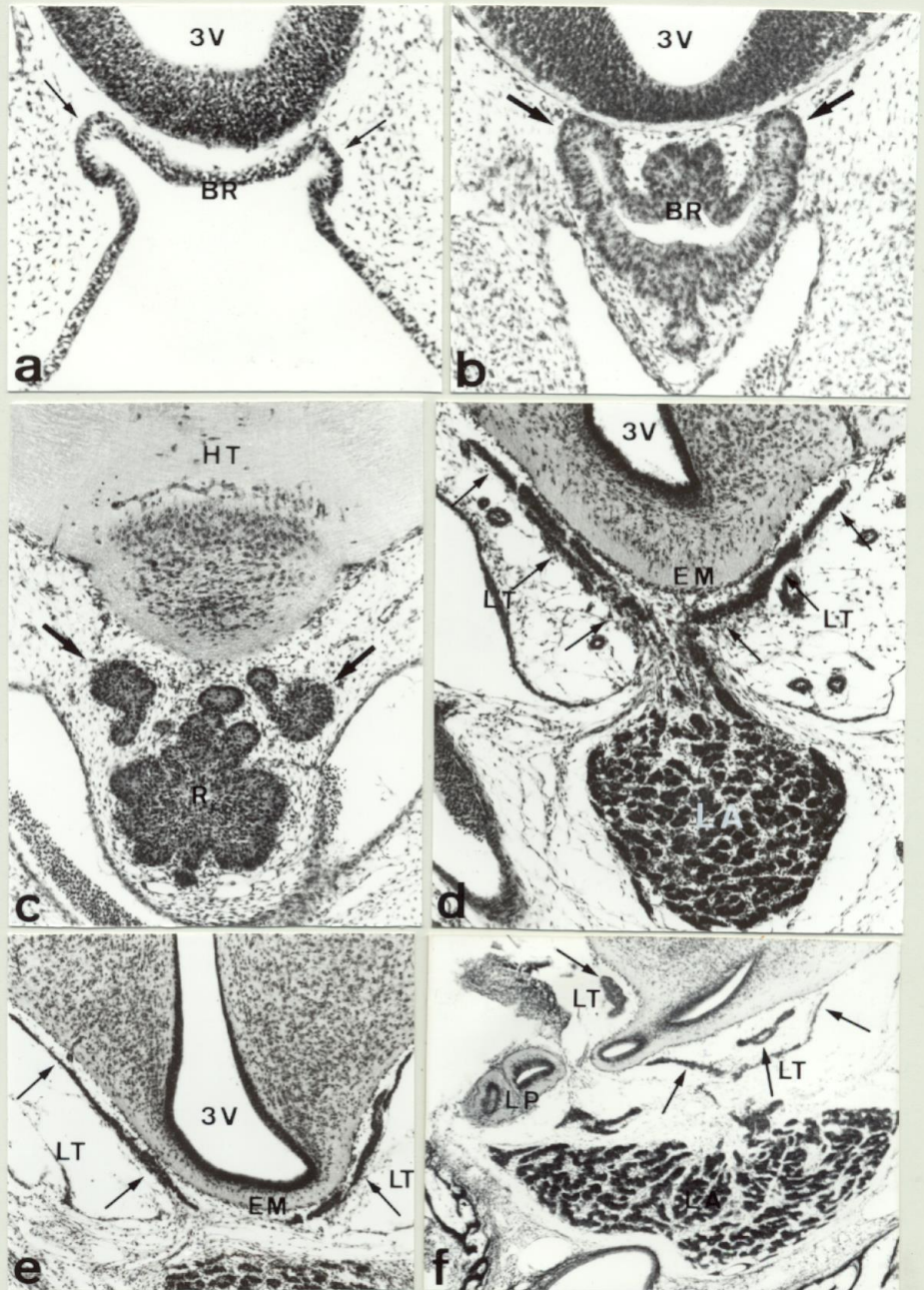


Fig 40

FIGURA 40

Aspectos de la formación del Lóbulo Tuberal en Aves.

a.- Sección transversal de un embrión de ave en el estadio E.4 a nivel de la bolsa de Rathke (BR) en el que se observan las expansiones laterales que constituyen el primer esbozo del lóbulo tuberal (TM) (H-Er 140x).

b.- Sección transversal de un embrión de ave en el estadio E.5 a nivel de la bolsa de Rathke que muestra la transformación de las expansiones iniciales en lóbulos laterales (➔) (H-Er 140x).

c.- Sección transversal de un embrión de ave en el estadio E.6 a nivel de la región rostral (Rr) del lóbulo anterior, que muestra la proliferación de los lóbulos laterales (➔) (H-Er 140x).

d.- Sección transversal de la hipófisis en el estadio E.12 que muestra como los lóbulos laterales han crecido rostralmente rodeando la eminencia media para formar el lóbulo tuberal (LT) (TM). Obsérvese como se mantiene el contacto entre el lóbulo tuberal (LT) y el lóbulo anterior (LA) (H-Er 160x).

e.- Sección transversal a nivel de la eminencia media al final del desarrollo embrionario que muestra la estructura definitiva del lóbulo tuberal (LT) (TM). Obsérvese la presencia de tejido conjuntivo separando ambas estructuras (H-Er 140x).

f.- Sección sagital de la hipófisis al final del desarrollo embrionario que muestra la estructura definitiva del lóbulo tuberal (LT) (TM) rodeando la eminencia media (EM). Obsérvese la presencia de tejido conjuntivo separando ambas estructuras (H-Er 140x).

BR: Bolsa de Rathke.

EM: Eminencia media.

LA: Lóbulo anterior.

LT: Lóbulo tuberal.

LP: Lóbulo posterior.

Rr: Región rostral.

3V: Tercer ventrículo.

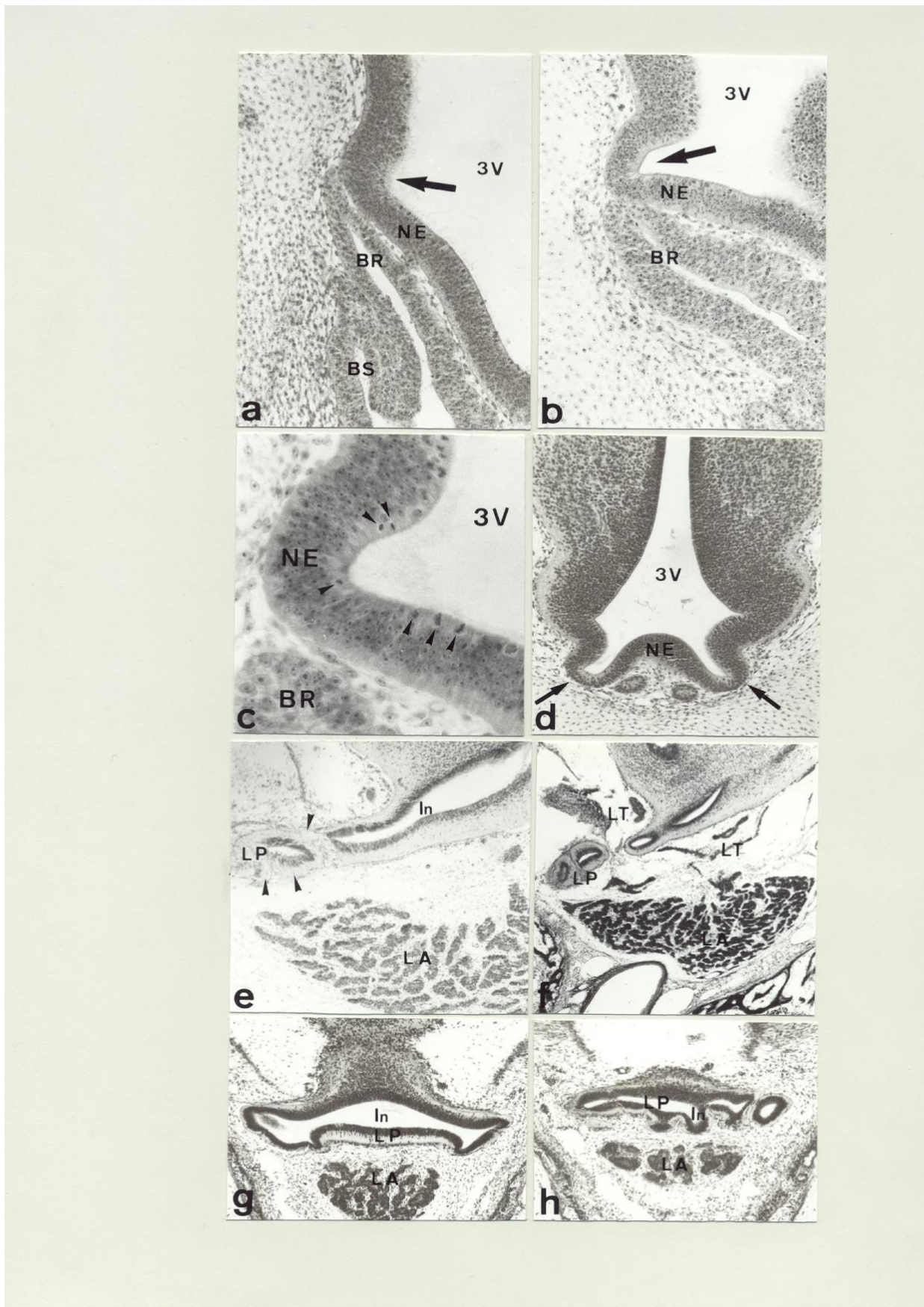

Fig 41

FIGURA 41

Aspectos de la formación del Lóbulo Posterior en Aves.

a.- Sección sagital del esbozo hipofisario en el estadio E.5, donde se muestra la primera evidencia morfológica en el neuroepitelio (NE) (➔) de la formación del lóbulo posterior (H-Er 200x).

b.- Sección sagital de la hipófisis en el estadio E.6, donde se muestra la evaginación (➔) en el neuroepitelio de la base del diencefalo que constituye el primer esbozo del lóbulo posterior (H-Er 200x).

c.- Detalle de la evaginación del neuroepitelio diencefálico en el que se observan numerosas células en mitosis (➤) (H-Er 580x).

d.- Sección transversal en el estadio E.6 que muestra la presencia de ramificaciones (➔) en la evaginación del neuroepitelio diencefálico (H-Er 160x).

e.- Sección sagital de la hipófisis en el estadio E.13 que muestra la presencia de numerosas fibras (➤), procedentes del hipotálamo, en el lóbulo posterior (LP) (H-Er 160x).

f.- Sección sagital de la hipófisis al final del desarrollo embrionario que muestra la estructura ramificada del lóbulo posterior (LP) (H-Er 120x).

g,h.- Secciones transversales al final del desarrollo embrionario que muestran la estructura definitiva del lóbulo posterior. Obsérvense las ramificaciones en los niveles más caudales (h) (H-Er 120x).

BR: Bolsa de Rathke.

BS: Bolsa de Sessel.

In. Infundíbulo.

NE: Neuroepitelio.

LA: Lóbulo anterior.

LT: Lóbulo tuberal.

2.- Diferenciación de las células adenohipofisarias. Estudio inmunohistoquímico.

2.1.- Diferenciación durante el desarrollo embrionario.

Los dos lóbulos de la adenohipófisis, tuberal y anterior, presentan células productoras de hormonas. Todas las hormonas clásicamente producidas por la hipófisis estuvieron presentes en el lóbulo anterior. Sin embargo en el lóbulo tuberal sólo se observó una de ellas.

Las primeras células en diferenciarse inmunohistoquímicamente se observaron en la cara dorsal de la región rostral de la bolsa (Rr). Esto ocurre en los estadios E.6 y E.7 en las dos especies estudiadas y las células fueron ACTH-ir y β Endorfina-ir (Fig 42a,42b). Ambas moléculas, derivadas de la POMC estuvieron presentes en las mismas células (Fig 42e₁,e₂).

En los estadios E.8 y E.9, otra hormona derivada de la POMC, la α MSH, estuvo presente por primera vez en la mitad rostral del lóbulo anterior (Fig 42c,42d). Se puede observar que los tres péptidos ACTH, β Endorfina y α MSH están presentes en la misma célula (Fig 43a₁,a₂) y (Fig 43b₁,b₂). Estas células derivan de la mitad rostral (Rr) de ambas caras de la bolsa (Fig). Al final de la embriogénesis las células corticotropas ocupan completamente la mitad rostral del lóbulo anterior (Fig 44a,44b).

En estos estadios, E.8 y E.9, se observó también por primera vez inmunorreacción para β TSH en células de la mitad caudal del lóbulo anterior (Fig 45a,45b,45f). En el estadio E.12 se observaron por primera vez células β TSH inmunorreactivas en el lóbulo tuberal (Fig 45c) así como en la mitad rostral del lóbulo anterior (Fig 45d). Tanto las células tireotropas de la mitad caudal del lóbulo anterior derivan de la mitad caudal de ambas caras de la bolsa (Rc), mientras que las células tireotropas de la mitad rostral del lóbulo anterior derivan de la mitad rostral de ambas caras de la bolsa (Rr). Al final de la embriogénesis las células tireotropas se observaron distribuidas por todo el lóbulo anterior y el lóbulo tuberal (Fig 45e,45g).

En el último estadio de desarrollo embrionario se observaron por primera vez células PRL-ir en la mitad rostral del lóbulo anterior (Fig 46a,46b). Estas células derivan de la mitad rostral (Rr) de ambas caras de la bolsa.

2.2.- Diferenciación durante el desarrollo posnatal.

En el estadio posnatal P.1 se observaron por primera vez células que presentaban inmunorreacción para STH en la mitad caudal del lóbulo anterior (Fig 46c,46d). Estas células derivan de la mitad caudal (Rc) de ambas caras de la bolsa.

Durante la primera y segunda semana de desarrollo posnatal continuó la diferenciación de las células lactotropas y somatotropas (Fig 47a,47b,48). Al final de la segunda semana se observaron por primera vez células β FSH-ir β LH-ir y por todo el lóbulo anterior (Fig 47c,47d,48). Estas células derivan tanto de la mitad rostral (Rr) como de la mitad caudal (Rc) de ambas caras de la bolsa.

Estos resultados, al igual que en el ratón, nos han permitido averiguar el origen de los distintos tipos celulares secretores a partir de las células de la bolsa, lo cual hemos reflejado en un mapa de destino en el que se muestra la localización, en las distintas caras de la bolsa, de los progenitores de cada uno de los tipos celulares secretores presentes en la hipófisis adulta (Fig 49).

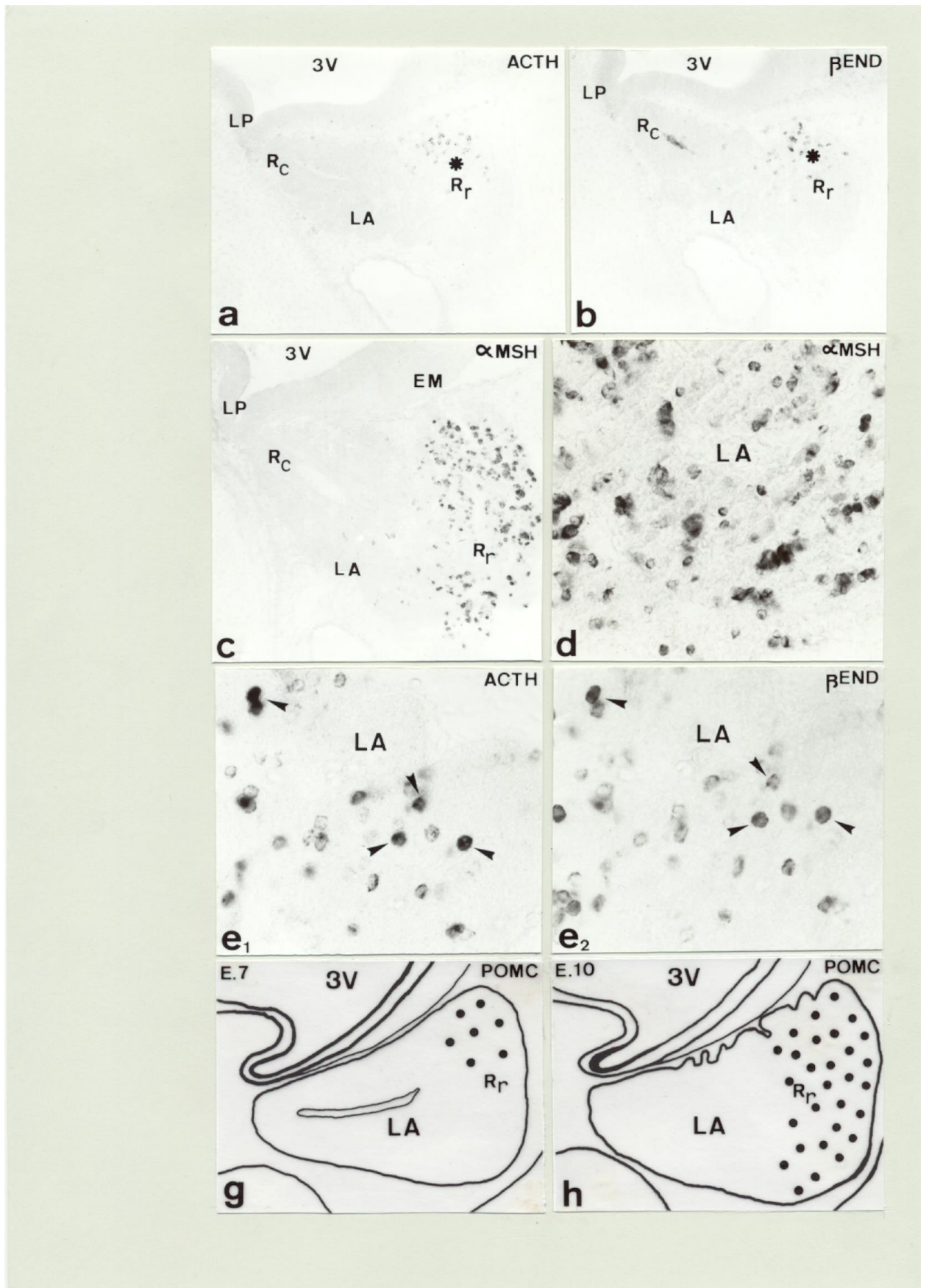


Fig 42

FIGURA 42

Diferenciación hormonal en Aves. Diferenciación de las células corticotropas.

a.- Sección sagital de la hipófisis en el estadio E.7 que muestra la presencia de las primeras células ACTH-ir (Ξ) en la zona dorsal de la región rostral (Rr) del lóbulo anterior (LA) (HRP/CI-Naftol 140x).

b.- Sección sagital de la hipófisis en el estadio E.7 que muestra la presencia de las primeras células β End-ir (Ξ) en la zona dorsal de la región rostral (Rr) del lóbulo anterior (LA) (HRP/CI-Naftol 140x).

c.- Sección sagital de la hipófisis en el estadio E.9. que muestra la presencia de primeras células α MSH-ir en la región rostral (Rr) del lóbulo anterior (LA) (HRP/CI-Naftol 140x).

d.- Detalle en sección sagital que muestra la morfología de las células corticotropas al comienzo de su diferenciación (HRP/CI-Naftol 340x).

e₁,e₂.- Sección sagital de la hipófisis en el estadio E.7 tratada consecutivamente con antisuero anti-ACTH y anti- β End respectivamente que muestra la presencia de ambas hormonas en las mismas células (\blacktriangleright) (HRP-CI-Naftol 460x).

g,h.- Representación esquemática en sección sagital que muestra las primeras etapas de la diferenciación de las células corticotropas.

EM: Eminencia media.

LA: Lóbulo anterior.

LP: Lóbulo posterior.

Rc: Región caudal.

Rr: Región rostral.

3V: Tercer ventrículo.

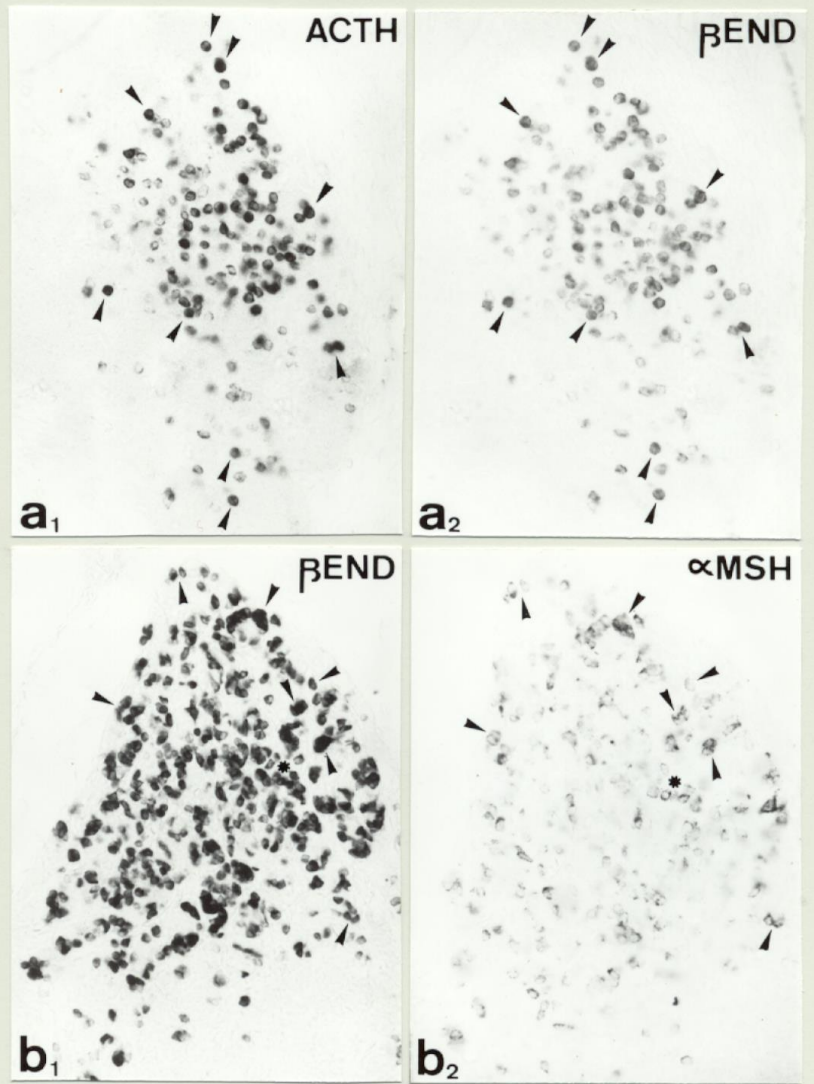


Fig 43

FIGURA 43

Diferenciación hormonal en Aves. Coexistencia de péptidos derivados de la POMC.

a₁,a₂.- Sección sagital de la hipófisis en el estadio E.8 tratada consecutivamente con antisuero anti-ACTH y anti-βEnd respectivamente. Obsérvese la presencia de ambos péptidos en las mismas células del lóbulo anterior (➤) (HRP/CI-Naftol 340x).

b₁,b₂.- Sección sagital de la hipófisis en el estadio E.12 tratada consecutivamente con antisuero anti-βEnd y anti-αMSH respectivamente. Obsérvese la presencia de ambos péptidos en las mismas células del lóbulo anterior (➤) (HRP/CI-Naftol 340x).

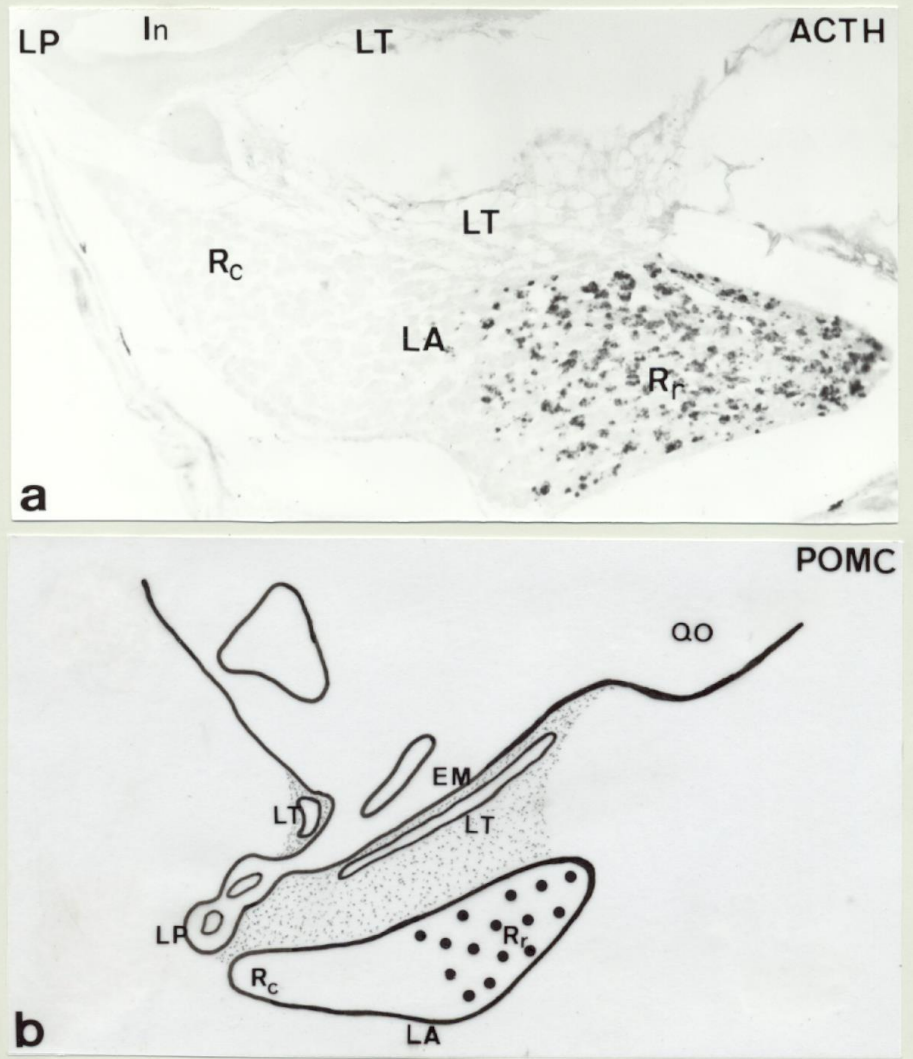


Fig 44

FIGURA 44

Diferenciación hormonal en Aves. Diferenciación de las células corticotropas.

a.- Sección sagital de la hipófisis al final del desarrollo embrionario que muestra la distribución definitiva de las células corticotropas en la región rostral (Rr) del lóbulo anterior (LA) (HRP/CI-Naftol 160x).

b.- Representación esquemática en sección sagital que muestra la distribución definitiva de las células corticotropas.

In: Infundíbulo.

LA: Lóbulo anterior.

LT: Lóbulo tuberal.

LP: Lóbulo posterior.

QO: Quiasma óptico.

Rc: Región caudal.

Rr: Región rostral.

3V: Tercer ventrículo.

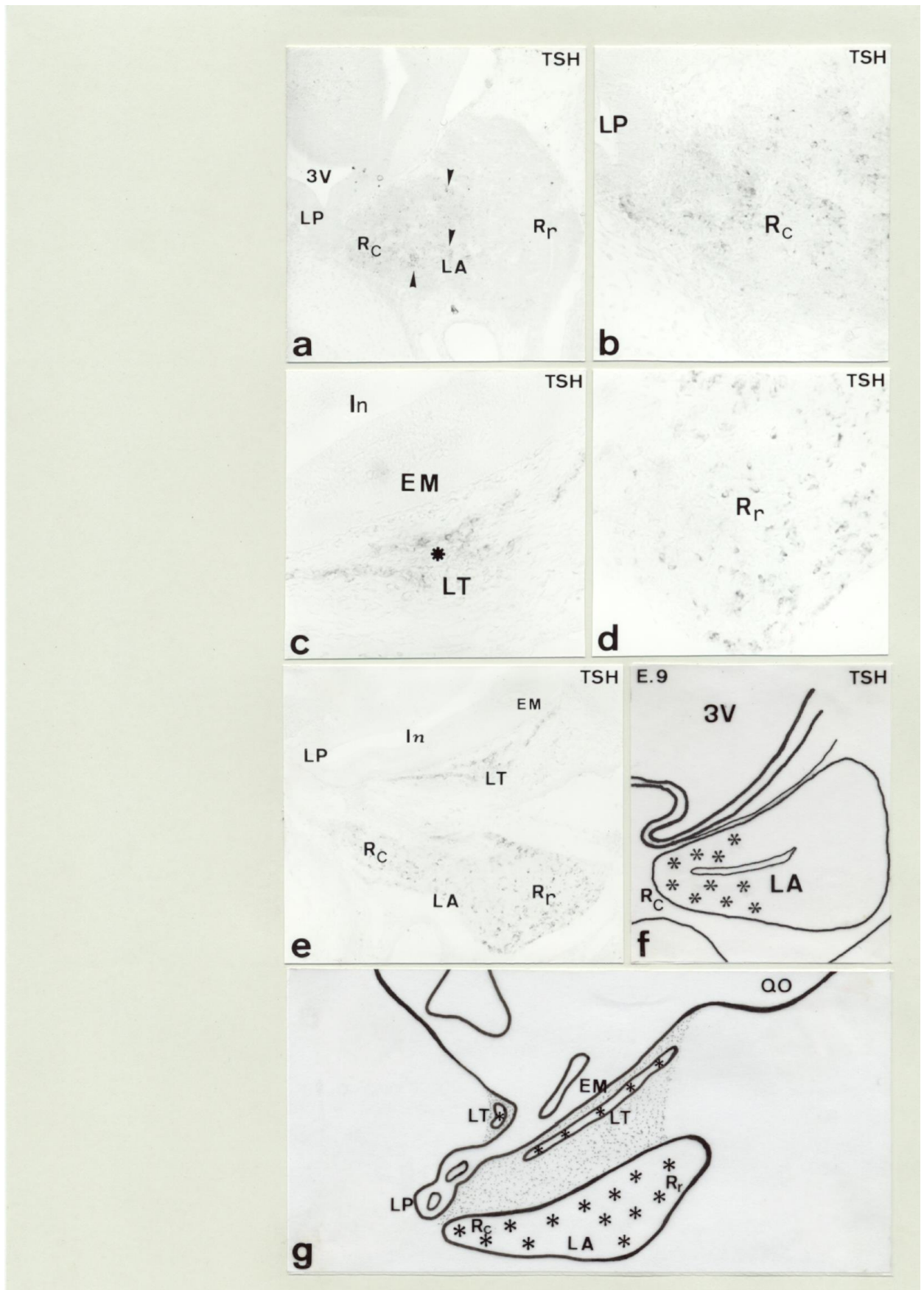


Fig 45

FIGURA 45

Diferenciación hormonal en Aves. Diferenciación de las células tireotropas.

a.- Sección sagital de la hipófisis en el estadio E.9 que muestra la presencia de las primeras células β TSH-ir (\blacktriangleright) en la región caudal (Rc) del lóbulo anterior (LA) (HRP/CI-Naftol 140x).

b.- Detalle de la imagen anterior que muestra la morfología de las primeras células tireotropas en la región caudal (Rc) del lóbulo anterior (HRP/CI-Naftol 340x).

c.- Detalle en sección sagital del lóbulo tuberal de la hipófisis en el estadio E.12 que muestra las primeras células β TSH-ir (Ξ) en esta región de la hipófisis (HRP/CI-Naftol 340x).

d.- Detalle en sección sagital de la región rostral (Rr) del lóbulo anterior en el estadio E.15 que muestra la presencia de células β TSH-ir en esta región (HRP/CI-Naftol 340x).

e.- Sección sagital de la hipófisis al final del desarrollo embrionario que muestra la distribución definitiva de las células tireotropas en los lóbulos anterior (LA) y tuberal (LT) (HRP/CI-Naftol 140x).

f,g.- Representación esquemática en sección sagital que muestra la diferenciación de las células tireotropas durante el desarrollo de la hipófisis.

EM: Eminencia media.

In: Infundíbulo.

LA: Lóbulo anterior.

LT: Lóbulo tuberal.

LP: Lóbulo posterior.

QO: Quiasma óptico.

Rc: Región caudal.

Rr: Región rostral.

3V: Tercer ventrículo.

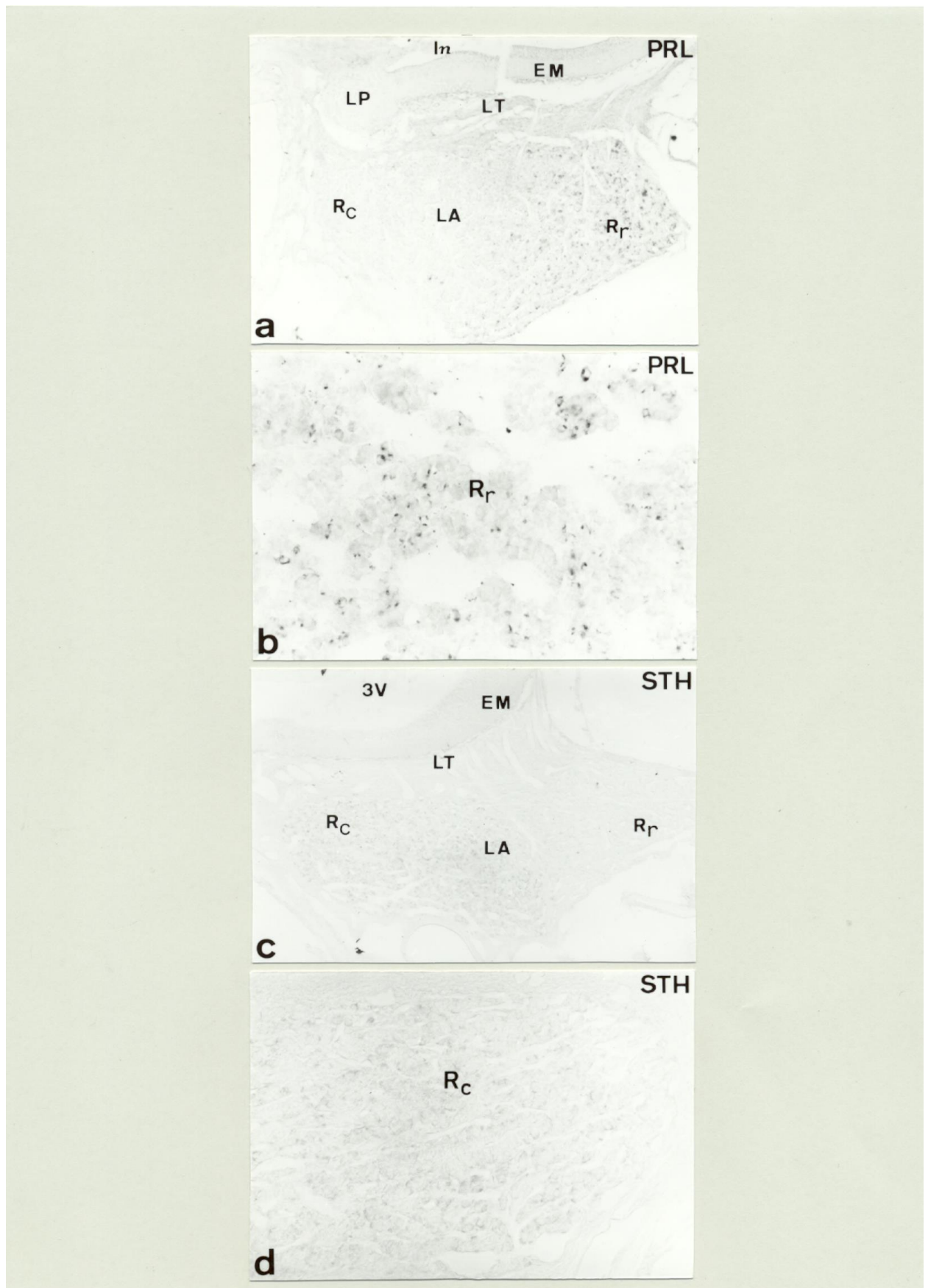


Fig 46

FIGURA 46

Diferenciación hormonal en Aves. Diferenciación de las células lactotropas y somatotropas.

a.- Sección sagital de la hipófisis al final del desarrollo embrionario que muestra las primeras células PRL-ir en la región rostral (Rr) del lóbulo anterior (LA) (HRP/CI-Naftol 140x).

b.- Detalle en sección sagital de la región rostral (Rr) del lóbulo anterior donde se muestra la morfología de las células lactotropas (HRP/CI-Naftol 340x).

c.- Sección sagital de la hipófisis de un posnatal en el estadio P.1 que muestra las primeras células STH-ir en la región caudal (Rc) del lóbulo anterior (LA) (HRP/CI-Naftol 140x).

d.- Detalle en sección sagital de la región caudal (Rc) del lóbulo anterior donde se muestra la morfología de las células somatotropas (HRP/CI-Naftol 340x).

EM: Eminencia media.

In: Infundíbulo.

LA: Lóbulo anterior.

LT: Lóbulo tuberal.

LP: Lóbulo posterior.

Rc: Región caudal.

Rr: Región rostral.

3V: Tercer ventrículo.

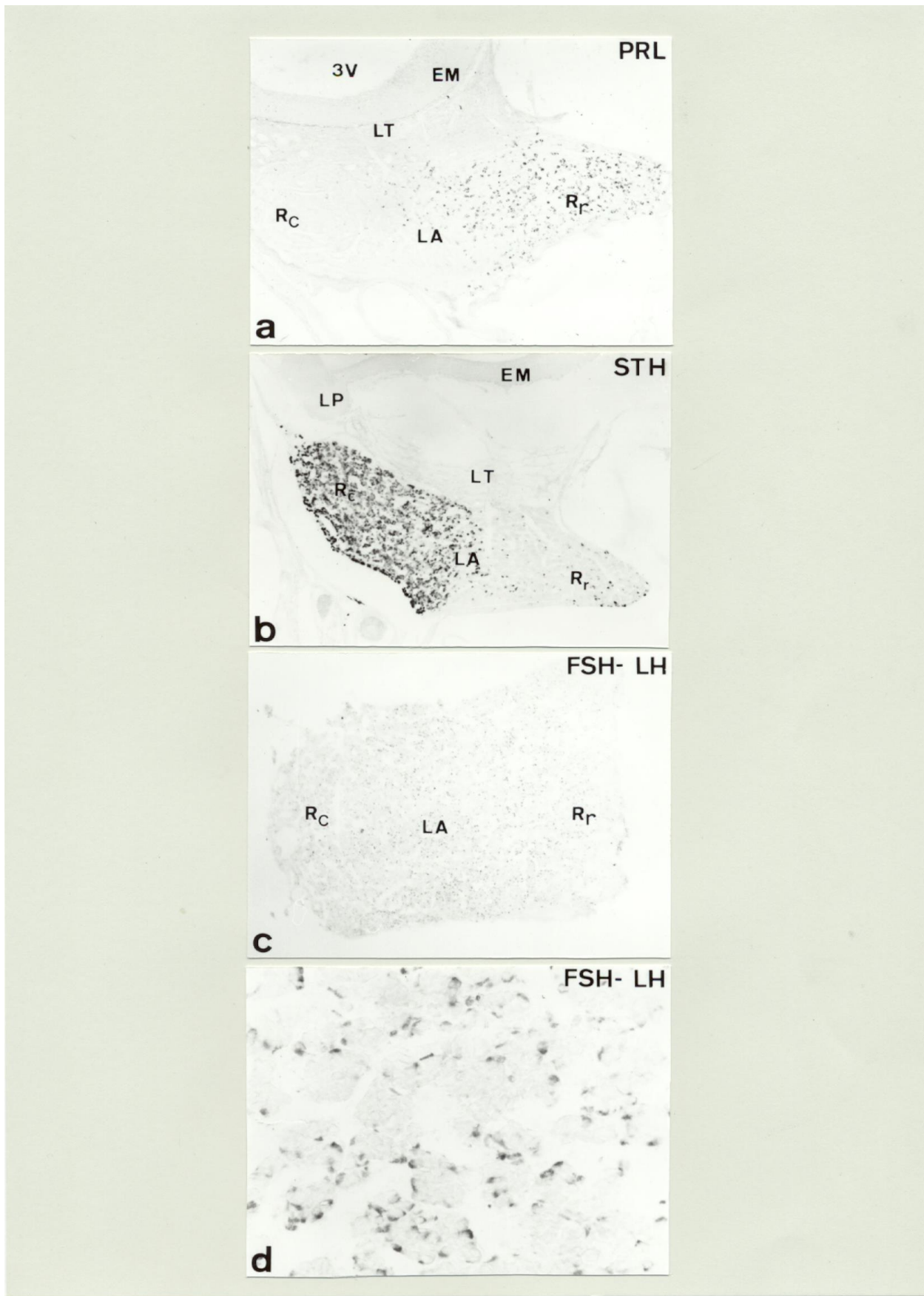


Fig 47

FIGURA 47

Diferenciación hormonal en Aves. Diferenciación de las células lactotropas, somatotropas y gonadotropas.

a.- Sección sagital de la hipófisis de un posnatal en el estadio P.7 que muestra la distribución definitiva de las células lactotropas en la región rostral (Rr) del lóbulo anterior (LA)(HRP/CI-Naftol 140x).

b.- Sección sagital de la hipófisis de un posnatal en el estadio P.7 que muestra la distribución definitiva de las células somatotropas en la región caudal (Rc) del lóbulo anterior (LA) (HRP/CI-Naftol 140x).

c.- Sección horizontal de la hipófisis de un posnatal en el estadio P.14 que muestra las primeras células gonadotropas distribuidas por todo el lóbulo anterior (LA) (HRP-CI-Naftol 140x).

d.- Detalle en sección horizontal de la hipófisis de un posnatal en el estadio P.14 que muestra la morfología de las células gonadotropas (HRP-CI-Naftol 340x).

EM: Eminencia media.

LA: Lóbulo anterior.

LT: Lóbulo tuberal.

LP: Lóbulo posterior.

Rc: Región caudal.

Rr: Región rostral.

3V: Tercer ventrículo.

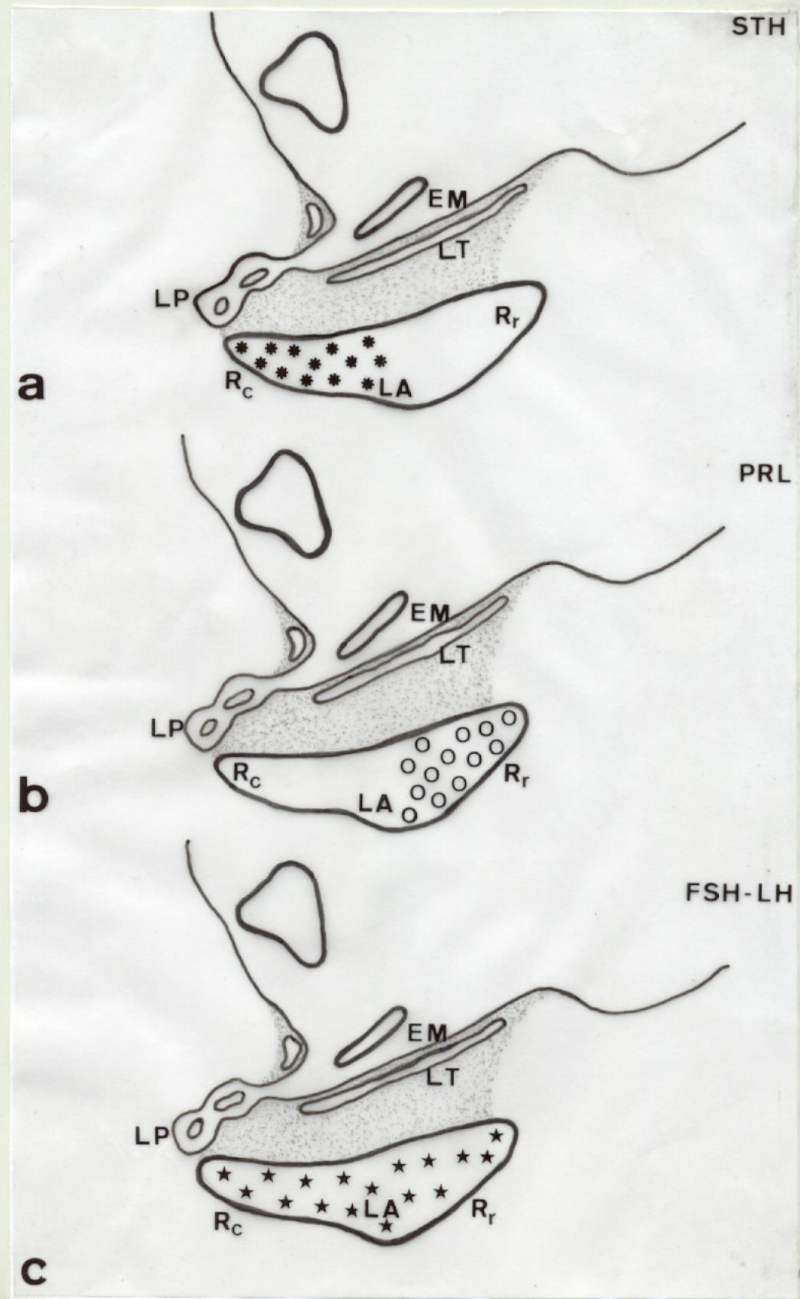


Fig 48

FIGURA 48

Diferenciación hormonal en Aves. Diferenciación de las células lactotropas, somatotropas y gonadotropas.

a.- Representación esquemática en sección sagital que muestra la distribución definitiva de las células somatotropas.

b.- Representación esquemática en sección sagital que muestra la distribución definitiva de las células lactotropas.

c.- Representación esquemática en sección sagital que muestra la distribución definitiva de las células gonadotropas.

EM: Eminencia media.

LA: Lóbulo anterior.

LT: Lóbulo tuberal.

LP: Lóbulo posterior.

Rc: Región caudal.

Rr: Región rostral.

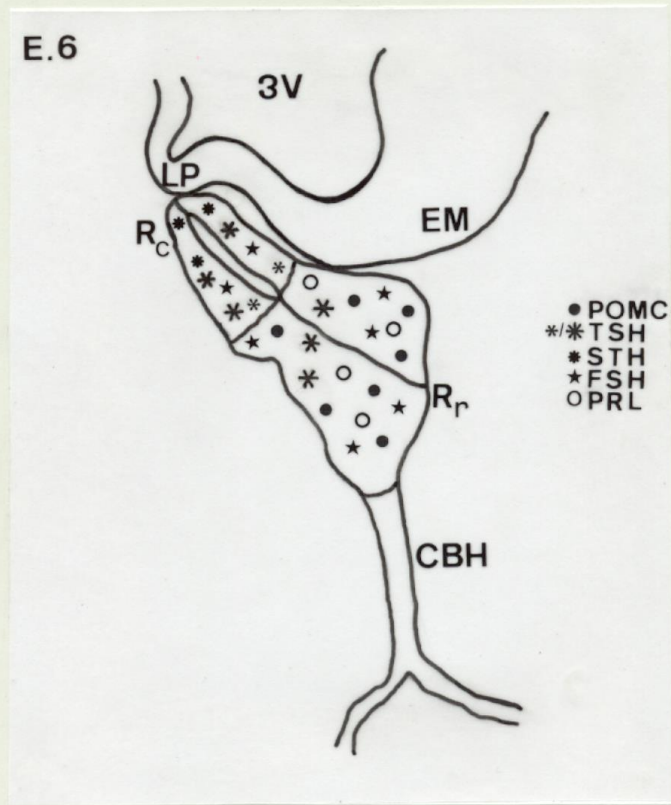


FIG 49

FIGURA 49

Diferenciación hormonal en Aves. Origen de los diferentes tipos celulares a partir de las células de la bolsa de Rathke.

Representación esquemática en sección sagital de la bolsa de Rathke en el estadio E.6 que muestra las diferentes regiones a partir de las cuales se originan los distintos tipos celulares secretores.

CBH: Cordón bucohipofisario

EM: Eminencia media.

LP: Lóbulo posterior.

Rc: Región caudal.

Rr: Región rostral.

3V: Tercer ventrículo.

3.- Expresión durante el desarrollo de Proteínas Ligantes de Calcio, como indicadores de actividad celular.

En la hipófisis de aves se expresan, con diferentes patrones, las tres proteínas ligantes de Ca^{2+} utilizadas en nuestro estudio, calbindinaD28K CB D28K, calretinina CR, y parvalbúmina PV.

Las tres estuvieron presentes en células del lóbulo anterior en el E 8 del desarrollo embrionario, en un principio en la región medio-caudal, la CBD28K y la PV mientras que la CR se observó fundamentalmente en la región medio-rostral (Fig 50a,50b,50c). Las primeras células que presentaron estas proteínas fueron células no diferenciadas como muestra la (Fig 50a, 50b,50c). Posteriormente va aumentando el número de células inmunorreactivas extendiéndose por el resto del lóbulo anterior, excepto la PV que permanece localizada en células de la región caudal (Fig 50d,50e,50f). En el E14, la CB D28K y CR estuvieron presentes por primera vez en células del lóbulo tuberal (Fig 50d,50e) , aunque la PV se mantuvo exclusivamente en células del lóbulo anterior (Fig 50f).

Al final de la embriogénesis y en los primeros estadios de la vida posnatal, estuvo presente CB D28K-ir en el lóbulo anterior, lóbulo tuberal y posterior (Fig 51a,51b), CR en células del lóbulo anterior y tuberal (Fig 51c,51d) mientras que la PV sólo estuvo presente en algunas células de la mitad caudal del lóbulo anterior (Fig 51e).

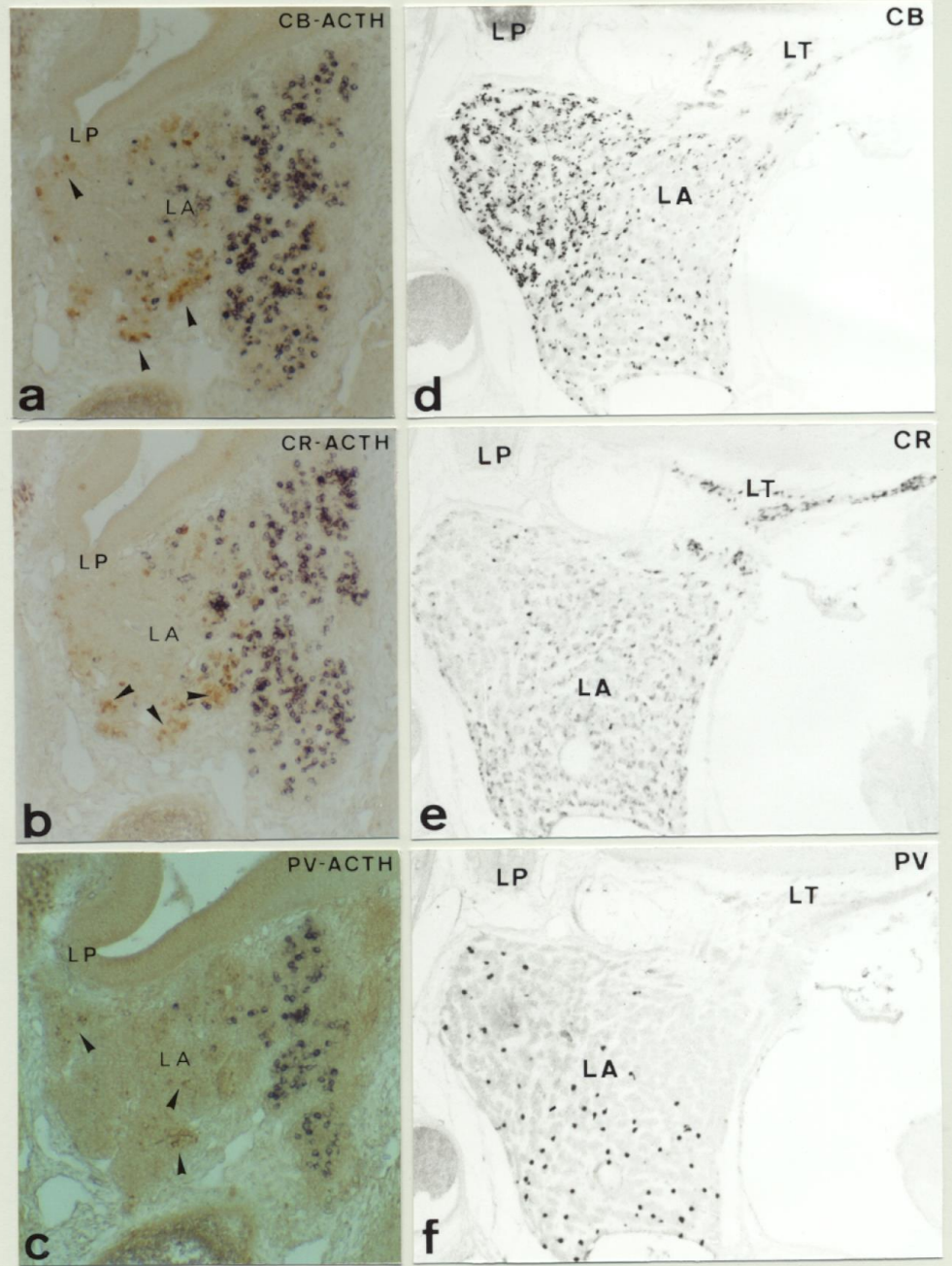


Fig 50

FIGURA 50

Ontogenía de Proteínas Ligantes de Calcio durante el desarrollo hipofisario en Aves.

a,b,c.- Secciones sagitales de la hipófisis en el estadio E.8 en las que se muestra un doble marcaje a.- CBD28K/ACTH (HRP DAB/HRP CI-Naftol 160x); b.- CR/ACTH (HRP DAB/HRP CI-Naftol 160x); c.- PV/ACTH (HRP DAB/HRP CI-Naftol 160x). Obsérvese la distribución en la zona medio-caudal del lóbulo anterior de cada una de las tres proteínas. Obsérvese asimismo como la mayoría de las células CBD28K-ir, (➤) CR-ir (➤) y PV-ir (➤) respectivamente no están doblemente marcadas.

d,e,f.- Secciones sagitales de la hipófisis en el estadio E.14 en las que se muestra la distribución de CBD28K, CR y PV respectivamente en los lóbulos anterior y tuberal de la adenohipófisis (HRP-DAB-Niquel 180x).

LA: Lóbulo anterior.
LP: Lóbulo posterior.
LT: Lóbulo tuberal.

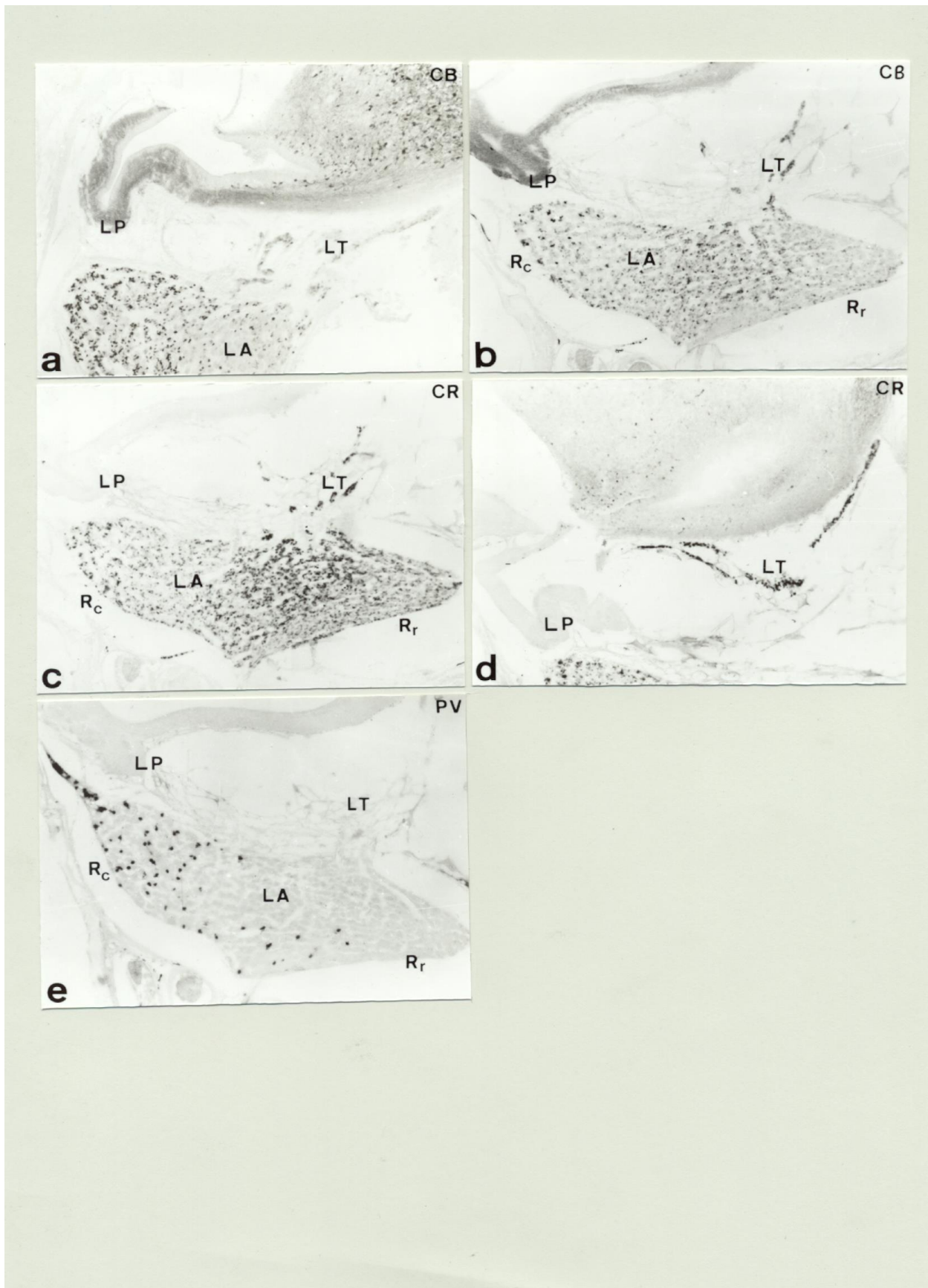


Fig 51

FIGURA 51

Ontogenia de Proteínas Ligantes de Calcio durante el desarrollo hipofisario en Aves.

a.- Sección sagital de la hipófisis en el estadio E.14, que muestra la presencia de inmunorreacción para CBD28K en la eminencia media y el lóbulo posterior de la neurohipófisis (HRP/DAB-Niquel 180x).

b.- Sección sagital de la hipófisis de un posnatal en el estadio P.10 que muestra la distribución de CBD28K en la hipófisis (HRP/DAB-Niquel 180x).

c.- Sección sagital de la hipófisis de un posnatal en el estadio P.10 que muestra la distribución de CR en la hipófisis (HRP/DAB-Niquel 180x).

d.- Sección sagital de un posnatal en el estadio P.10 correspondiente a un nivel más lateral que muestra la intensa inmunorreacción para CR en todas las células del lóbulo tuberal (HRP/DAB-Niquel 180x).

e.- Sección sagital de la hipófisis de un posnatal en el estadio P.10 que muestra la distribución de PV en la hipófisis (HRP/DAB-Niquel 180x).

LA: Lóbulo anterior.

LP: Lóbulo posterior.

LT: Lóbulo tuberal.

DISCUSIÓN

1.- DISCUSIÓN DE LA METODOLOGÍA.

En este trabajo hemos utilizado distintas técnicas en función de los objetivos a resolver. Si bien el estudio con técnicas histológicas ha sido exhaustivo puesto que teníamos por objetivo estudiar todos los detalles del desarrollo que conducen a las diferencias existentes en el animal adulto de los diferentes grupos con el estudio ultraestructural sólo quisimos poner de manifiesto detalles subcelulares de interés a lo largo del desarrollo. No así, fue el estudio ultraestructural en el lóbulo tuberal, donde nuestro objetivo fue saber si las células TSH-ir observadas a microscopía óptica eran similares a las TSH-ir presentes en el lóbulo anterior. No utilizamos para ello técnicas inmunoquímicas puesto que sólo observamos una morfología de célula con gránulos y la única célula diferenciada en ese estadio fueron las células TSH-ir.

Otro dato que quisimos obtener con la ultraestructura fue la presencia o no de vasos en el lóbulo intermedio lo cual pudimos confirmar. Si bien estos vasos no están localizados en medio de un grupo celular el estudio previo de los cortes semifinos nos sirvió para ver que estos vasos proceden de finos septos de tejido conjuntivo que entran en el lóbulo.

Las técnicas inmunohistoquímicas las utilizamos con dos fines diferentes: demostrar el inicio en el desarrollo de la síntesis de las distintas hormonas y de factores implicados en distintos aspectos de su diferenciación funcional, y por otro lado para el estudio de la proliferación celular.

Esto nos llevó según el caso a utilizar técnicas inmunoenzimáticas simples reveladas con distintos reveladores, dobles marcajes con inmunoenzimática, inmunofluorescencia o hibridación-inmunofluorescencia e hibridación-inmunoenzimática.

Para la detección de hormonas y péptidos hemos utilizado anticuerpos utilizados por miembros de nuestro grupo durante muchos años procentes del Dr. G. Tramu de la Universidad de Burdeos y cuya especificidad ha sido probada en numerosos trabajos. Por otra parte han sido siempre los mismos anticuerpos utilizados por nosotros ya en al menos cuatro grupos de vertebrados lo que nos permite realizar más objetivamente la comparación de resultados.

En otros casos se han utilizado anticuerpos comerciales la mayor parte monoclonales y en algún caso de distinta procedencia para descartar su falta de especificidad.

Para el estudio de proliferación celular hemos usado una técnica utilizada por muchos autores consistente en el marcaje de las células en división con bromodeoxiuridina. Esta molécula es incorporada por la DNA polimerasa III durante la replicación del DNA en la fase S del ciclo celular.

Fue inyectada a ratonas gestantes así como a postnatales y adultos en dosis entre 5 y 10 mgrs. por kilo de peso corporal. Entre 2 y 3 horas después de la inyección los animales fueron sacrificados para su estudio. La dosis empleada de bromodeoxiuridina así como los tiempos de acción de esta se tomaron de acuerdo a experimentación previa descrita en la bibliografía.

El estudio de este material se llevó a cabo utilizando una técnica inmunoenzimática indirecta que permitió poner de manifiesto en cortes histológicos la presencia de bromodeoxiuridina mediante el uso de un anticuerpo monoclonal (anti-BrdU Isotipo IgG1, Kappa). Esta técnica por sí sola, nos permitió poner de manifiesto el patrón de proliferación celular durante todo el desarrollo hasta el estado adulto. Además en combinación con la inmunoenzimática indirecta para la detección de células secretoras adenohipofisarias, nos permitió poner de manifiesto la presencia de células diferenciadas en división. La utilización de esta técnica combinada de doble marcaje planteó una serie de problemas: en primer lugar todo el material utilizado para este estudio hubo de ser fijado con Fijador Clarke (Etanol:acético 3:1) puesto que en la literatura es el que ha proporcionado mejores resultados. Sin embargo este fijador es incompatible con algunos de los antisueros frente a las hormonas adenohipofisarias. Por otro lado, la detección inmunohistoquímica de la bromodeoxiuridina sólo es posible si esta se encuentra en forma libre, o en forma de cadena simple si se halla incorporada al DNA, como es nuestro caso, lo cual exige un paso previo de desnaturalización del DNA. En los protocolos existentes, la desnaturalización se realiza por tratamiento con una solución de HCl 2N en el tampón correspondiente durante un tiempo estimado que esta en función del grosor de los cortes, generalmente entre 10 y 15 minutos. Los primeros experimentos no permitieron la detección posterior de las hormonas adenohipofisarias. El uso de la reacción en orden inverso, es decir detectando en primer lugar la hormona y en segundo lugar la bromodeoxiuridina, resultó inadecuado, puesto que el tratamiento de los cortes con la solución de HCl eliminaba completamente el precipitado de color de la primera reacción inmunohistoquímica, incluso cuando se utilizaban reveladores permanentes como la diaminobenzidina (DAB) ó la combinación de DAB con sulfato de níquel amonio. Se ensayaron alternativas que permitieran la desnaturalización del DNA sin alterar la antigenicidad de otros componentes cuya presencia nos interesaba poner de manifiesto. Estas técnicas fueron el tratamiento de las secciones con calor y con soluciones de NaOH a diferente concentración. De los diferentes ensayos, obtuvimos resultados satisfactorios sobre aquellas secciones que habían sido tratadas con soluciones de NaOH entre 1N y 0.5N de concentración. No obstante a pesar de haber solucionado este problema, sólo pudimos realizar estudios de proliferación-diferenciación para dos de los tipos celulares presentes en la hipófisis, las células corticotropas y

las células somatotropas, debido a la incompatibilidad, como ya señalamos anteriormente, de los demás antisueros con el fijador Clarke. No obstante pensamos que con resultados al menos en un tipo celular podíamos resolver nuestro objetivo.

La técnica de hibridación *in situ* nos ha permitido estudiar la expresión durante el desarrollo embrionario de uno de los genes implicados en el desarrollo hipofisario, el *Otx 2* ó *Pitx 2*. En este caso, se utilizó como sonda una secuencia de RNA antisentido complementaria a la secuencia del gen *Pitx 2*. La sonda se obtuvo mediante un proceso de transcripción *in vitro* a partir de un cDNA clonado en un vector de expresión. El marcaje se llevó a cabo durante el proceso de síntesis utilizando digoxigenina acoplada a uno de los nucleótidos trifosfato, posteriormente la sonda se aisló y se utilizó en la reacción de hibridación *in situ*. La detección de la sonda se llevó a cabo mediante inmunoenzimática usando un anticuerpo anti-digoxigenina conjugado a fosfatasa alcalina.

El clonaje y caracterización del fragmento correspondiente al cDNA del gen *Otx 2* utilizado en este estudio ha sido publicado en el trabajo de investigación (Mucchielli y col. 1.996).

2.- DISCUSIÓN DE LOS RESULTADOS.

Como hemos señalado en la justificación de nuestros objetivos, la finalidad de nuestro estudio era fundamentalmente correlacionar los diferentes datos observados en el proceso del desarrollo. Por ello en la discusión de los resultados hemos seguido la secuencia de diferenciación celular incluyendo en cada uno de los tipos, la discusión de todos los datos obtenidos acerca del mismo.

La formación de la Bolsa de Rathke en el ratón comienza como en la mayoría de los vertebrados, Peces (Honna 1.969; Larsen y Rothwell 1.972; Schreibman et al. 1.973, 1.986; Gorbman 1.984), Anfibios (Kerr 1966; Remy 1969; Zuber-Vogeli and Bihoues-Louis 1971), y Reptiles (Saint-Girons 1.970; Pearson y Litch 1.974; Pearson y Wurst 1.977; Pearson et al. 1.983; Pearson 1.985; Bello AR 1.987) así como en otros mamíferos, (Schwind 1.928; Hanström 1.966; Rugh 1.968; Schambra et al. 1.992) hacia la mitad del desarrollo embrionario, en el día 10 (E.10). Sólo en las aves, la formación del esbozo hipofisario es un evento temprano en el desarrollo (E.4) (Wingstrand 1.951; 1.966; Tixier-Vidal y Follet 1.973; Betz y Jarskar 1.974). Esto es también lo que ocurre en el pollo y la codorniz, las dos especies de aves utilizadas en este estudio. Sin embargo a pesar de ser anterior en el tiempo, el grado de desarrollo de las restantes estructuras del embrión en ese momento, es similar al del resto de los vertebrados.

El origen ectodérmico de la bolsa de Rathke ha sido admitido en todos los grupos de vertebrados, aunque algunos autores han hablado de un origen endodérmico para ciertas células del lóbulo anterior (Pearson y col. 1.983; Hall y Hughes 1.985) Aunque en todos los grupos se forma, próxima a la bolsa de Rathke, una segunda evaginación ó bolsa de Sessel, de origen endodérmico, en los grupos estudiados hasta ahora dicha bolsa sufre una regresión y desaparece; sin embargo, hemos observado que esto ocurre así en el ratón y el pollo pero no en la codorniz. En esta especie la bolsa de Sessel se une a la cara ventral de la bolsa de Rathke, contribuyendo a la formación de la parte rostral del lóbulo anterior.

La diferencia en la formación de la bolsa de Rathke de las aves con respecto a los otros grupos de vertebrados en lo que se refiere a la no existencia de contacto entre la bolsa y el neuroepitelio, se traduce en la formación de tres zonas proliferativas en la bolsa de Rathke de ratón y dos en la de aves, tanto en pollo como en codorniz. Esto es debido a que la tercera zona

existente en el ratón, así como en el resto de los grupos de vertebrados, se corresponde con la zona de contacto con el neuroepitelio, inexistente en el caso de las aves.

A partir de estas regiones proliferativas se van a ir diferenciando los distintos tipos de células secretoras de la hipófisis. Nuestras observaciones muestran que las células hipofisarias se diferencian a partir de zonas específicas de la bolsa y que esto va a determinar su distribución posterior en el animal adulto; esto es debido a que la diferenciación de células en una región de la bolsa implica que ésta va a ser su localización posterior, es decir, que cuando un tipo celular se encuentra distribuido por todo el lóbulo anterior, como ocurre en el ratón, las células se diferenciaron a partir de distintas zonas proliferativas de la bolsa no existiendo en ningún caso migración de las células. La regionalización en relación con su origen había sido mostrada anteriormente sólo en reptiles (Pearson y col. 1.983; Pearson 1.985; Batista y col. 1.989); si bien para alguno de estos autores Batista y col. (1989), existe migración de las células dentro del lóbulo anterior, el uso de Bromodeoxiuridina nos ha permitido descartar esta posibilidad. Por otro lado, hemos demostrado que la diferenciación de la célula no supone una pérdida de la capacidad de división, por lo que pensamos que el aumento de células de un tipo determinado se debe, en alguna medida, a la división de otras ya existentes en contra de las conclusiones obtenidas por Ikeda y Yoshimoto (1.991), Ericson y col. (1.998) ó (Seuntjens y Deneff 1.999a) para los que el estado diferenciado implica una salida del ciclo celular y por tanto un cese de la actividad mitótica. Nuestros resultados muestran claramente como después de una etapa de proliferación, con numerosas divisiones, se continúa con un aumento de la diferenciación al tiempo que el número de divisiones es menor aunque estas pueden afectar incluso a células diferenciadas. Así células diferenciadas en división pudieron observarse también, en número muy escaso, en el estado adulto. En los trabajos realizados hasta ahora si bien algunos autores, (Shirasawa y Yoshimura 1.982; Takahashi y Kawashima 1.982; Carbajo-Pérez y col. 1.989; Carbajo-Pérez y Watanabe 1.990; Carbajo y col.1992), obtienen datos que apoyan la presencia de divisiones después del estado diferenciado, para otros la presencia de divisiones en las células diferenciadas del animal adulto responde exclusivamente a manipulaciones experimentales como la gonadectomía ó adrenalectomía (Inoue y col. 1.985;) ó a la acción de diversas moléculas como factores liberadores (Carbajo y col. 1.994; Childs y col. 1.995; Pawlikowski y Slowinska-Klencka 1.994), hormonas (Lloyd y col. 1.991; Pawelczyk y col. 1.996) ó factores de crecimiento (Childs y col. 1.995).

Recientemente, Taniguchi y col. (2.000, 2.001) utilizando dobles marcajes con la Bromodeoxiuridina observan para las células corticotropas y tireotropas la presencia de células

doblemente marcadas hacia el final del desarrollo embrionario, describiendo un aumento notable de estas en los últimos estadios. Si bien estos autores atribuyen a estas células ya diferenciadas un papel importante en la generación de nuevas células diferenciadas, nuestros resultados nos sugieren que estas células contribuyen pero de manera poco significativa, mientras que en el animal adulto contribuyen a su renovación.

Al igual que en especies de otros grupos de vertebrados como Teleósteos (McKeown y col. 1.971), Condrictios (Alluchon-Gérard 1.971; Mellinger 1.972), Anfibios (Moriceau-Hay y col. 1.979; Nyholm y Doerr-Schott 1.977), y Reptiles (Pearson y Litch 1.974; Pearson y col. 1.983; Batista y col. 1.989), así como de mamíferos (Chatelain y col. 1.979; Watanabe y Daikoku 1.979; Danchin y col. 1.981; Dacheux 1.984; Nemeskéri y col. 1.988), en la adenohipófisis de ratón así como en la de pollo y codorniz las primeras células que se diferencian son las células corticotropas; en el ratón, la presencia de células ACTH-ir ocurre en el E.13 en el extremo rostral de la cara dorsal de la bolsa exclusivamente, es decir, la mitad rostral del futuro lóbulo anterior; de la misma forma, son también las células corticotropas las primeras células inmunorreactivas observadas en las dos especies de aves estudiadas. Si bien en todas las especies utilizadas en este estudio, estas primeras células se diferencian en la zona rostral de la cara dorsal de la bolsa, en el ratón va a haber una segunda diferenciación en la mitad caudal del lóbulo, originada de la cara ventral de la bolsa; esto hace que si bien, tanto en el ratón como en las dos especies de aves, las células corticotropas proceden de las caras ventral y dorsal de la bolsa de Rathke, la falta de diferenciación de células corticotropas en la región caudal hace que la distribución definitiva en las aves esté relegada a la mitad rostral del lóbulo anterior mientras que en el ratón se extiende por todo el lóbulo lo que confirma la no migración de las células.

La identificación de células corticotropas ha sido hecha tanto inmunohistoquímicamente, utilizando anticuerpos sólo contra la ACTH, una de las hormonas derivadas del precursor POMC sintetizado por estas células, o bien mediante hibridación *in situ* utilizando una sonda complementaria del mRNAPOMC; si bien Japon y col. (1.994), observan desde el primer estadio de su diferenciación, la presencia del mRNAPOMC en las células corticotropas del ratón, inmunohistoquímicamente sólo hemos observado, en este estadio, la presencia de dos derivados de dicho precursor, la ACTH y la β endorfina en estas primeras células. Los mismos resultados hemos obtenido para las primeras células diferenciadas en el lóbulo anterior del pollo y la codorniz, es decir, en estas especies, las células corticotropas son también las primeras en

diferenciarse, en la misma zona y siendo también inmunorreactivas a la ACTH y la β endorfina. Las aves representan el grupo donde se han obtenido los resultados más diversos; así aunque algunos autores observan en primer lugar las células corticotropas, poniendo de manifiesto la presencia de ACTH (Therrien y col. 1.991; Allaerts y col. 1.999), otros observan como primer tipo celular diferenciado, las células gonadotropas (LH-ir) (Gasc y Sar 1.981) ó las somatotropas (STH-ir) (Thommes y col. 1.987).

Dos días después en el desarrollo, pueden observarse en las células corticotropas, otros derivados de la POMC, la α y β MSH en el ratón y la α MSH en el pollo y la codorniz. Nuestros resultados muestran que al menos en los dos grupos de vertebrados estudiados, el precursor POMC sufre un procesado en las células del lóbulo anterior que lleva a la presencia escalonada en el tiempo de sus diferentes derivados; además este proceso es diferente para las células corticotropas del lóbulo intermedio del ratón en las cuales se pueden observar los distintos derivados simultáneamente en un mismo estadio. Esta diferencia en el procesado de la POMC ya fue observada por otros autores, (Herbert, 1.981; Herbert y col. 1.987; Hindelang y col. 1.990). Nuestros datos nos sugieren que tanto las diferencias en la diferenciación celular como en la adquisición de la estructura adulta, son producto del diferente entorno en que ocurren estos procesos, es decir, mientras que en el lóbulo anterior las células corticotropas se diferencian con posterioridad a la entrada de mesénquima y vasos sanguíneos, la diferenciación y maduración del lóbulo intermedio nunca conlleva una entrada de mesénquima ni vasos sanguíneos entre sus células. Estas diferencias serán en parte responsables de las diferencias funcionales entre las células de ambos lóbulos. Hace unos años (Howe 1.973) se pensaba que había tipos celulares diferentes en el lóbulo intermedio responsables de la liberación de MSH ó ACTH respectivamente, aunque se le atribuía actividad melanotropa también a la ACTH. Por otra parte para la mayoría de los autores sólo las células de este lóbulo producen MSH; aunque está demostrada la síntesis del precursor POMC en las células del lóbulo intermedio, según los datos bibliográficos sus células sólo liberan β endorfina y α MSH (Saland 2.001), de ahí que al menos en la rata y otras especies de mamíferos, se distingan células POMC del lóbulo intermedio ó melanotropas, y células POMC del lóbulo anterior ó corticotropas; sin embargo en humanos, las observaciones de Evans y col (1.994), les llevan a sugerir que en esta especie no existe la estricta dicotomía entre los dos lóbulos observada en otros mamíferos. Las mismas observaciones, es decir la presencia de N-acetyl- β -endorfina, que en los otros mamíferos

estudiados era una forma exclusiva de las células del lóbulo intermedio, en células corticotropas del lóbulo anterior, fueron hechas por Millington y col (1.992) en el caballo. Nosotros observamos que en el ratón, al menos inmunohistoquímicamente, los mismos derivados de la POMC están presentes en las células de ambos lóbulos durante toda la vida del animal si bien hay una disminución de α MSH en las células del lóbulo anterior en el animal adulto. En la hipófisis de aves, también estuvieron representadas las mismas hormonas y péptidos α MSH, β endorfina y ACTH, en células del lóbulo anterior y a lo largo de todas las edades estudiadas; por el contrario, sí estuvo ausente la β MSH.

En células corticotropas del lóbulo intermedio de vaca se ha demostrado que el procesamiento de la POMC es un fenómeno dependiente de Ca^{2+} (Birch y col 1.991). Estos autores mostraron que la acción del Ca^{2+} era la estimulación de la enzima responsable del clivaje proteolítico. El conjunto de nuestros resultados en la hipófisis de ratón nos hace sugerir, para la proteína ligante de Ca^{2+} , CB D28K, una relación con dicha acción en el lóbulo intermedio puesto que su presencia en las células de este lóbulo coincide con el estadio en el que se pueden observar los distintos péptidos de la POMC, permaneciendo por otro lado esta expresión durante toda la vida del animal; sin embargo, en las células corticotropas del lóbulo anterior, la expresión de CB D28K ocurre fundamentalmente en células no diferenciadas disminuyendo drásticamente su expresión en la primera semana de vida posnatal sugiriendo en este caso una relación con la acción del Ca^{2+} en el comienzo de la expresión génica, es decir en la acción de algún factor de diferenciación. En las aves ninguna de las proteínas ligantes de Ca^{2+} estudiadas presentó relación con la diferenciación de las células corticotropas.

Otro factor importante en la regulación de las células corticotropas, estudiado fundamentalmente en mamíferos, es el factor hipotalámico CRF liberado a la eminencia media. En el ratón parece que, al menos en un primer momento, la producción de hormona ACTH, desde las células del lóbulo anterior hipofisario, no está directamente en relación con la presencia de CRF en la zona externa de la eminencia media, puesto que las primeras fibras CRF-ir son observadas dos estadios más tarde en el desarrollo pudiendo existir un sistema regulador previo a la maduración del sistema hipotálamo-hipofisario como sugiere Lugo y Pintar (1.996). Datos existentes en otras especies de mamíferos (Phillips y col. 1.996), sugieren que la producción de ACTH durante la primera mitad de la gestación, es independiente de la presencia de un eje hipotálamo-hipófisis intacto.

El hecho de que la ACTH sea la primera célula diferenciada que se observa en el desarrollo, está acorde con la importancia de los corticoides en el desarrollo general del embrión ampliamente documentada por diversos autores (Meyer 1.983; Devenport y Devenport 1.983, 1.985; Durand 1.987; Hayes y Gill 1.995; Guo y col. 1.995; Morale y col. 1.995; Pepe y Albrecht 1.998; Dean y Matthews 1.999); los corticoides se ha mostrado tienen importancia incluso en el establecimiento y funcionalidad de otros ejes endocrinos como el eje tiroideo y el eje somatotropo (Nathanielsz y col. 1.981; Luo y col. 1.995; Mompugno y col. 1.997; Forhead y col. 2.000).

Además de los corticoides, las hormonas tiroideas son factores de suma importancia en el desarrollo de diferentes estructuras (Avivi 1.981; Thommes y col. 1.983, 1.985; Thommes 1.987; Miwa y col. 1.988; Nauber y col. 1.988; McNabb 1.989; Hayes y Gill 1.995; Rosenkilde y col. 1.996; Fisher 1.997; Jennings y col. 1.998; Gothe y col.1.999; Forhead y col. 2.000). De especial interés es su papel en el desarrollo del cerebro (Bernal y Núñez 1.995), donde parecen coordinar la diferenciación celular, migración y expresión génica; así Poddar y col. (1.996), mostraron el mecanismo de acción de la hormona tiroidea sobre la expresión génica de actina y tubulina en neuronas durante el desarrollo; también se han aportado datos sobre su acción en la diferenciación de otros tipos celulares secretores de hormonas de la hipófisis; así Stahl y col. (1.999), informan sobre el papel de la hormona tiroidea en la diferenciación de las células somatotropas y lactotropas .

Tanto en el ratón como en las especies de aves estudiadas, el segundo tipo celular en diferenciarse, son células TSH-ir. Sin embargo, en la mayoría de especies de vertebrados estudiadas hasta ahora, la diferenciación de células productoras de hormonas glucoproteicas (tireotropas y gonadotropas) ocurre de forma simultánea (Danchin y col. 1.981; Moriceau-Hay y col. 1.982; Nemeskéri y col. 1.988; Batista y col.1.989).

En el ratón, si bien nuestros resultados coinciden con los obtenidos por otros autores (Dihl y col. 1.988; Japon y col. 1.994), hemos observado células TSH inmunorreactivas en primer lugar en células del lóbulo tuberal de forma similar a lo observado en la rata (Nemeskéri y col. 1.988). En las aves sin embargo, se observaron en primer lugar células TSH-ir, en la región caudal del lóbulo anterior aunque posteriormente se observaron simultáneamente células TSH-ir

en la región rostral del mismo y en el lóbulo tuberal. La presencia de TSH-ir en células del lóbulo tuberal parece un hecho extendido a la mayoría de grupos de vertebrados estudiados (Pearson y col. 1.982; Nemeskéri y col. 1.988; Bello y col. 1.991a); sin embargo en aves donde los datos son muy escasos, Kameda y col. (1.998), observaron solamente células β LH-ir en este lóbulo en embriones de pollo. En reptiles, Bello y col. (1.991a), observaron una intensa inmunorreacción β TSH-ir en la mayor parte de las células de este lóbulo; aunque nuestros datos en aves y ratón muestran células β TSH-ir inmunorreactivas a lo largo de todo el lóbulo, la reacción es débil.

En todos los casos las células del lóbulo tuberal mostraron inmunorreacción con los mismos anticuerpos utilizados en células del lóbulo anterior; a pesar de ello, nuestras observaciones demuestran una diferencia ultraestructural entre las células de ambos lóbulos. Datos similares han sido aportados por Pearson y col. (1.998) para el lóbulo tuberal en el anfibio *Bufo borea* donde destaca, al igual que en nuestras observaciones, el pequeño tamaño de los gránulos secretores presentes en células TSH-ir del lóbulo tuberal.

Los últimos trabajos sobre los tipos celulares encontrados en el lóbulo tuberal de mamíferos (Wittkowski y col. 1.999; Guerra y Rodríguez 2.001), indican la presencia de células que presentan hormonas similares a las del lóbulo anterior, encontrándose en algunos casos representados todos los tipos hormonales de dicho lóbulo aunque estas células se encuentran relegadas a una zona del lóbulo tuberal. Por otro lado estos autores observan que una mayoría de células del lóbulo tuberal, no presenta inmunorreacción a ninguna de las hormonas presentes en células del lóbulo anterior, siendo consideradas productoras de proteínas específicas del lóbulo tuberal colocalizadas con la fracción α y no con la β de las hormonas glucoproteicas (Guerra y Rodríguez. 2.001) en hipófisis bovina aunque en células PT específicas de la hipófisis de rata, Djungarian hamster y ratón, está demostrada la presencia de inmunorreacción con anticuerpos contra la β TSH (Gross 1.988; Wittkowski y col. 1.988; Sakai y col. 1.992; Rudolf y col. 1.993; Bockmann y col. 1.998; Wittkowski y col. 1.999).

También en los últimos años se ha demostrado la idéntica secuencia y tamaño de los transcritos de las dos subunidades de TSH, en células de los lóbulos tuberal y anterior (Bockmann y col. 1.997a). El análisis molecular mostró que no hay diferencias significativas entre la TSH del lóbulo tuberal y la TSH del lóbulo anterior. Sin embargo la regulación de la actividad celular y la expresión génica, es completamente diferente. La síntesis de TSH en las

células del lóbulo tuberal no parece estar bajo control de los clásicos factores reguladores, T3 y TRH para los que carece de receptores (Bockmann y col. 1.997b).

Por otro lado, un factor de transcripción, el Pitx-1, relacionado con la diferenciación de las células tireotropas del lóbulo distal, no parece afectar la diferenciación de las células TSH del lóbulo tuberal como demostraron (Bokmann y col. 1.997b), usando mutantes carentes del gen Pitx-1.

En este trabajo hemos podido demostrar la presencia de otro factor de transcripción, el Pitx-2, en células de todos los lóbulos adenohipofisarios. El resultado obtenido con los dobles marcajes nos permite sugerir para este factor, una implicación en la diferenciación hormonal de los distintos tipos celulares hipofisarios puesto que sólo se observó en células indiferenciadas.

Entre las células en las que pudimos demostrar su expresión en el estado indiferenciado y su desaparición posterior, se encuentran las células corticotropas y las células somatotropas. A medida que los diferentes tipos celulares van presentando inmunorreactividad para las distintas hormonas, deja de expresarse el gen en ellas. Hasta ahora no se han podido mostrar diferencias de acción en las células de distintos lóbulos puesto que en los mutantes carentes del gen para este factor, no progresa la formación de la hipófisis; esto ha hecho que se le haya considerado como un factor implicado en la morfogénesis (Lin y col. 1.999; Suh y col. 2.002). Ya datos previos sobre la expresión de Pitx-2 en las primeras etapas de formación de la glándula, Muchielli y col. (1.996), señalan expresión en el techo del estomodeo y en la bolsa de Rathke, sugiriendo su implicación en la morfogénesis.

Tomando en conjunto los datos referentes a la expresión de otros genes homeobox como Pax 6 (Walther y Gruss 1.991) Brn 3.0 (Gérard y col. 1.993), Pitx-1 (Dollé y col. 1.990; Simmons y col. 1.990; Lanctôt y col.1.999), Lhx3 (Sheng y col. 1.996) y Rpx (Hermesz y col. 1.996) durante el desarrollo hipofisario, podemos concluir que la organogénesis así como la diferenciación de los distintos tipos celulares secretores presentes en la hipófisis se debe a una acción secuencial y coordinada de los diferentes genes homeobox junto con otros factores.

En este sentido, otros factores observados en relación con la funcionalidad de las células TSH, han sido las proteínas ligantes de Ca^{2+} . En la rata, la respuesta de las células del lóbulo anterior al TRH parece ser dependiente del calcio (Schrey y col. 1.978). La proteína ligante de Ca^{2+} , CR, ha sido propuesta posteriormente (Cimini y col. 1.997) para intervenir en el mecanismo

de síntesis y liberación de TSH en tireotropas estando modulada su expresión por el eje hipotálamo-hipófisis-tiroides .

Nuestros resultados mostraron la presencia de CR sólo en la hipófisis de aves. Su relación con las células TSHir podemos confirmarla en el lóbulo tuberal donde se observa una reacción muy intensa que se mantiene incluso al final de la embriogénesis. Además de la CR, también estuvo presente la CB D28K en las células del lóbulo tuberal pero con una reacción más débil. Por otro lado, en el ratón se observó inmunorreacción para la CB D28K, en primer lugar en las células que van a formar el lóbulo tuberal, antes de su diferenciación, y donde se mantuvo una reacción muy intensa durante todo el desarrollo para desaparecer en el adulto. En esta especie la CB D28K no se encontró en las células TSH del lóbulo anterior. Estos resultados nos indican que en diferentes especies la misma función puede depender del calcio ligado a distintas proteínas o bien, la misma proteína ligarse al calcio para distintas funciones, por lo que son necesarios más estudios antes de asociar una proteína a una función ó a un tipo celular concreto.

Las células STH-ir del lóbulo anterior de la hipófisis de ratón se diferencian en dos regiones del esbozo hipofisario; en primer lugar a partir de células de la cara ventral, es decir en la región caudal, y posteriormente de células de la región rostral de la cara dorsal de la bolsa, región rostral del lóbulo anterior, lo que explica su distribución por todo el lóbulo anterior. En el pollo y la codorniz si bien las células STH-ir proceden de ambas caras de la bolsa, sólo se diferencian en la mitad caudal permaneciendo con esta regionalización hasta la vida adulta.

El momento de diferenciación de estas células presenta grandes diferencias entre los distintos grupos de vertebrados, e incluso dentro de un mismo grupo. En el ratón hemos encontrado células STH-ir en el E.16 al igual que su mRNA (Japon y col. 1.994). Sin embargo, en la rata, si bien para unos autores el momento de aparición de las células STH coincide en el E.16 (Nemeskéri y col. 1.988), para otros es el último tipo celular en diferenciarse, (Hemming y col. 1.986; Chatelain y col. 1.979). En los primates las células STH se diferencian después de las células corticotropas (Danchin y col. 1.981), en las aves, nosotros observamos células STH-ir en la primera semana de vida posnatal, no coincidiendo por tanto con la cronología observada en el ratón. Los datos bibliográficos muestran resultados muy dispares entre los distintos autores; así, mientras para algunos la diferenciación de este tipo celular es muy temprana en el desarrollo, (Thommes y col. 1.987; Gasc y Sar 1.981) para otros ocurre hacia la mitad del mismo,

(Malamed y col. 1.993; Porter y col. 1.995). Allaerts y col. (1.999), y otros señalan el final del desarrollo como el momento de diferenciación de este tipo celular (McCann-Levorse y col. 1.993; Kansaku y col. 1.994; Porter y col. 1.995). En reptiles todos los trabajos realizados hasta ahora señalan a las células STH como las últimas en diferenciarse (Pearson y Litch 1.974; Pearson y col. 1.983; Batista y col. 1.989).

Al igual que para las células corticotropas del lóbulo anterior, la ausencia de inmunorreactividad para GHRH durante el desarrollo embrionario, en el ratón, sugiere que la producción de STH durante el desarrollo embrionario es igualmente independiente de un eje Hipotálamo-Hipófisis intacto. Por otro lado el momento de diferenciación de estas células se ve apoyado por los resultados obtenidos por Nogami y col. (1.995) los cuales sugieren que la maduración de las células STH es inducida por el aumento conjunto en sangre de las hormonas tiroidea y glucocorticoide.

En el ratón, las células gonadotropas se diferencian en el E17, estadio en el cual se las pone de manifiesto por ser inmunorreactivas para β LH; en el siguiente estadio, las mismas células pueden observarse inmunorreactivas para β FSH. Las primeras células gonadotropas se observaron en la zona ventrorrostral del lóbulo anterior, más tarde en la zona ventrocaudal y por último en la zona dorsal tanto rostral como caudal, quedando así su distribución definitiva por todo el lóbulo pero más abundantes en las zonas periféricas. Las células gonadotropas en las aves se diferencian al final de la segunda semana de vida posnatal. Tampoco Kansaku y col. (1.994), encontraron expresión del mRNA β LH a lo largo del desarrollo embrionario de la hipófisis de pollo. Nemeskéri y col. (1.988) observan en la rata β FSH-ir y β LH-ir en primer lugar en el lóbulo tuberal en el E.15 y en el E.16 en el lóbulo anterior al mismo tiempo que β TSH, GH y PRL. En alguna especie de mamífero como el cerdo, las células gonadotropas (β LH-ir) se diferencian antes que las tireotropas, (Dacheux y Martinat 1.983). En otras especies de mamíferos y de otros grupos de vertebrados, como hemos discutido anteriormente, suele ser simultánea la diferenciación de todas las células productoras de glucoproteínas, TSH, LH, FSH.

Es en las aves donde existe menos acuerdo entre los distintos autores; así, mientras Gasc y Sar (1.981), observan células β LH-ir en embriones de pollo de 4 días de incubación y Allaerts y col. (1.999) hacia la mitad del desarrollo embrionario, otros sólo observan β LH-ir o mRNA β LH en los primeros días de vida posnatal (Kansaku y col. 1.994).

Las células gonadotropas en el ratón, están presentes, al igual que en otros vertebrados tanto en el lóbulo anterior como en el lóbulo tuberal (Midgley 1.966; Baker y Yu 1.975; Baker y col. 1.977; Pearson y col. 1.982; Bello y col. 1.991a). En este caso, las células β LH están presentes en primer lugar en la región ventrorostral del lóbulo anterior y posteriormente en el lóbulo tuberal, procedentes ambas regiones de la zona rostral de la cara dorsal de la bolsa.

En el caso de las células gonadotropas, sí parece existir una relación entre la presencia de la hormona y la presencia de LHRH en la zona externa de la eminencia media puesto que las primeras fibras LHRH-ir están presentes un estadio anterior a la hormona.

La presencia de las hormonas gonadotropas en células del lóbulo anterior parece relacionada con el establecimiento de la función gonadal como sugiere la presencia de receptores de alta afinidad para GnRH (LHRH) en células hipofisarias de rata en estadios muy tempranos del desarrollo (Aubert y col. 1.985); estos autores ponen de manifiesto la presencia de receptores para GnRH en el estadio E.12 produciéndose un aumento significativo a partir del E.16, estadio previo a la diferenciación de las células gonadotropas. Por otra parte la presencia de hormonas gonadotropas parece estimular la diferenciación no sólo de las propias células gonadotropas sino también de otros tipos celulares como las células lactotropas (Bégeot y col. 1.983; Seuntjens y col. 1.999a) y las células tireotropas (Héritier y col. 1.994). Esto sugiere que al menos en algunas especies es necesario el establecimiento funcional del eje hipotálamo-hipófisis-gónadas para la diferenciación de las células productoras de Prolactina.

Otros factores de probada acción sobre la función gonadal, son los péptidos; entre ellos, en rata son de principal interés, la galanina, el NPY y la NT (Billiard 1.996; Bello y col. 1.999; Reyes y col. 2.000a). Nuestros datos en el ratón muestran que si bien pueden estar implicados en las mismas funciones, la forma ó el momento de acción es diferente según las especies. Así hemos observado que si bien la presencia de NT y NPY en la eminencia media, es simultánea con la diferenciación de las células gonadotropas, la NT parece tener una acción transitoria en el establecimiento de esta función puesto que deja de observarse después del nacimiento; sin embargo el NPY continúa observándose en posnatales y adulto. Por otro lado, la galanina, muy abundante incluso en células hipofisarias (Hyde y col. 1.998; Reyes y col. 2.000a), sólo está presente después del nacimiento.

Si bien está establecido el papel de las hormonas gonadotropas del lóbulo anterior en el eje reproductor, no ocurre lo mismo con las hormonas producidas por células del lóbulo tuberal, donde se ha sugerido que podrían actuar regulando la actividad de las células del lóbulo anterior o en otros órganos diana desconocidos hasta el momento (Knowles y Anand Kumar 1.969; WittKowski y col. 1.992; Guerra y Rodríguez 2.001), observaron en una región del lóbulo tuberal distintas células que resultaron inmunorreactivas para los anticuerpos contra todos los tipos celulares del lóbulo anterior. Si bien en todas las especies existen, en el lóbulo tuberal, células productoras de distintas hormonas similares a las células del lóbulo anterior, el papel de estas células permanece desconocido.

Al menos una de estas hormonas, la TSH, sabemos que presenta un funcionamiento diferente a la presente en el lóbulo anterior pero se trata de la producida por células específicas del lóbulo tuberal en las cuales está colocalizada con la "tuberalina". Además el interés por estas células también surge por presentar receptores para la melatonina, la cual parece inhibir la secreción de tuberalinas (Morgan y col. 1.992, 1.994). Podemos preguntarnos cuál es el papel de esas otras células que en principio son iguales a las del lóbulo distal y que parecen presentar receptores para el LHRH (Gross y col. 1.984) y para esteroides gonadales (Gros y Page 1.979).

Después de nuestros resultados se hace obvio intentar colocalizar, al menos en las células del lóbulo tuberal del ratón, factores relacionados con la funcionalidad de las hormonas presentes en ellas.

Al final de la embriogénesis, en el E.19 del desarrollo de la hipófisis de ratón, se observan por primera vez células PRL-ir en la mitad rostral del lóbulo anterior y en el lóbulo tuberal. Estas células proceden de la región rostral de la cara dorsal de la bolsa; posteriormente se observan células PRL-ir en la mitad caudal del lóbulo anterior. Estas células proceden de la cara ventral de la bolsa. En aves la única proliferación de células PRL-ir ocurre en la región rostral del lóbulo anterior, que como el resto del lóbulo procede de células de ambas caras de la bolsa de Rathke. La ausencia de otra diferenciación posterior hace que su distribución permanezca relegada a esta región incluso en el animal adulto (Barbanov 1.985; Kansaku y col. 1.994; Allaerts y col. 1.999). Japon y col. (1.994) detectan mRNA PRL en el ratón en el E.15, y Nemeskéri y col. (1.988) observa PRL-ir en el E.16. En otros mamíferos algunos autores

coinciden en que las células lactotropas son las últimas en diferenciarse durante la embriogénesis (Chatelain y col. 1.979; Danchin y col. 1.981; Dacheux 1.984), mientras que otros las observan después del nacimiento (Hemming y col. 1.986). En humanos, Winter (1.982) observa la presencia de células lactotropas en la quinta semana de gestación y Asa y col. (1.988) las observan en la decimosegunda semana. En otros grupos de vertebrados, la diferenciación de las células lactotropas ocurre al final de la embriogénesis, como en Anfibios (Zuber-Vogeli y Doerr-Schott 1.984; Moriceau-Hay y col. 1.979), Reptiles (Batista y col. 1.989) y Aves (Ishida y col. 1.991; Kansaku y col. 1.994; Woods y Porter 1.998); ó durante el desarrollo posnatal como en la Lamprea, donde estas células se diferencian durante las primeras semanas de vida (Harigaya y Hoshino 1.985; Wrigth 1.986). En las especies de aves utilizadas en este estudio hemos observado la presencia de células PRL-ir al final de la embriogénesis anteriores en este caso a las células STH y gonadotropas.

En el lóbulo anterior de la hipófisis de vertebrados las células glandulares presentan un patrón de diferenciación característico, así en el ratón representante de los mamíferos, mientras las células corticotropas, gonadotropas y lactotropas se diferencian rostro-caudalmente, las células tireotropas y somatotropas lo hacen caudo-rostralmente. En el pollo y la codorniz, representantes de las aves, los tipos celulares no regionalizados gonadotropas y tireotropas presentan un patrón caudorostral. Filogenéticamente, podemos observar que la regionalización celular, que es muy marcada en los primeros grupos, peces y anfibios, progresivamente va desapareciendo, primero para un tipo celular, las gonadotropas en reptiles, luego para dos tipos celulares, gonadotropas y tireotropas en aves, hasta que finalmente en mamíferos todos los tipos celulares se distribuyen por todo el lóbulo anterior. A pesar de que en mamíferos todos los tipos celulares se localizan por todo el lóbulo anterior, existe una cierta regionalización en la distribución de al menos dos tipos celulares, las gonadotropas y las tireotropas; así, mientras las células gonadotropas se observan fundamentalmente en las regiones periféricas del lóbulo anterior, las células tireotropas están mayoritariamente en las zonas centrales, esta disposición se explica por el origen de estas células en la bolsa de Rathke, es decir el origen de su diferenciación; este fenómeno de regionalización de las células de la bolsa de Rathke se conoce en reptiles (Pearson y col. 1.983; Pearson 1.985; Bello 1.987; Batista y col. 1.989) demostrándose en ellos, que el patrón de distribución diferente observado en el adulto es consecuencia del origen diferente a partir de las células de la bolsa de Rathke. Esto sugiere que

en la filogenia, distintos factores pueden influir sobre la determinación de las células de la bolsa de Rathke en los diferentes grupos de vertebrados. Además, la puesta en marcha de las distintas funciones celulares así como de las funciones del organismo controladas por ellas requiere de distintos factores; factores que a pesar de ser los mismos en muchos de ellos actúan en distintos momentos y pueden producir efectos diferentes. Sería de gran interés conocer si las diferencias morfológicas y de distribución celular observadas en la filogenia tienen alguna relación con ese conjunto de factores que regulan cada una de las acciones hipofisarias.

CONCLUSIONES

1.- La Bolsa de Rathke se origina en el ratón y el pollo, a partir de una evaginación del estomodeo de origen ectodérmico. En la codorniz, la bolsa de Sessel, de origen endodérmico, contribuye a la formación de la zona rostral del lóbulo anterior.

2.- A partir de las células de la bolsa se producen zonas proliferativas y de diferenciación. Estas zonas presentan formas de desarrollo diferentes según su localización en la bolsa y según la especie. En el ratón, el lóbulo intermedio y la región rostral del lóbulo anterior proceden de células de la cara dorsal de la bolsa; la región caudal del lóbulo anterior procede de células de la cara ventral. En el pollo todo el lóbulo anterior deriva de células procedentes de ambas caras de la bolsa; en la codorniz además, la bolsa de Sessel contribuye a la región rostral del lóbulo anterior. En todos ellos el lóbulo tuberal se origina como expansiones laterales de la región rostral de la cara dorsal.

3.- Las primeras células en diferenciarse, en todas las especies utilizadas en este estudio, fueron las células corticotropas. La presencia de los distintos péptidos derivados de la POMC en estas células, fue secuenciada en el tiempo. Esta secuenciación fue diferente en las células corticotropas del lóbulo anterior que en las del lóbulo intermedio, en la hipófisis del ratón. Las células corticotropas del lóbulo anterior de la hipófisis de pollo y codorniz, no presentaron en ningún momento β MSH.

4.- La presencia de péptidos de la POMC en células corticotropas del lóbulo anterior del ratón fue, en los primeros estadios, independiente del factor hipotalámico CRF en la eminencia media. Sin embargo la presencia de este factor fue simultánea a la de los distintos péptidos derivados de la POMC en el lóbulo intermedio. Células de ambos lóbulos presentaron los mismos péptidos durante toda la vida del animal .

5.- Las células corticotropas y tireotropas son las primeras en establecerse en la hipófisis tanto en el ratón como en el pollo y la codorniz apoyando la necesidad de estos ejes para el desarrollo general del embrión así como para el establecimiento de otros ejes hipofisarios.

6.- La presencia de hormona somatotropa en células hipofisarias, tampoco fue dependiente de la presencia de GHRH en la eminencia media, siendo el LHRH, el único factor hipotalámico que estuvo presente antes que la hormona.

7.- En el ratón todos los tipos celulares han comenzado al menos su diferenciación antes del nacimiento. En el pollo y la codorniz dos tipos celulares, las células somatotropas y las células gonadotropas, se diferencian después del nacimiento.

8.- El patrón de distribución de los distintos tipos celulares en el organismo adulto, depende del patrón de proliferación y diferenciación en el esbozo hipofisario. Además las células, una vez diferenciadas, no pierden su capacidad de división pudiendo contribuir aunque en menor medida, al aumento de nuevas células diferenciadas durante el desarrollo y a la renovación de las mismas en el animal adulto.

9.- Distintos péptidos, aceptados como factores implicados en el eje hipotálamo-hipófisis-gónadas de mamíferos adultos, pueden actuar de forma transitoria durante el desarrollo, (NT), ó mantener su acción durante toda la vida del animal, (NPY), ó bien establecerse después del nacimiento (Gal), por su presencia en la eminencia media. La presencia de algunos de estos péptidos en células hipofisarias siempre fue posnatal.

10.- En las células del lóbulo tuberal estuvieron presentes distintas hormonas que se pusieron de manifiesto usando los mismos anticuerpos que se utilizaron para detectar la presencia de dichas hormonas en células del lóbulo anterior. TSHir estuvo presente en células del lóbulo tuberal de las tres especies. La ultraestructura de estas células mostró que se trata de un tipo celular distinto a todos los tipos presentes en el lóbulo anterior.

11.- La expresión de proteínas ligantes de Ca^{2+} sugiere la posibilidad de que distintas funciones dependientes de calcio puedan estar asociadas con distintas proteínas en la misma célula o bien la misma función estar asociada a proteínas diferentes en tipos celulares distintos. Así, si bien alguna de estas proteínas, como la CB D28K, tienen una amplia distribución en los distintos lóbulos de todas las especies estudiadas, otras como la PV, parecen ser específicas de un tipo celular y sólo de aves.

12.- La proteína ligante de Ca^{2+} CB D28K, estuvo asociada, tanto en el ratón como en el pollo y la codorniz, al desarrollo de las células que constituyen el lóbulo tuberal, desapareciendo después del nacimiento. En el caso del pollo además, la CR estuvo presente en las células de este lóbulo; la inmunorreacción encontrada nos hace sugerir que la CB D28K en el ratón y la CB

D28K más la CR en el pollo y la codorniz, están asociadas a procesos de diferenciación de las células del lóbulo tuberal. Por otro lado, la presencia de CB D28K en células del lóbulo intermedio del ratón, nos hace sugerir para esta proteína una asociación con la funcionalidad de la célula diferenciada.

13.- El gen Pitx 2 resultó ser un factor de diferenciación de células adenohipofisarias en la hipófisis de ratón. Su expresión disminuyó progresivamente hasta el nacimiento, momento en el cual dejó de observarse.

BIBLIOGRAFÍA

- 1.- Abe H, Amano O, Yamakuni T, Takahashi Y y Kondo H. (1.990). Localizatiopn of Spot 35-Calbindin (Rat Cerebellar Calbindin) in the Anterior Pituitary of the Rat: Developmental and sexual Differences. *Arch. Histology and Cytology* 53(5): 585-591.
- 2.- Abraham M, Kieselstein M, Hilge V y Lison S. (1.982). Extravascular circulation in the pituitary of ***Mugil cephalus*** (Teleostei). *Cell Tissue Res.* 225:567-579.
- 3.- Allaerts W, Boonstra-Blom AG, Peeters K, Janse EM, Berghman LR. y Jeurissen SH. (1.999). Prenatal development of hematopoietic and hormone-producing cells in the chicken adenohypophysis. *Gen. Comp. Endocrinol.* 114(2):213-224.
- 4.- Alluchon-Gérard MJ. (1.971). Types cellulaires et étapes de la différentiation de l'adenohypophyse chez l'embryon de roussette (***Scyllum canicula***, Chondrichthyens). Étude au microscope électronique. *Z. Zellforsch. Mikrosk. Anat.* 120:525-545.
- 5.- Asa SL, Kovacs K, Horvath E, Losinski NE, Lazlo FA, Domokos Y y Halliday W. (1.988). Human Fetal Adenohypophysis. Electron Microscopic and Ultrastructural Immunocytochemical Analysis. *Neuroendocrinology.* 48: 423-431.
- 6.- Atwell WJ. (1.935). Differentiation and function of heterotopic autoplasmic transplants of the amphibian hypophysis. *Proc. Soc. Exp. Biol. Med.* 33:224-226.
- 7.- Atwell WJ. (1.937). Functional transplants of the primordium of the epithelial hypophysis in amphibia. *Anat. Rec.* 68:431-447.
- 8.- Atwell WJ. y Taft JW. (1.940). Functional transplants of epithelial hypophysis in three species of ***Amblystoma***. *Proc. Soc. Exp. Biol. Med.* 44:53-55.
- 9.- Aubert ML, Begeot M, Winiger BP, Morel G, Sizonenko PC y Dubois PM. (1.985). Ontogeny of Hypothalamic Luteinizing Hormone-Releasing Hormone (GnRH) and Pituitary GnRH Receptors in Fetal and Neonatal Rats. *Endocrinology* 116:1565-1576.
- 10.- Avivi A, Shemesh M y Lindner HR. (1.981). The ontogeny of the thyrotropin-thyroid axis in early bovine embryos. *Endocrinology* 109(5):1611-1618.
- 11.- Baker BL, Karsch FJ, Hoffman DL y Beckman WC Jr. (1.977). The presence of gonadotrophic and thyrotropic cells in the pituitary pars tuberalis of the monkey (***Macaca mulatta***). *Biol. Reprod.* 17:232-240.
- 12.- Baker BL. y Yu YY. (1.975). Immunocytochemical analysis of cells in the pars tuberalis of the rat hypophysis with antisera to hormones of the pars distalis. *Cell Tissue Res.* 156:443-449.
- 13.- Barbanov VM. (1.985). Immunogistokhimicheskoe vyivlenie prolaktina v gipofize tsypliat I zarodyshei kur. *Ontegenez* 16: 118-126.

- 14.- Barabanov VM. (1.990). Somatotropic cell differentiation in an organ culture of the chick embryo adenohypophysis. *Ontogenez* 21(5): 496-501.
- 15.- Bastianelli E. y Pochet R. (1.993). Transient expression of calretinin during development of chick cerebellum. Comparison with calbindin-D28K. *Neurosci. Res.* 17:53-61.
- 16.- Batista MAP, Doerr-Schott J y Bello AR. (1.989). Immunohistochemical study on the development of the adenohypophysial cells in the lizard *Gallotia galloti*. *Anat. Embryol.* 180:143-149.
- 17.- Bégeot M, Hemming F, Martinat N, Dubois MP y Dubois PM. (1.983) Gonadotropin Releasing Hormone (GnRH) Stimulates Immunoreactive Lactotrope Differentiation. *Endocrinology* 112(6):2224-2226.
- 18.- Bégeot M, Morel G, Rivest RW, Aubert M, Dubois MP. y Dubois PM. (1.984). Influence of Gonadoliberin on the Differentiation of Rat Gonadotrophs: An *in vivo* and *in vitro* Study. *Neuroendocrinology* 38:217-225.
- 19.- Bello AR. (1.987). "Ontogenia de la Adenohipofisis de ***Gallotia galloti*** (Reptil Lacertidae): Estudio estructural, ultraestructural e inmunoquímico. Tesis Doctoral. Universidad de la Laguna.
- 20.- Bello AR, Marti E, Lancha A, Doerr-Schott J, Tramu G, y Batista MAP. (1.991a). Ontogeny and Immunohistochemical Differentiation of the Pars Tuberalis in the Lizard ***Gallotia galloti***. *J. Hirnforsch.* 32(6):755-760.
- 21.- Bello AR, Marti E, Lancha A, Beauvillan JC, Tramu G y Batista MAP. (1.991b). Presence of Substance P and Angiotensin II in Corticotropic Cells of the Lizard ***Gallotia galloti***: Immunochemical study in the Adult and during Ontogenesis. *Neuroendocrinology* 53:614-622.
- 22.- Bello AR, Dubourg P, Kah O, Tramu G. (1992). Identification of neurotensin-immunoreactive cells in the anterior pituitary of normal and castrated rats. *Neuroendocrinology* 55:714-723.
- 23.- Bello AR, Kah O, Croix D, Ciofi P, Tramu G. (1993). Sexual dimorphism in the distribution of alpha-neoendorphin-like immunoreactivity in the anterior pituitary of the rat. *J. Neuroendocrinol* 5:315-322
- 24.- Bello AR, Hernández G, González M, Reyes R, Negrín I, Marrero A, Sánchez-Criado JE, Tramu G y Alonso R. (1.999). Immunoreactive neurotensin in gonadotrophs and thyrotrophs is regulated by sex steroid hormones in the female rat. *J. Neuroendocrinol* 11:785-794.
- 25.- Bello AR, Reyes R, Hernández G, Negrín I, González M, Tramu G y Alonso R. (2.002) Neurotensin expression in thyrotrophs and gonadotrophs is developmentally and sex steroids dependent in rat. *Neuroendocrinology* (enviado).

- 26.- Bernal J y Núñez J. (1.995). Thyroid hormones and brain development. *Eur. J. Endocrinol.* 133: 390-398.
- 27.- Betz TW. y Jarskar R. (1.974). Chicken pars distalis development. Light and electron microscopy of the anlage at Hamburger and Hamilton's stages 17, 20, 24, 27; days 2.6, 3, 4, 5 of incubation. *Cell Tissue Res.* 155(3):291-320.
- Billiard J. (1.996). Functional heterogeneity of pituitary gonadotropes in response to a variety of neuromodulators. *Mol. Cell. Endocrinol.* 123(2):163-170.
- 28.- Blier R. (1.972). Structural relationship of ependymal cells and their processes with the hypothalamus. In *"Brain-Endocrine Interaction"* (K.M. Knigge, D.E. Scott and A. Weindle, eds.), pp 306-318. Karger, Basel.
- 29.- Birch NP, Bennett HP, Estivariz FE y Loh YP. (1.991). Effect of calcium ions on the processing of pro-opiomelanocortin by bovine intermediate lobe pro-opiomelanocortin-converting enzyme. *Eur. J. Biochem.* 201(1): 85-89.
- 30.- Bock N, Bockers TM, Bockmann J, Nowak P, Buse E y Wittkowski W. (2.001). The Pars tuberalis of the Monkey (*Macaca fascicularis*) hypophysis: cell types and hormone expression. *Cell Tissue Organs* 169(1):55-63.
- 31.- Bockmann J, Kreutz MR, Wittkowski W y Bockers TM. (1.997a). TSH expression in murine hypophyseal pars tuberalis-specific cells. *Acta Anat. (Basel)* 160(3):189-94.
- 32.- Bockmann J, Bockers TM, Winter C, Wittkowski W, Winterhoff H, Deufel T y Kreutz MR. (1.997b). Thyrotropin expression in hypophyseal pars tuberalis-specific cells is 3,5,3'-triiodothyronine, thyrotropin-releasing hormone, and pit-1 independent. *Endocrinology.* 138(3):1019-28.
- 33.- Bronner F, Pansu D y Stein WD. (1.986). An analysis of intestinal calcium transport across the rat intestine. *Am. J. Physiol.* 250:G561-G569.
- 34.- Buffa R, Mare P, Salvatore M, Solcia E, Furness JB y Lawson DEM. (1.989). Calbindin 28kDa in endocrine cells of known or putative calcium-regulating function. Thyro-parathyroid C cells, gastric ECL cells, intestinal secretin and enteroglucagon cells, pancreatic glucagon, insulin and PP cells, adrenal medullary NA cells and some pituitary (TSH?) cells. *Histochemistry* 91:107-113.
- 35.- Buffa R, Mare P, Salvatore M y Ambrogio G. (1.990). Immunohistochemical detection of 28kDa calbindin in human tissues. In: *Calcium Binding Proteins in Normal and Transformed Cells.* Vol 269, pp 205. Edited by Pochet, R., Lawson, DEM y Heizmann, CW. New York and London. Plenum Press.

- 36.- Calas A y Assenmacher I. (1.970). Ultrastructure of the median eminence of the duck **Anas platyrhynchos**. *Z. Zellforsch. Mikrosk. Anat.* 109(1):64-82.
- 37.- Calabretta B, Battini R, Kaczmarek L, de Riel JR y Baserga R. (1.986). Molecular cloning of the cDNA for a growth factor-inducible gene with strong homology to S-100, a calcium binding protein. *J. Biol. Chem.* 261:12628-12632.
- 38.- Carbajo S, González F, Lopez-Muniz A y Carbajo-Perez E. (1.994). Influence of luteinizing hormone-releasing hormone (LHRH) treatment on cellular proliferation in the rat anterior pituitary. *Histol. Histopathol.* 9(2): 275-279.
- 39.- Carbajo-Pérez E, Motegi M y Watanabe TG. (1.989). Cell proliferation in the anterior pituitary of mice during growth. *Biomed. Res.* 10:275-281.
- 40.- Carbajo-Pérez E y Watanabe YG. (1.990). Cellular proliferation in the anterior pituitary of the rat during the postnatal period. *Cell Tissue Res.* 261(2):333-338.
- 41.- Carbajo S, Hernandez JL y Carbajo-Pérez E. (1.992). Proliferative activity of cells of the intermediate lobe in the rat pituitary during postnatal period. *Tissue Cell* 24(6):829-834.
- 42.- Celio MR. (1.990). Calbindin D28K and parvalbumin in the rat nervous system. *Neuroscience* 35:375-475.
- 43.- Chang CY. (1.957). Hypothallectomy in **Rana pipiens** neurulae. *Anat. Rec.* 128:531-532.
- 44.- Chatelain A, Dupoy JP y Dubois MP. (1.979). Ontogenesis of cells producing polypeptide hormones (ACTH, MSH, LPH, GH, Prolactin) in the fetal hypophysis of the rat: Influence of the hypothalamus. *Cell Tissue Res.* 196: 409-427.
- 45.- Childs GV, Rougeau D, Unabia G. (1.995). Corticotropin-releasing hormone and epidermal growth factor: mitogens for anterior pituitary corticotropes. *Endocrinology* 136(4):1595-1602.
- 46.- Cimini V, Isaacs KR y Jacobowitz DM. (1.997). Calretinin in the Rat Pituitary: Colocalization with Thyroid-Stimulating Hormone. *Neuroendocrinology* 65:179-188.
- 47.- Ciocca DR, Puy LA y Stati AO. (1.985). Identification of seven hormones producing cell types in the human pharyngeal hypophysis. *J. Clin. Endocrinol. Metab.* 60:212-216.
- 48.- Ciofi P, Tramu G, Bloch B. (1.990). Comparative immunohistochemical study of the distribution of neuropeptide Y, growth hormone-releasing factor and the carboxyterminus of precursor protein GHRF in the human hypothalamic infundibular area. *Neuroendocrinology* 51:429-436.

- 49.- Ciofi P. (2.000). Phenotypical segregation among female rat hypothalamic gonadotropin-releasing hormone neurons as revealed by the sexually dimorphic coexpression of cholecystokinin and neurotensin. *Neuroscience* 99:133-147.
- 50.- Cobos I, Shimamura K, Rubenstein JLR, Martínez S y Puelles L. (2.001). Fate Map of the Avian Forebrain at the Four-Somite Stage, Based on the Analysis of Quail-Chick Chimeras. *Dev. Biol.* 239:46-67.
- 51.- Cohen LE, Wondisford FE y Radovick S. (1.996). Role of Pit-1 in the gene expression of growth hormone, prolactin and thyrotropin. *Endocrinol. Metab. Clin. North Am.* 25(3):523-540.
- 52.- Cohen P y Klee CB (eds) (1.988). *Calmodulin in Molecular Aspects of Cellular Regulation*, Vol 5. Amsterdam: Elsevier.
- 53.- Couly GF y LeDouarin NM. (1.985). Mapping of the early neural primordium in quail-chick quimeras I. Developmental relationships between placodes, facial ectoderm and prosencephalon. *Dev. Biol.* 110:422-439.
- 54.- Couly GF y LeDouarin NM. (1.987). Mapping of the early neural primordium in quail-chick quimeras II. The prosencephalic neural plate and neural folds: implications for the genesis of cephalic human congenital abnormalities. *Dev. Biol.* 120:198-214.
- 55.- Dacheux F. (1.984). Differentiation of cells producing polypeptide hormones (ACTH, MSH, LPH, α and β endorphin, GH and Prolactin) in the fetal porcine anterior pituitary. *Cell Tissue Res.* 235:615-621.
- 56.- Dacheux F y Martinat N. (1.983). Immunocytochemical localization of LH, FSH and TSH in the fetal porcine pituitary. *Cell Tissue Res.* 228:277-295.
- 57.- Danchin E, Dang DC y Dubois MP. (1.981). An immunohistological study of the adult crab-eating macaque (*Macaca fascicularis*) pituitary and its cytological differentiation during fetal life. *Reproduction Nutrition and Development* 21:441-454.
- 58.- Dean F y Matthews SG. (1.999). Maternal dexamethasone treatment in late gestation alters glucocorticoid and mineralocorticoid receptor mRNA in the fetal guinea pig brain. *Brain Res.* 846(2): 253-259.
- 59.- De Lorenzo RJ. (1.982). Calmodulin in synaptic function and neurosecretion. In Cheung WY (ed): *Calcium and Cell Function*, vol III. London: Academic Press Inc., pp 271- 304.
- 60.- Devenport LD y Devenport JA. (1.983). Brain growth: interactions of maturation with adrenal steroids. *Physiol. Behav.* 30:313-315.

- 61.- Devenport LD y Devenport JA. (1.985). Adrenocortical hormones and brain growth: reversibility and differential sensitivity during development. *Exp. Neurol.* 90:44-52.
- 62.- Dierickx K, Lombaerts-Vandenberghe MP y Druyts A. (1.971). The structure and vascularization of the pars tuberalis of the hypophysis of *Rana temporaria*. *Z. Zellforsch.* 114:135-150.
- 63.- Dihl F, Bégeot M, Loevenhruck C, Dubois MP y Dubois PM. (1.988). Ontogeny of gonadotropic and thyrotropic cells in fetal mouse anterior pituitary. Comparison between two species C57 BL6 and Balb/C. *Anat. Embryol.* 178:21-27.
- 64.- Doerr-Schott J y Dubois MP. (1.973). Detection par immunofluorescence des cellules corticotropes et mélanotropes dans l'hypophyse de la grenouille *Rana temporaria* L. Au cours du développement. *Z. Zellforsch.* 142:571-580.
- 65.- Doerr-Schoot J. (1.976). Immunohistochemical detection, by light and electron microscopy, of pituitary hormones in cold-blooded vertebrates. I. Fishes and amphibians. *Gen. Comp. Endocrinol.* 28: 487-512.
- 66.- Doglioni C, Tos AP, Laurino L, Iuzzolino P, Chiarelli C, Celio MR y Viale G. (1.996). Calretinin: a novel immunocytochemical marker for mesothelioma. *Am. J. Surg. Pathol.* 20(9): 1.037-1.046.
- 67.- Dollé P, Castrillo J-L, Theil LE, Deerinck T, Ellisman M y Karin M. (1.990). Expression of GHF-1 protein in mouse pituitaries correlates both temporally and spatially with the onset of growth hormone activity. *Cell* 60:809-820.
- 68.- Driskoll WT y Eakin RM. (1.955). The effects of sucrose on amphibian development with special reference to the pituitary body. *J. Exp. Zool.* 129:149-176.
- 69.- Dubois MP. (1972). Localisation par immunocytologie des hormones glycoprotidiques hypophysaires. In: *Hormones glycoprotéiques hypophysaires, colloque INSERM*. Paris: INSERM, 27-47.
- 70.- Dubois P. (1972). Localisation cytologique par immunofluorescence des sécrétions corticotropes, α et β mélanotropes au niveau de l'antéhypophyse des bovins, ovins et porcins. *Z. Zellforsch.* 125:200-209.
- 71.- Durand P. (1.987). Development of the pituitary-adrenal axis during fetal life: modalities and regulation. *Ann. Endocrinol.* (Paris). 48(4): 301-310.

- 72.- Eagleson GW, Jenks BG y Van Overbeeke. (1.986). The pituitary adrenocorticotropes originate from neural ridge tissue in **Xenopus laevis**. *J. Embryol. Exp. Morphol.* 95:1-14.
- 73.- Enderlin S, Norman AW y Celio MR. (1.987). Ontogeny of the calcium binding protein calbindin D28k in the rat nervous system. *Anat. Embryol.* 177:15-28.
- 74.- Ericson J, Norlin S, Jessel TM y Edlund T. (1.998). Integrated FGF and BMP signaling controls the progression of progenitor cell differentiation and the emergence of pattern in the embryonic anterior pituitary. *Development* 125:1005-1015.
- 75.- Etkin W. (1.935). Effects of multiple pituitary primordia in the tadpole. *Proc. Soc. Exp. Biol. Med.* 32:1653-1655.
- 76.- Etkin W. (1.958a). Independent differentiation in components of the pituitary complex in the wood frog. *Proc. Soc. Exp. Biol. Med.* 97:388-393.
- 77.- Etkin W. (1.958b). Embryonic determination in the adenohypophysis of the wood frog, **R sylvatica**. *Anat. Rec.* 131:548.
- 78.- Evans VR, Manning AB, Bernard LH, Chronwall BM y Millington WR. (1.994). Alpha-melanocyte-stimulating hormone and N-acetyl-beta-endorphin immunoreactivities are localized in the human pituitary but are not restricted to the zona intermedia. *Endocrinology* 134(1): 97-106.
- 79.- Fernholm G. (1.972). The ultrastructure of the adenohypophysis of **Mixine glutinosa**. *Z. Zellforsch. Mikrosk. Anat.* 132:451-472.
- 80.- Ferrand R y Le Douarin N. (1.968). Différenciation de tissue adénohypophysaire á partir de la poche de Rathke prélevée après le stade de la détermination chez l'embryon de poulet et mise au contact de divers mésenchyme. *C. R. Soc. Biol.* 162:2215-2218.
- 81.- Ferrand R. (1.969). Influence inductrice exercée par le plancher encéphalique sur l'ébauche adénohypophysaire aux jeunes stades du développement de l'embryon de poulet. *C. R. Acad. Sci. (Paris)*.
- 82.- Ferrand R. (1.972). Etude expérimentale de facteurs de la différenciation cytologique de l'adénohypophyse chez l'embryon de poulet. *Arch. Biol. (Liège)*. 83:297-371.
- 83.- Ferrari SB, Calabretta B, de Riel JK, Battini R, Ghezzi F, Lauret E, Griffin C, Emanuel BS, Gurrieri F y Baserga R. (1.987). Structural and functional analysis of a growth-regulated gene, the human calcyclin. *J. Biol. Chem.* 262:8325-8332.
- 84.- Fisher DA. (1.997). Thyroid function in very low birthweight infants. *Clin. Endocrinol. (Oxf)*. 47(4): 419-21.

- 85.- Fitzgerald KT. (1.979). The Structure and Function of the Pars Tuberalis of the Vertebrate Adenohypophysis. *Gen. Comp. Endocrinol.* 37:383-399.
- 86.- Forhead AJ, Li J, Saunders JC, Dauncey MJ, Gilmour RS, Fowden AL. (2.000). Control of ovine hepatic growth hormone receptor and insulin-like growth factor I by thyroid hormones in utero. *Am. J. Physiol. Endocrinol. Metab.* 278(6):E1166-1174.
- 87.- Foskett JK, Bern HA, Machen TE y Conner M. (1.983). Chloride cells and the hormonal control of teleost fish osmoregulation. *J. Exp. Biol.* 106:255-281.
- 88.- Fridberg G y Ekengren B. (1.977). The vascularization and the neuroendocrine pathways of the pituitary gland in the Atlantic salmon, **Salmo solar**. *Can. J. Zool.* 55:1284-1296.
- 89.- Gasc J y Sar M. (1.981). Appearance of LH-immunoreactive cells in the Rathke's pouch of the chicken embryo. *Differentiation.* 20:77-80.
- 90.- Gage PJ, Brinkmeier ML, Scarlett LM, Knapp LT, Camper SA, Mahon KA. (1.996). The Ames Dwarf Gene, *df*, Is Required Early in Pituitary Ontogeny for the Extinction of *Rpx* Transcription and Initiation of Lineage-Specific Cell Proliferation. *Mol. Endocrinol.* 10(12):1570-1581.
- 91.- Gage PJ y Camper SA. (1.997). Pituitary homeobox 2, a novel member of the bicoid-related family of homeobox genes, is a potential regulator of anterior structure formation. *Hum. Mol. Genet.* 6(3):457-464.
- 92.- Gage PJ, Suh H y Camper SA. (1.999). Dosage requirement of *Pitx2* for development of multiple organs. *Development* 126(20):4643-51.
- 93.- Gérard M, Duboule D y Zákány J. (1.993). Structure and activity of regulatory elements involved in the activation of the *Hoxd-11* gene during late gastrulation. *EMBO J* 12:3539-3550.
- 94.- González-Parra S, Chowen JA; Garcia Segura LM y Argente J. (1.996). Ontogeny of pituitary transcription factor-1 (*Pit-1*), growth hormone (GH) and prolactin (PRL) mRNA levels in male and female rats and the differential expression of *Pit-1* in lactotrophs and somatotrophs. *J. Neuroendocrinol.* 8(3):211-225.
- 95.- Gorbman A. (1.965). Vascular relations between the neurohypophysis and adenohypophysis of cyclostomes and the problem of evolution of hypothalamic endocrine control. *Arch. Anat. Microsc. Morphol. Exp.* 54:163-194.
- 96.- Gorbman A. (1.983a). Early development of the hagfish pituitary gland. Evidence for the endodermal origin of the adenohypophysis. *Am. Zool.* 23:639-654.

- 97.- Gorbman A. (1.983b). Reproduction in cyclostome fishes and its regulation. In: "Fish Physiology" (W S Hoar, D J Randall and E M Donaldson, eds), Vol 10. Pp 1-29. Academic Press, New York.
- 98.- Gorbman A. (1.984). Pituitary development in cyclostomes compared to higher vertebrates. *Int. Symp. Pituitary Gland, Abstract*. No.8-1, p. 51.
- 99.- Gothe S, Wang Z, Ng L, Kindblom JM, Barros AC, Ohlsson C, Vennstrom B, Forrest D. (1999). Mice devoid of all known thyroid hormone receptors are viable but exhibits disorders of the pituitary-thyroid axis, growth, and bone maturation. *Genes Dev.* 13(10):1329-1341.
- 100.- Gotzos V, Vogt P y Celio MR. (1.996). The calcium binding protein calretinin is a selective marker for malignant pleural mesotheliomas of the epithelial type. *Pathol. Res. Pract.* 192(2): 137-147.
- 101.- Gratzner HG. (1.982). Monoclonal antibody to 5-bromo-and 5 iododeoxyuridine: a new reagent for detection of DNA replication. *Science* 218: 474-475.
- Gross DS y Page RB. (1.979). Luteinizing hormone and follicle-stimulating hormone production in the pars tuberalis of hypophysectomized rats. *Am. J. Anat.* 156(2): 285-91.
- 102.- Gross DS. (1.984). The mammalian hypophysis pars tuberalis: A comparative immunocytochemical study. *Gen. Comp. Endocrinol.* 56:283-298.
- 103.- Gross DS. (1.983). Hormone production in the hypophysial pars tuberalis of intact and hypophysectomized rats. *Endocrinology* 112(2):733-44.
- 104.- Guerra M y Rodriguez EM. (2.001). Identification, cellular and subcellular distribution of 21 and 72kDa proteins (tuberalins?) secreted by specific cells of the pars tuberalis. *J. Endocrinol.* 168(3): 363-379.
- 105.- Guo W, Burris TP, McCabe ER. 1.995. Expression of DAX-1, the gene responsible for X-linked adrenal hypoplasia congenita hypogonadotropic hypogonadism, in the hypothalamic-pituitary-adrenal/gonadal axis. *Biochem. Mol. Med.* 56(1): 8-13.
- 106.- Hall LS y Hughes RL. (1.985). The embryological development and cytodifferentiation of the anterior pituitary in the marsupial, *Isodon macrourus*. *Anat. Embryol.* 172: 353-363.
- 107.- Halpern-Sebold L y Schreibman MP. (1.983). Ontogeny of luteinizing hormone-releasing hormone containing centers in the brain of platyfish (*Xiphophorus maculatus*) as determined by immunocytochemistry. *Cell Tissue Res.* 229:75-84.
- 108.- Hanakoa Y. (1.967). The effects of posterior hypothalomy upon the growth and metamorphosis of the tadpole of *Rana pipiens*. *Gen. Comp. Endocrinol.* 8: 417-431.

- 109.- Hanström B. (1.966). Gross anatomy of the hypophysis of mammals. In *"The Pituitary Gland: Anterior Pituitary"* (G.W. Harris and B.T. Donovan, eds.), pp. 1-57 Univ. of California Press Berkeley.
- 110.- Harigaya T y Hoshino K. (1.985). Immunohistochemical study of postnatal development of prolactin producing cells in C57BL6 mice. *Acta Histochem. Cytochem.* 18: 343-351.
- 111.- Hatta K, Nose A; Nagafuchi A y Takeichi M. (1.988). Cloning and expression of cDNA encoding a neuronal calcium-dependent cell adhesion molecule: Its identity in the cadherin gene family. *J. Cell Biology.* 106: 873-881.
- 112.- Hayes TB y Gill TN. (1.995). Hormonal regulation of skin gland development in the toad (*Bufo boreas*): the role of the thyroid hormones and corticosterone. *Gen. Comp. Endocrinol.* 99(2): 61-168.
- 113.- Hemming FJ, Bégeot M, Dubois MP y Dubois PM. (1.984). Fetal rat somatotropes in vitro: Effects of insulin, cortisol and growth hormone-releasing factor on their differentiation: A light and electron microscopic study. *Endocrinology* 114: 2107-2113.
- 114.- Hemming FJ, Dubois MP y Dubois PM. (1986). Somatotrophs and Lactotrophs in the anterior pituitary of fetal and neonatal rats. Electron microscopic immunocytochemical identification. *Cell Tissue Res.* 245: 457-460.
- 115.- Hemming FJ, Aubert ML y Dubois PM. (1.988). Differentiation of fetal rat somatotropes in vitro: Effects of cortisol, T₃ and glucagon: A light microscopic and radioimmunological study. *Endocrinology* 123:1230-1236.
- 116.- Herbert E. (1.981). Discovery of pro-opiomelanocortin a cellular polyprotein. *TIBS.* 6:84-188.
- 117.- Herbert E, Comb M, Thomas G, Liston D, Civelli O, Martin M y Binberg N. (1.987). Biosynthesis of ACTH and release peptides. In: *Li CH (de) Hormonal Proteins and Peptides*, vol XIII. Academic Press, London, pp. 59-83.
- 118.- Héritier AG y Dubois PM. (1.993). Influence of thyroliberin on the rat pituitary cell type differentiation: an in vitro study. *Endocrinology* 132(2): 634-639.
- 119.- Héritier AG y Dubois PM. (1.994). Re-evaluation of gonadotropin-releasing hormone (GnRH) action on pituitary cell differentiation with special regard to its effect on LH and TSH cell types. *J. Neuroendocrinol.* 6(1): 33-37.
- 120.- Héritier AG, Stettler O y Dubois PM. (1.994). Induction of Pituitary Cell Type Differentiation by Delta Sleep-Inducing Peptide. *Neuroendocrinology* 59: 477-482.

- 121.- Herlant M. (1.958). L'Hypophyse et le système hypothalamo-hypophysaire du pangolin (*Manis tricuspis* et *Manis tetradactyla*). *Arch. Anat. Microsc. Morphol. Exp.* 47:1-23.
- 122.- Hermes E, Mackem S y Mahon KA. (1.996). Rpx: A novel anterior-restricted homeobox gene progresively activated in the prechordal plate, anterior neural plate and Rathke's pouch of the mouse embryo. *Development* 122:41-52.
- 123.- Hindelang C, Felix JM, Laurent FM, Klein MJ y Stoeckel M.E. (1.990). Ontogenesis of proopiomelanocortin gene expression and regulation in the rat pituitary intermediate lobe. *Mol. Cell Endocrinol.* 70(3):225-235.
- 124.- Hyde JF, Moore JP Jr y Cai A. (1998). Galanin in normal and hyperplastic anterior pituitary cells. From pituitary tumor cell lines to transgenic mice. *Ann. N. Y. Acad. Sci.* 863:48-55.
- 125.- Holmes RL y Ball JN. (1.974). "The Pituitary Gland: A Comparative Account". Cambridge Univ. Press, London and New York.
- 126.- Honna Y. (1.969). Some evolutionary aspects of the morphology and role of the adenohypophysis in fishes. *Gunma Symp. Endocrinology* 6:19-36.
- 127.- Howe A. (1.973). The mammalian pars intermedia: A review of its structure and function. *J. Endocrinol.* 59: 385-409.
- 128.- Huang B, Watterson DM, Lee VD y Schibler MJ. (1.988a). Purification and Characterization of a basal body-associated Ca²⁺-binding protein. *J. Cell Biol.* 107:121-131.
- 129.- Huang B, Mengersen A y Lee VD. (1.988b). Molecular cloning of cDNA for caltractin, a basal body-associated Ca²⁺-binding protein: Homology in its protein sequence with calmodulin and yeast CDC31 gene product. *J. Cell Biol.* 107: 133-140.
- 130.- Ikeda H y Yoshimoto T. (1.991). Developmental changes in proliferative activity of cells of the murine Rathke's pouch. *Cell Tissue Res.* 263: 41-47.
- 131.- Inoue K, Tanaka S y Kurosumi K. (1.985). Mitotic activity of gonadotropes in the anterior pituitary of the castrated male rat. *Cell Tissue Res.* 240: 271-276.
- 132.- Ishida H, Shimada K, Sato K, Seo H, Murata Y, Matsui N y Zadworny D. (1.991). Developmental expression of the prolactin gene in the chicken. *Gen. Comp. Endocrinol.* 83(3):463-467.
- 133.- Jamali KA, Tramu G., (1.999). Control of rat hypothalamic pro-opiomelanocortin neurons by a circadian clock that is entrained by the daily lighth-off signal. *Neuroscience* 93:1051-1061.

- 134.- Japon MA, Rubinstein M y Low MJ. (1.994). *In Situ* Hybridization Analysis of Anterior Pituitary Hormone Gene Expression During Fetal Mouse Development. *J. Histochem. Cytochem.* 42(8):1117-1125.
- 135.- Jennings DH y Hanken J. (1.998). Mechanistic basis of life history evolution in anuran amphibians: thyroid gland development in the direct-developing frog, ***Eleutherodactylus coqui***. *Gen. Comp. Endocrinol.* 111(2):225-232.
- 136.- Kägi U, Berchtold MW y Heizmann CW. (1.987). Ca²⁺ - binding parvalbumin in rat testis. Characterization, localization and expression during development. *J. Biol Chem.* 262:7314-7320.
- 137.- Kägi U, Chafouleas JG, Norman AW y Heizmann CW. (1.988). Developmental appearance of the Ca²⁺- binding proteins parvalbumin, calbindin D-28K, S-100 proteins and calmodulin during testicular development in rat. *Cell Tissue Res.* 252:359-365.
- 138.- Kameda Y, Miura M y Ohno S. (1.998). Localization and development of chromogranin A and luteinizing hormone immunoreactivities in the secretory-specific cells of the hypophyseal pars tuberalis of the chicken. *Histochem. Cell Biol.* 109(3):211-222.
- 139.- Kansaku N, Shimada K, Terada O y Saito N. (1.994). Prolactin, growth hormone, and luteinizing hormone-beta subunit gene expression in the cephalic and caudal lobes of the anterior pituitary gland during embryogenesis and different reproductive stages in the chicken. *Gen. Comp. Endocrinol.* 96(2):197-205.
- 140.- Kasper S, Popescu RA, Torsello A, Vrontakis ME, Ikejiani C y Friesen HG. (1.992). Tissue-Specific Regulation of Vasoactive Intestinal Peptide messenger Ribonucleic Acid Levels by Estrogen in the Rat. *Endocrinology* 130: 1796-1801.
- 141.- Katzman R y Pappius H. (1.973). *"Brain electrolytes and Fluid Metabolism"* Williams and Wilkins, Chicago.
- 142.- Kerr T y Van Oordt PGWJ. (1.966). The pituitary of the African lungfish ***Protopterus sp.*** *Gen. Comp. Endocrinol.* 7: 549-558.
- 143.- Klee CB y Vanamann TC. (1.982). Calmodulin. In Anfinsen CB, Edsall JT, Richards FM (eds): *Advances in Protein Chemistry*, vol 35. London: Academic Press, pp 213-223.
- 144.- Knigge KM, Scott DE y Weindl A. (1.972). Brain-Endocrine interaction. Median eminence: Structure and function. *Proc. Int. Symp. Brain-Endocrine Interaction*. Munich, August 2-3. Karger, Basel.

- 145.- Knowles F y Vollrath L. (1.966). Neurosecretory innervation of the pituitary of the eels **Anguilla** and **Conger**. II. The structure and innervation of the pars distalis at different stages of the life cycle. *Phil. Trans. R. Soc. London Ser. B* 250:329-342.
- 146.- Knowles F y Anand Kumar T. (1.969). Structural changes related to reproduction in the hypothalamus and in the pars tuberalis of the rhesus monkey. *Phil. Trans. R. Soc. Ser. B* 256:375-395.
- 147.- Kobayashi H y Matsui T. (1.969). Fine structure of the median eminence and its functional significance. In *"Frontiers in Neuroendocrinology 1969"* (WF Ganong and L Martini, eds.), pp 3-46. Oxford University press, London.
- 148.- Kobayashi H, Wada M, Uemura H y Ueck M. (1.972). Uptake of peroxidase from the third ventricle by ependymal cells of the median eminence. *Z. Zellforsch.* 127:545-551.
- 149.- Kobayashi H. (1.975). Absorption of cerebrospinal fluid by ependymal cells of the median eminence. In *"Brain-Endocrine Interaction. II. The Ventricular System. 2nd Int. Symp.* Karger, Basel.
- 150.- Kouki T, Imai H, Aoto K, Eto K, Shioda S, Kawamura K y Kikuyama S. (2.001). Developmental origin of the rat adenohypophysis prior to the formation of Rathke's pouch. *Development* 128(6):959-963.
- 151.- Kretsinger RH. (1.979). The informational role of calcium in the cytosol. *Adv. Cyclic Nucleotide Res.* 11:1-26.
- 152.- Kretsinger RH, Moncrief ND, Goodman M y Czelusniak J. (1.988). Homology of calcium modulated proteins, their evolutionary and functional relationships. In Morad M, Naylor WG, Kazda S, Schramm M (eds): *The Calcium Channel: Structure, Function and Implication.* Springer-Verlag, Heidelberg, pp 16-34.
- 153.- Lam Karen SL, Srivastava G, Lechan RM, Lee T y Reichlin S. (1.990). Estrogen Regulates the Gene Expression of Vasoactive Intestinal Peptide in the Anterior Pituitary. *Neuroendocrinology* 52: 417-421.
- 154.- Lamonerie T, Tremblay JJ, Lanctôt C, Therrien M, Gauthier Y y Drouin J. (1.996). Ptx1, a bicoid-related homeobox transcription factor involved in transcription of the proopiomelanocortin gene. *Genes Dev.* 10:1284-1295.
- 155.- Lanctôt C, Gauthier Y y Drouin J. (1.999). Pituitary Homeobox 1 (Ptx1) Is Differentially Expressed during Pituitary Development. *Endocrinology* 140(3):1416-1422.

- 156.- Larsen LO y Rothwell B. (1972). Adenohypophysis: In *"The Biology of Lampreys"* (M.W.Hardisty and I.E. Portter, eds.) Vol.2, pp. 1-67. Academic Press, New York.
- 157.- Le Douarin G y Ferrand R. (1968). Différenciation fonctionnelle de l'ébauche épithéliale de l'adénohypophyse isolée du plancher encéphalique: activité thyrotropé. *C. R. Acad. Sci. (Paris)*. 266:697-699.
- 158.- Le Douarin N, Ferrand R y Le Douarin G. (1967). La différenciation de l'ébauche épithéliale de l'hypophyse séparée du plancher encéphalique et placée dans des mésenchymes hétérologues. *C. R. Acad. Sci. (Paris)*. 264:3027-3029.
- 159.- Lin S-C, Sen L, Drolet DW y Rosenfeld MG. (1994). Pituitary ontogeny of the Snell dwarf mouse reveals Pit-1 independent and Pit-1 dependent origins of the thyrotrope. *Development* 120:515-522.
- 160.- Lin CR, Kiousi C, O'Connell S, Briata P, Szeto D, Liu F, Izpisua-Belmonte JC, Rosenfeld MG. (1999). Pitx2 regulates lung asymmetry, cardiac positioning and pituitary and tooth morphogenesis. *Nature* 401(6750):279-82.
- 161.- Lloyd RV, Jin L, Fields K, Kulig E. (1991). Effects of estrogens on pituitary cell and pituitary tumor growth. *Pathol. Res. Pract.* 187(5):584-586.
- 162.- Lugo DI y Pintar JE. (1996). Ontogeny of basal and regulated secretion from POMC cells of the developing anterior lobe of the rat pituitary gland. *Dev. Biol.* 173(1):95-109.
- 163.- Loretz CA y Bern HA. (1982). Prolactin and osmoregulation in vertebrates. An update. *Neuroendocrinology* 35(4):292-304.
- 164.- Luo LG, Bruhn T, Jackson IM. 1995. Glucocorticoids stimulate thyrotropin-releasing hormone gene expression in cultured hypothalamic neurons. *Endocrinology* 136(11):4945-4950.
- 165.- Magaud JP, Sargent I, Clarke PJ, French M, Rimokh R, Mason DY. 1989. Double immunocytochemical labeling of cell and tissue samples with monoclonal anti-bromodeoxyuridine. *J. Histochem. Cytochem.* 37:1517-1527.
- 166.- Malamed S, Gibney JA, Cain LD, Perez FM y ScanesCG.(1993). *Cell Tissue Res.* 272(2):369-374.
- 167.- Masiakowski P y Shooter EM. (1988). Nerve growth factor induces the genes for two protein related to a family of calcium-binding proteins in PC12 cells. *Proc. Natl. Acad. Sci. USA* 85:1277-1281.

- 168.- McCann-Levorsé LM, Radecki SV, Donoghue DJ, Malamed S, Foster DN y Scanes CG. (1.993). Ontogeny of pituitary growth hormone and growth hormone mRNA in the chicken. *Proc. Soc. Exp. Biol. Med.* 202(1):109-113.
- 169.- McGrath P. (1.971). The volume of the human pharyngeal hypophysis in relation to age and sex. *J. Anat.* 110:275-282.
- 170.- McGrath P. (1.968). Prolactin activity and human growth hormone in pharyngeal hypophysis from embalmed cadavers. *J. Endocrinol.* 42:205-212.
- 171.- McKeown BA, Van Overbeeke AP. (1971). Immunohistochemical identification of pituitary hormone producing cells in the sockeye salmon (*Oncorhynchus nerka*, Walbaum). *Z. Zellforsch. Mikrosk. Anat.* 112(3):350-62.
- 172.- McNabb FM. (1.989). Thyroid function in embryonic and early posthatch chickens and quail. *Poultry Sciences* 68(7):990-998.
- 173.- Means AR, Tash JS y Chafouleas JG. (1.982). Physiological implications of the presence, distribution and regulation of calmodulin in eukariotic cells. *Physiol. Rev.* 62:1-39.
- 174.- Mellinger JCA. (1.972). Types cellulaires et fonction de l'adenohypophyse de la Torpille (*Torpedo marmorata*). *Gen. Comp. Endocrinol.* 18:608.
- 175.- Meyer JS. (1.983). Early adrenalectomy stimulates subsequent growth and development of the rat brain. *Exp. Neurol.* 82:432-446.
- 176.- Midgley AR Jr. (1.966). Human pituitary luteinizing hormone: An immunohistochemical study. *J. Histochem. Cytochem.* 14:159-166.
- 177.- Mikami S. (1.980). Comparative anatomy and evolution of the hypothalamo-hypophysial systems in higher vertebrates. In "Hormones Adaptation and Evolution" (S.Ishii, T. Hirano, and M. Wada, eds.), pp57-70. *Jpn. Sci. Soc. Press, Tokyo.*
- 178.- Millington WR, Dybdal NO, Mueller GP, Chronwall BM. (1.992). N-acetylation and C-terminal proteolysis of beta-endorphin in the anterior lobe of the horse pituitary. *Gen. Comp. Endocrinol.* 85(2):297-307.
- 179.- Miwa S, Tagawa M, Inui Y, Hirano T. (1.988). Thyroxine surge in metamorphosing flounder larvae. *Gen. Comp. Endocrinol.* 70(1): 158-163.
- 180.- Morale MC, Batticane N, Gallo F, Barden N, Marchetti B. (1.995). Disruption of hypothalamic-pituitary-adrenocortical system in transgenic mice expressing type II glucocorticoid receptor antisense ribonucleic acid permanently impairs T cell function: effects on T cell

- trafficking and T cell responsiveness during postnatal development. *Endocrinology* 136(9):3949-3960.
- 181.- Morgan PJ y Williams LM. (1.989). Central melatonin receptors: implications for a mode of action. *Experientia* 45: 955-963.
- 182.- Morgan PJ, Barret P, Davidson G, y Lawson W. (1.992). Melatonin regulates the synthesis and secretion of several proteins by pars tuberalis cells of the ovine pituitary. *J. Neuroendocrinol.* 4: 557-563
- 183.- Morgan PJ, Barret P, Davidson G, Lawson W y Hazlerigg D. (1.994). P72, a marker protein for melatonin action in ovine pars tuberalis cells: Its regulation by protein kinase A and protein kinase C and differential secretion relative to prolactin. *Neuroendocrinology* 59: 325-335.
- 184.- Moriceau-Hay D, Doerr-Schott J y Dubois MP. (1.979). Mise en évidence par immunofluorescence des cellules à prolactine et des cellules somatotropes dans l'hypophyse du têtard de Xenope (*Xenopus laevis* D.). *Gen. Comp. Endocrinol.* 39:322-326.
- 185.- Moriceau-Hay D, Doerr-Schott J y Dubois MP. (1.982). Immunohistochemical demonstration of TSH, LH et ACTH cells in the hypophysis of tadpoles of *Xenopus laevis* D. *Cell Tissue Res.* 225:54-57.
- 186.- Morpurgo B, Dean CE y Porter TE. (1.997). Identification of the blood-borne somatotroph-differentiating factor during chicken embryonic development. *Endocrinology* 138(11): 4530-4535.
- 187.- Mucchielli ML, Martínez S, Pattyn A, Goridis C y Brunet J-F. (1.996). Otx2, an Otx-Related Homeobox Gene Expressed in the Anterior Pituitary Gland and in a Restricted Pattern in the Forebrain. *Mol. Cell. Neurosci.* 8: 258-271.
- 188.- Mucchielli ML, Mistiadis TA, Raffo S, Brunet JF, Proust JP, Goridis C (1.997). Mouse Otx2/RIEG expression in the odontogenic epithelium precedes tooth initiation and requires mesenchyme-derived signals for its maintenance. *Dev. Biol.* 189(2): 275-84.
- 189.- Mullis PE. (2.001) Transcription factors in pituitary development. *Mol. Cell. Endocrinol.* 185(1-2):1-16.
- 190.- Nathanielsz PW, Jansen CA, Lowe KC, Buster JE. (1.981). Changing patterns of steroid production in the fetus and placenta and their effects on development. *Ciba Found Symp.* 86:66-88.
- 191.- Nauber U, Pankratz MJ, Kienlin A, Seifert E, Klemm U, Jackle H. (1.988). Abdominal segmentation of the Drosophila embryo requires a hormone receptor-like protein encoded by the gap gene knirps. *Nature* 336(6198).489-492.

- 192.- Nemeskéri A, György S y Béla H. (1.988). Ontogenesis of the three parts of the fetal rat adenohypophysis. A detailed immunohistochemical analysis. *Neuroendocrinology* 48: 534-543.
- 193.- Nogami H, Yokose T y Tachibana T. (1.995). Regulation of growth hormone expression in fetal rat pituitary gland by thyroid or glucocorticoid hormone. *Am. J. Physiol.* 268(2 Pt 1): E262-267.
- 194.- Nyholm NE y Doerr-Schott J. (1.977). Developmental immunohistology of melanotrophs in *Xenopus laevis* tadpoles. *Cell Tissue Res.* 180:231-239.
- 195.- Odink K, Cerletti N, Brügggen J, Clerc RG, Tarcsay L, Zwadlo G, Gerhards G, Schlegel R y Sorg C. (1.987). Two Calcium-binding proteins in infiltrate macrophages of rheumatoid arthritis. *Nature* 330:80-82.
- 196.- Olsson R. (1.969). General review of the endocrinology of the Protochordata yand Myxinoidea. *Gen. Comp. Endocrinol.* Suppl 2:485-499.
- 197.- Parks JS, Adess ME y Brown MR. (1.997). Genes regulating hypothalamic and pituitary development. *Acta Paediatr.* Suppl 423:28-32.
- 198.- Pawelczyk T, Pawlikowski M, Kunert-Radek J. (1996). Effects of TRH, prolactin and TSH on cell proliferation in the intermediate lobe of the rat pituitary gland. *J. Endocrinol.* 148(2):193-196.
- 199.- Pawlikowski M y Slowinska-Klencka D. (1.994). Effects of THRH and TRH-like peptides on anterior pituitary cell proliferation in rats. *Cytobios* 79(317):117-122.
- 200.- Pearson AK y Litch P (1.974). Embriology and cytodifferentiation of the pituitary gland in the Lizard *Anolis carolinensis*. *J. Morphol.* 144:85-118.
- 201.- Pearson AK y Wurst GZ. (1.977). Embrionic differentiation of the pituitary in a snake (*Thamnophis brachistoma*). *Anat. Embryol.* 151:141-155.
- 202.- Pearson AK y Litch P. (1.982). Morphology and immunocytochemistry of the turtle pituitary gland with special reference to the pars tuberalis. *Cell Tissue Res.* 222: 81-100.
- 203.- Pearson AK, Wurst GZ y Cadle JE. (1.983). Ontogeny and immunocytochemical differentiation of the pituitary gland in a sea turtle, *Caretta caretta*. *Anat. Embryol.* 167:13-37.
- 204.- Pearson AK. (1.985). Development of the pituitary in reptiles. In "Biology of the Reptilia" (C. Gans, F. Billet, and P.F. Maderson, eds.), Vol. 14A, pp. 679-719. Willey, New York.

- 205.- Pearson AK, Hayes TB y Litch P. (1.998). Immunochemical Identification of Thyrotropes and Gobadotropes in the Pars Distalis and Pars Tuberalis of the Toad (***Bufo boreas***) with Reference to ontogenic Changes. *Gen. Comp. Endocrinol.* 111: 83-94.
- 206.- Pepe GF y Albrecht ED. (1.998). Central integrative role of oestrogen in the regulation of placental steroidogenic maturation and the development of the fetal pituitary-adrenocortical axis in the baboon. *Human Reprod. Update* 4(4):406-419.
- 207.- Phillips ID, Ross JT, Owens JA, Young IR y McMillen IC. (1.996). The peptide ACTH(1-39), adrenal growth and steroidogenesis in the sheep fetus after disconnection of the hypothalamus and pituitary. *J. Physiol.* 491:871-879.
- 208.- Poddar R, Paul S, Chaudhuzy S y Sarkar PK. (1.996). Regulation of actin and tubulin gene expression by thyroid hormone during rat brain development. *Brain Res. Mol. Brain Res.* 35: 111-118.
- 209.- Porter TE, Couger GS y Morpurgo B. (1.995). Evidence that somatotroph differentiation during chicken embryonic development is stimulated by a blood-borne signal. *Endocrinology* 136(9):3721-3728.
- 210.- Rathke H. (1.838). Ueber die Entstehung der glandula pituitaria. Müller's Arch. *Anat. Physiol.* 5:482-485.
- 211.- Remy C. 1969. Cytological study of the distal lobe of the pituitary gland of ***Alytes obstetricans*** Laur tadpole, during larval development. *Ann. Endocrinol. (Paris)* 30(6):759-767.
- 212.- Reyes R, González M, Negrín I, Alonso R y Bello A.R. (1.998). Neurotensin expression in the rat anterior pituitary during postnatal development of the rat: Its relation to sex steroid hormone levels. *J. Physiol. (London)* 509.P, 93P.
- 213.- Reyes R, Salido E, Alonso R y Bello A.R. (2.000a). Influencia de la Sulfatasa Esteroidea en la presencia del péptido Galanina en la hipófisis del ratón. 3^{er} Congreso de la Federación Española de Sociedades de Biología Experimental (FESBE). Alicante.
- 214.- Reyes R, González M, Negrín I, Feria L, Alonso R, Tramu G y Bello A.R. (2.000b). Colocalización de Hormonas y Péptidos reguladores en Hipófisis procedentes de pacientes con Enfermedad de Cushing. 3^{er} Congreso de la Federación Española de Sociedades de Biología Experimental (FESBE). Alicante.
- 215.- Reyes R, González M, Negrín I, Valladares F, Tramu G y Bello AR. (2.001). Expression of Adenohypophysary Hormones and Regulatory Peptides during Embryonic Development in

- Humans. XXXème Colloque de la Société de Neuroendocrinologie Experimentale. SPA, Belgique.
- 216.- Ringwald M, Schuh R, Vestweber D, Eistetter H, Lottspeich F, Engel J, Dölz R, Jänhig F, Epplen J, Mayer S, Müller S, Müller C y Kemter R. (1.987). The structure of cell adhesion molecular uvomorulin. Insights into the molecular mechanism of Ca²⁺ - dependent cell adhesion. *EMBO J* 6:3647-3653.
- 217.- Rogers JH. (1.987). Calretinin: A gene for a novel calcium-binding protein expressed principally in neurons. *J. Cell Biol.* 105:1343-1353.
- 218.- Rosenkilde P y Ussing AP. (1.996). What mechanisms control neoteny and regulate induced metamorphosis inurodeles? *Int. J. Dev. Biol.* 40(4): 665-73.
- 219.- Rudolf T, Filler T y Wittkowski W. (1.993). Pars tuberalis specific cells within the pars distalis of the adenohypophysis. An ontogenetic study. *Anat. Anz.* 175(2):171-176.
- 220.- Rugh R. (1.968). The mouse: its reproduction and development. 1st ed. Mineapolis: Burgess Publising Company.
- 221.- Saint-Girons H. (1.963). Histologie compareé de l'adénohypophyse chez les reptiles. *Colloq. Int. CNRS* 128:275-285.
- 222.- Saint-Girons H. (1.967). Morphologie compareé de l'hypophyse chez les squamata. *Ann. Sci. Nat. Zool. Biol. Anim.* 12(9):229-308.
- 223.- Saint-Girons H. (1.970). The pituitary gland: In "*Biology of the Reptilia*" (C. Gans and T.S.Parsons, eds., Vol, 3, pp. 135-199. Academic Press, New York.
- 224.- Sakai T, Inoue K y Kurosumi K. (1.992). Light and electron microscopic immunocytochemistry of TSH-like cells occurring in the pars tuberalis of the adult male rat pituitary. *Arch. Histol. Cytol.* 55(2):151-157.
- 225.- Saland LC. (2.001). The mammalian pituitary intermediate lobe: an update on innervation and regulation. *Brain Res. Bull.* 54(6): 587-593.
- 226.- Schambra UB, Lauder JM y Silver J. (1.992). Atlas of the prenatal mouse brain. 1st. ed. San Diego: Academic Press.
- 227.- Schreibman MP, Leatherland JF y McKeown BA. (1.973). Funtional morphology of the teleost pituitary gland. *Am. Zool.* 13:719-742.

- 228.- Schreibman MP y Holtzman S. (1.975). The histophysiology of the prolactin cell in non-mammalian vertebrates. *Am. Zool.* 15:867-880.
- 229.- Schreibman MP y Margolis-Kazan H. (1.979). Immunocytochemical localization of gonadotropin, its subunits and thyrotropin in the teleost, ***Xiphophorus maculatus***. *Gen. Comp. Endocrinol.* 39:467-474.
- 230.- Schreibmann MP, Halpern LR, Goos HJTh y Margoliz-Kazan H. (1979). Identification of luteinizing hormone-releasing hormone (LH-RH) in the brain and pituitary gland of a fish by immunocytochemistry. *J. Exp. Zool.* 200:153-160.
- 231.- Schreibmann MP, Margolis-Kazan H, Halpern-Sebold L y Goos HJTh. (1.982). The functional significance of the nucleus olfatoretinalis in the platyfish ***Xiphophorus maculatus***. *Proc. Int. Symp. Reprod. Physiol. Fish* 2nd p 59.
- 232.- Schreibmann MP. (1.986). Pituitary Gland: In “*Vertebrate Endocrinology: Fundamentals and Biomedical Implications*” (Peter KT Pang and Martin P Schreibman eds) Vol 1 pp.11-56. Academic Press. Inc.
- 233.- Schwaller B, Buchwald P, Blumcke I, Celio MR y Hunziker W. (1.993). Characterization of a polyclonal antiserum against the purified human recombinant calcium binding protein calretinin. *Cell Calcium* 14(9): 639-648.
- 234.- Schrey MP, Brown BL y Ekins RP. (1.978). Studies on the role of calcium and cyclic nucleotides in the control of TSH secretion. *Mol. Cell. Endocrinol.* 11(3): 249-264.
- 235.- Schwind J. (1.928). The development of the hypophysis cerebri of the albino rat. *Am. J. Anat.* 41:295.
- 236.- Seessel A. (1.877). Zur Entwicklungsgeschichte des Vorderdarms. *Archiv f. A. u. Ph.* 449-467.
- 237.- Sheng HZ, Moriyama K, Yamashita T, Li H, Potter SS, Mahon KA y Westphal H. (1.997). Multistep Control of Pituitary Organogenesis. *Science* 278:1.809-1812.
- 238.- Sheng HZ, Zhadanov AB, Mosinger B, Fuji T, Bertuzzi S, Grinberg A, Lee EJ, Huang S-P, Mahon KA y Westphal H. (1.996). Specification of Pituitary Cell Lineages by the LIM Homeobox Gene Lhx3. *Science* 272:1004-1007.
- 239.- Shirasawa N y Yoshimura F. (1.982). Immunohistochemical and electron microscopical studies of mitotic adenohypophysial cells in different ages of rats. *Anat. Embryol. (Berl).* 165(1): 51-61.

- 240.- Shori DK, Bradbury NA, Goodchild MC, Dormer RL y McPherson MA. (1.988). An altered calmodulin binding protein in cystic fibrosis-a clue to the biochemical defect. *Clin. Chim. Acta* 174:283-289.
- 241.- Seuntjens E, Vankelecom H, Quaegebeuer A, Vande-Vijver V y Denef C. (1.999a). Targeted ablation of gonadotrophs in transgenic mice affects embryonic development of lactotrophs. *Mol. Cell Endocrinol.* 150(1-2):129-139.
- 242.- Seuntjens E y Denef C. (1999b). Progenitor cells in the embryonic anterior pituitary abruptly and concurrently depress mitotic rate before progressing to terminal differentiation. *Mol. Cell Endocrinol.* 150(1-2): 57-63.
- 243.- Simmons DM, Voss JW, Ingraham HA, Holloway JM, Broide RS, Rosenfeld MG y Swanson LW. (1.990). Pituitary cell phenotypes involve cell-specific Pit-1 mRNA translation and synergistic interactions with other classes of transcriptions factors. *Genes Dev.* 4:695-711.
- 244.- Sobell H. (1.958). The behaviour in vitro of dissociated embryonic pituitary tissue. *J. Embryol. Exp. Morphol.* 6:518-526.
- 245.- Sthal JH, Kendall SK, Brinkmeier ML, Greco TL, Watkins-Chow DE, Campos-Barros A, Lloyd RV y Camper SA. (1.999). Thyroid Hormone Is Essential for Pituitary Somatotropes and Lactotropes. *Endocrinology* 140:1884-1892.
- 246.- Suh H, Gage PJ, Drouin J y Camper SA. (2.002). Pitx2 is required at multiple stages of pituitary organogenesis: pituitary primordium formation and cell specification. *Development* 129(2):329-337.
- 247.- Svalander Ch. (1.974). Ultrastructure of the fetal rat adenohypophysis. *Acta endocrinologica Supplementum* 188.
- 248.- Szeto DP, Ryan AK, O'Connell SM y Rosenfeld MG. (1.996). P-OTX: A PIT-1 interacting homeodomain factor expressed during anterior pituitary gland development. *Proc. Natl. Acad. Sci. USA* 93:77066-7710.
- 249.- Takahashi S y Kawashima S. (1.982). Age-related changes in prolactin cell percentage and serum prolactin levels in intact and neonatally gonadectomized male and female rats. *Acta Anat. (Basel)* 113(3): 211-217.
- 250.- Taniguchi Y, Kominami R, Yasutaka S, Kawarai Y. (2.000). Proliferation and differentiation of pituitary corticotrophs during the fetal and postnatal period: a quantitative immunocytochemical study. *Anat. Embryol.* 201:229-234.

- 251.- Taniguchi Y, Kominami R, Yasutaka S, Kawarai Y. (2001). Proliferation and Differentiation of Thyrotrophs in the pars distalis of the rat pituitary gland during the fetal and postnatal period. *Anat. Embryol.* 203(4):249-253.
- 252.- Therrien M y Drouin J. (1991). Pituitary pro-opiomelanocortin gene expression requires synergistic interactions of several regulatory elements. *Mol. Cell Biol.* 11(7):3492-503.
- 253.- Thommes RC, Martens JB, Hopkins WE, Caliendo J, Sorrentino MJ y Woods JE. (1983). Hypothalamo-adenohypophyseal-thyroid interrelationships in the chick embryo. IV. Immunocytochemical demonstration of TSH in the hypophyseal pars distalis. *Gen. Comp. Endocrinol.* 51(3): 434-443.
- 254.- Thommes RC, Caliendo J y Woods JE. (1985). Hypothalamo-adenohypophyseal-thyroid interrelationships in the developing chick embryo. VII. Immunocytochemical demonstration of thyrotrophin-releasing hormone. *Gen. Comp. Endocrinol.* 57(1): 1-9.
- 255.- Thommes RC. (1987). Ontogenesis of thyroid function and regulation in the developing chick embryo. *J. Exp. Zool. Suppl.* 1: 273-279.
- 256.- Thommes RC, Umporowicz DM, Leung FC y Woods JE. (1987). Ontogenesis of immunocytochemically demonstrable somatotrophs in the adenohypophyseal pars distalis of the developing chick embryo. *Gen. Comp. Endocrinol.* 67(3):390-398.
- 257.- Tixier-Vidal A y Follet BK. (1973). The adenohypophysis. In "Avian Biology" (D.S. Farner and J.R. Kings, eds.). Vol. 3, pp. 109-182. Academic Press, New York.
- 258.- Tramu G y Dubois MP. (1977). Comparative cellular localization of corticotropin and melanotropin in lerot adenohypophysis (*Eliomys quercinus*). An immunohistochemical study. *Cell Tissue Res.* 183(4): 457-469.
- 259.- Tramu G, Pillez A y Léonardelli J. (1978). An efficient method of antibody elution for the successive or simultaneous location of two antigens by immunocytochemistry. *J. Histochem.* 26:322-324.
- 260.- Tramu G, Croix D, Pillez A. (1983). Ability of the CRF immunoreactive neurons of the paraventricular nucleus to produce a vasopressin-like material. Immunohistochemical demonstration in adrenalectomized guinea-pigs and rats. *Neuroendocrinology* 37:467-469.
- 261.- Tsukahara T, Gorbman A y Kobayaski H. (1986). Median eminence equivalence of the neurohypophysis of the hagfish *Eptatretus burgeri*. *Gen. Comp. Endocrinol.* 61(3):348-354.

- 262.- Vanderlaan y Thomas. (1.985). Characterization of monoclonal antibodies to bromodeoxyuridine. *Cytometry* 6:501-505.
- 263.- Van Eldik LJ, Zendegui JG, Marshak DR y Watterson DM. (1.982). Calcium-binding proteins and the molecular basis of calcium action. In Bourne GH, Danielli JF (eds): *Int. Rev. Cytol.* Vol 77. NY:Academic Press Inc., pp 1- 61.
- 264.- Van Oordt PGWJ. (1.974). Cytology of the adenohypophysis. In “ *Physiology of the Amphibia*” (B Lofts, ed.), Vol. 2, pp 53-106. Academic Press, New York.
- 265.- Vitums A, Mikami S, Oksche A y Farner DS. (1.964). Vascularization of the hypothalamo-hypophysial complex in the white-crowned sparrow, *Zonotrichia leucophrys gambellii*. *Z. Zellforsch. Mikrosk. Anat.* 64:541-569.
- 266.- Walther C y Gruss P. (1.991). Pax-6 a murine paired box gene, is expressed in the developing CNS. *Development* 113:1435-1449.
- 267.- Watanabe YG y Daikoku S. (1.979). An immunohistochemical study on the cytogenesis of adenohypophysial cells in fetal rats. *Dev. Biol.* 68:557-567.
- 268.- Watanabe YG. (1.982). Effects of brain and mesenchyme upon the cytogenesis of rat adenohypophysis in vitro. I. Differentiation of adrenocorticotropes. *Cell Tissue Res.* 227:257-266.
- 269.- Watanabe YG. (1.985). Effects of brain and mesenchyme upon the cytogenesis of rat adenohypophysis in vitro. II. Differentiation of LH cells. *Cell Tissue Res.* 242:49-55.
- 270.- Watterson DM, Bueges WH, Lukas TJ, Iverson D, Marshak DR, Schleicher M Erickson BW, Fok K-F y Van Eldik LJ. (1.984). Towards a molecular and atomic anatomy of calmodulin and calmodulin-binding proteins. *Adv. Cyclic Nucleotide Protein Phosphorylation Res.* 16:205-226.
- 271.- Watkins-Chow DE y Camper SA. (1.998). How many homeobox genes does it take to the pituitary gland?. *Trends Genet.* 14(7):284-290.
- 272.- Wehrenberg WB, Corder R y Gaillard RC. (1.989). A Physiological Role of Neuropeptide Y in regulating the Estrogen/progesterone Induced Luteinizing Hormone Surge in Ovariectomized Rats. *Neuroendocrinology* 49: 680-682.
- 273.- Williams LM y Morgan PJ. (1.989). Demonstration of melatonin-binding sites on the pars tuberalis of the rat. *J. Endocrinol.* 119(1): R1-3.
- 274.- Wingstrand KG. (1.951). “*The Structure and Development of the Avian Pituitary.*” C.W.K. Gleerup, Lund, Sweden.

- 275.- Wingstrand KG. (1.966). Comparative anatomy and evolution of the Hypophysis. In "The Pituitary Gland: Anterior Pituitary" (G.W.Harris and B.T. Donovan,eds.), Vol.1, pp.58-126. Univ of California Press, Berkeley.
- 276.- Winter ISD. (1.982). Ontogenesis of anterior pituitary secretions. In: *Ontogenesis in systeme endocrinien*. Ed., INSERM Vol. 109: 117-134.
- 277.- Wislocki GB. (1.938). The topography of the hypophysis in the **Xenarthra**. *Anat. Rec.* 70:451-471.
- 278.- Wittkowski W, Bergmann M, Hoffmann K y Pera F. (1.988). Photoperiod-dependent changes in TSH-like immunoreactivity of cells in the hypophysial pars tuberalis of the Djungarian hamster, *Phodopus sungorus*. *Cell Tissue Res.* 251(1): 183-187.
- 279.- Wittkowski WH, Schulze-Bonhage AH y Böckers TM. (1.992). The pars tuberalis of the hypophysis: a modulator of the pars distalis? *Acta Endocrinologica* 126: 285-290.
- 280.- Wittkowski W, Bockmann J, Kreutz MR y Böckers TM. (1.999). Cell and Molecular Biology of the Pars Tueralis of the Pituitary. *Int. Rev. Cytol.* 185: 157-194.
- 281.- Wnuk W, Cox JA y Stein EA. (1.982). Parvalbumins and other soluble high-affinity calcium-binding proteins from muscle. In Cheung WY (ed): *Calcium and Cell Function*, Vol II. New york: Academic Press, pp243-278.
- 282.- Woods KL y Porter TE. (1.998). Ontogeny of prolactin-secreting cells during chick embryonic development: effect of vasoactive intestinal peptide. *Gen. Comp. Endocrinol.* 112(2):240-246.
- 283.- Wrigth G.M. (1.986). Immunocytochemical demonstration of growth hormone, prolactin and somatostatin-like immunoreactivities in the brain of larval, young adult and upstream migrant adult sea lamprey **Petromyzon marinus**. *Cell Tissue Res.* 246:23-31.
- 284.- Zimmer DB y Van Eldik LJ. (1.986). Identification of a molecular target for the calcium-modulated protein S-100. *J. Biol. Chem.* 261:11424-11428.
- 285.- Zimmer DB y Van Eldik LJ. (1.987). Tissue distribution of rat S100 α and S100 β and S100-binding proteins. *Am. J. Physiol.* 252:C285-C289.
- 286.- Zuber-Vogeli M y Bihoues-Louis MA. (1.971). The pituitary of *Nectophrynoïdes occidentalis* during embryonic development. *Gen. Comp. Endocrinol.* 16(2): 200-216.
- 287.- Zuber-Vogeli M y Doerr-Schott J. (1.984). Localization par immunofluorescence de differents principes hormonaux de l'hypophyse de **Nectophrynoïdes occidentalis** Angel, au cours du développement embryonnaire. *Gen. Comp. Endocrinol.* 53:264-271.